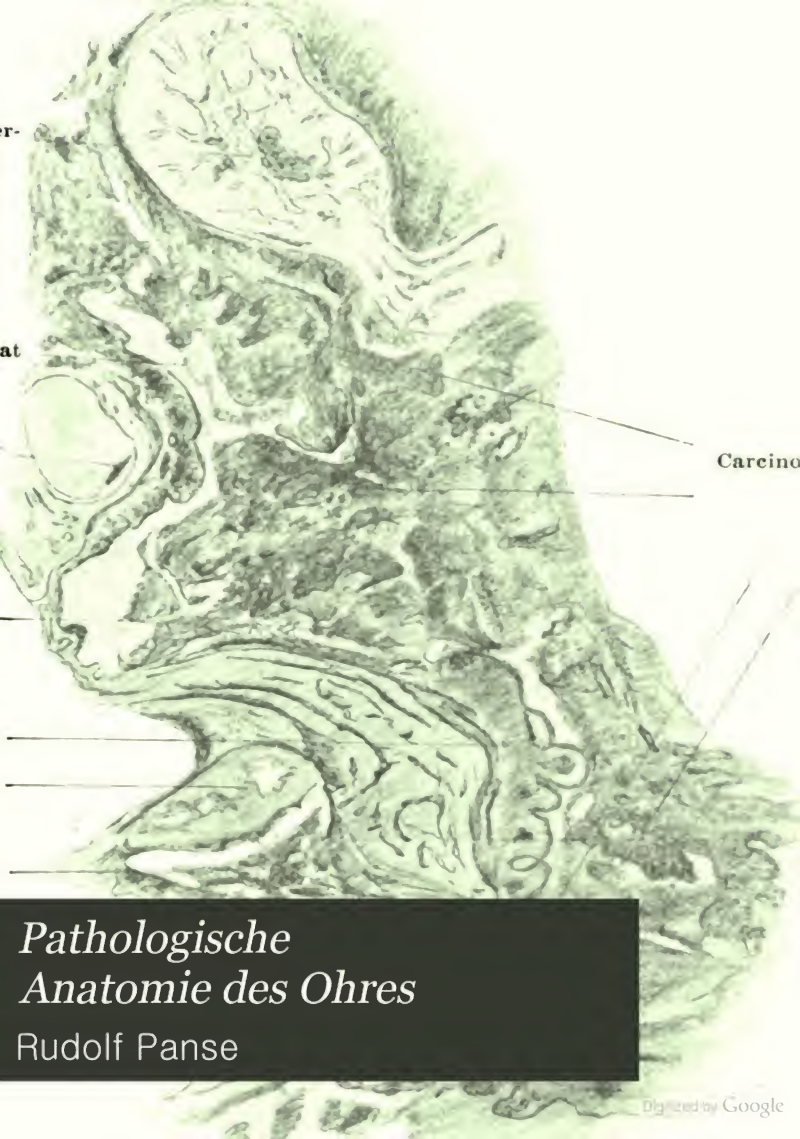

Pathologische Anatomie des Ohres

Rudolf Panse

Digitized by Google

Digitized by Google

Digitized by Google

PATHOLOGISCHE ANATOMIE DES OHRES

VON

RUDOLF PANSE
IN DRESDEN

MIT 208 ZEICHNUNGEN DES VERFASSERS NACH EIGENEN PRÄPARATEN UND 4 SCHEMAS

LANE LIBRARY

LEIPZIG
VERLAG VON F. C. W. VOGEL
1912

Digitized by Google

Das Übersetzungsrecht ist vorbehalten.
Copyright 1912 by F. C. W. Vogel, Leipzig.

LANE LIBRARY

Digitized by Google

1312-

Herrn Geh. Medizinalrat
Professor Dr. G. Schmorl

gewidmet

34189

Digitized by Google

Vorwort.

Es sind 20 Jahre her, seit keine zusammenfassende pathologische Anatomie des Ohres geschrieben worden ist. *Habermann*, der damals in *Schwartzes* Handbuch der Ohrenheilkunde diesen Abschnitt bearbeitete, schränkte sich zu gewissenhaft auf die vorgeschriebenen 100 Seiten ein und mußte den Fachgenossen von seinem reichen Wissen dadurch eine Menge vorenthalten. Ich habe seine Arbeit als Ausgangspunkt für die meinige genommen. *Habermann* war einer der wenigen, die damals pathologische Anatomie des Ohres betrieben, und mir fiel die Wahl nicht schwer, als ich nach meiner Assistentenzeit bei *Schwartze* meine mikroskopischen Kenntnisse verbessern wollte.

Seitdem ist es anders geworden.

Allerorts regt es sich und wird an der einzig gediegenen Grundlage unseres Faches emsig gearbeitet, so daß es dem Einzelnen schwer wird, die zerstreuten Arbeiten auf pathologisch-anatomischem Gebiete zu lesen und gegebenenfalls wiederzufinden.

Deshalb hielt ich nunmehr das Erscheinen einer „Pathologischen Anatomie des Ohres" für erwünscht, zumal mich die Berichte für *Lubarsch-Ostertags* Ergebnisse der allgemeinen Pathologie und pathologischen Anatomie des Menschen und der Tiere, die ich nach *Grunerts* Tod übernommen hatte, über die gewaltigen Fortschritte in unserem Fach auf dem laufenden erhielten. Dazu kam für mich eine durch fortdauernde eigene Arbeiten, die mir manche Pause in der Praxis ausfüllten, erworbene umfangreiche Sammlung histologischer Präparate, von denen ich einzelne im Archiv für Ohrenheilkunde als klinische und pathologische Mitteilungen bereits veröffentlichte. Doch überzeugte ich mich bald, daß diese zerstreuten Mitteilungen nicht so allgemein wissenschaftlich benutzt wurden, wie ich gewünscht hätte, und einzelne Fälle und Beobachtungen fügten sich auch schlecht in diesem Rahmen.

Besuchten mich Fachgenossen, so bedauerten sie, daß das Material unbenutzt dalag. So bat ich den Verlag *F. C. W. Vogel* bereits vor 15 Jahren, die Klischees zur späteren Zusammenstellung aufzuheben. Das reiche Material verdanke ich in erster Linie Herrn Geh. Med.-Rat Professor Dr. *Schmorl*, der mich, so lange keine Ohrenabteilung im Krankenhaus Friedrichstadt-Dresden bestand, mit Präparaten versah und mit immer gleichbleibender, liebenswürdiger Bereitwilligkeit die vielen Fragen beantwortete, die mir das Fehlen einer pathologisch-anatomischen Vorbildung offen ließ. Er hat mir auch bei der Abfassung dieser Arbeit mit seinem Rate zur Seite gestanden. Ich kann ihm meinen Dank dafür, daß er mir wissenschaftliche Arbeit ermöglichte, nicht besser als durch Widmung

Digitized by Google

dieses Buches ausdrücken. Nächstdem hat Herr Gerichtsarzt Dr. *Oppe*, solange er Prosektor am Diakonissenhaus war, mit dankenswertem Eifer bei allen Sektionen an meine Arbeiten gedacht und mir eine Reihe wertvoller Präparate überlassen. Auch die Herren *Richard Graupner*, *Geipel*, *Wiebe*, *Mann*, *Böhmig*, *Kretschmann*-Magdeburg, *Schmidt*-Leipzig schufen mir Gelegenheit zur wissenschaftlichen Arbeit. Ihnen allen sage ich meinen herzlichsten Dank

Dem nicht dauernd mit histologischen Arbeiten Beschäftigten fällt es, zumal wenn er nicht das Glück wie ich hat, einen treuen Berater zur Seite zu haben, besonders deshalb schwer nach den Abbildungen der Lehrbücher seine Präparate zu beurteilen, weil diese zu sehr schematisiert sind. Ich habe deshalb möglichst genau das gezeichnet, was ich wirklich sah, und nicht wie viele nichtmedizinische Zeichner mehr Wert auf elegante Technik als auf Deutlichkeit gelegt und doch durch Einstellen verschiedener Ebenen und Weglassen von Nebensächlichem die Nachteile der Mikrophotographien auszugleichen gesucht.

Die gleiche Absicht, auch dem, der nicht durch eigene Arbeiten und dauerndes Verfolgen der Fachschriften die Anatomie und Histologie der gesunden Teile gegenwärtig hat, eigenes Urteil und damit größere Freude an der Beschäftigung mit krankhaften Veränderungen zu verschaffen, war der Grund, weshalb ich den einzelnen Abschnitten kurze Abrisse aus Entwicklungsgeschichte, Anatomie und Histologie vorausschickte.

Wenn es mir durch die vorliegende Arbeit gelingen sollte, den Fachkollegen die Freude an histologischer Arbeit zu wecken oder zu steigern und sie zu veranlassen, ihr Material selbst zu bearbeiten oder denen zuzuschicken, die Zeit und Lust und Kenntnisse zu den mühevollen Untersuchungen haben, so ist außer dem Genuß, den ich selbst an der Bearbeitung gehabt habe, der Zweck dieses Buches erreicht. Es fehlt, wie ich seit vielen Jahren betone, der Ohrenheilkunde noch viel an der einzig sicheren Grundlage jeder medizinischen Wissenschaft, den histologischen Untersuchungen, besonders was Hörprüfungen anbetrifft, und es geht jahraus jahrein eine Menge kostbarer Rohstoff für diese Untersuchungen unbenutzt verloren.

Dresden W. S. 1911/12. **Rudolf Panse.**

Digitized by Google

Inhaltsverzeichnis.

	Seite
Technik der pathologisch-histologischen Untersuchung	1
Das Schneiden	4
Färbung der Schnitte nach Wittmaack	5
Schläfenbein und äußeres Ohr	6
Krankheiten des Schläfenbeines	9
Äußeres Ohr	18
Krankheiten des äußeren Ohres	21
Der äußere Gehörgang	24
Mißbildungen	25
Trommelfell	31
Krankheiten des Trommelfelles	32
Tuba Eustachii	38
Krankheiten der Tube	39
Mittelohr	40
Krankheiten der Paukenhöhle	44
Chronische Mittelohreiterung und Folgen	66
Der Warzenfortsatz und die Luftzellen	73
Krankheiten des Warzenfortsatzes	76
Labyrinth	80
Anatomie und Entwicklung	80
Das statische Labyrinth	82
Die Schnecke	84
Das Cortische Organ	86
Nerv	87
Die Blutgefäße des Labyrinthes	89
Leichen- und künstliche Veränderungen im Labyrinth	91
Erkrankungen des Labyrinthes	95
Labyrinthentzündung	102
Fortschreiten der Labyrintheiterung	129
Labyrinthveränderungen vom Schädelinnern aus	131
Labyrinthveränderungen bei gleichseitigen Paukenveränderungen	135
Verletzungen des inneren Ohres	135
Systemerkrankungen des inneren Ohres	137
Acusticuserkrankungen	139
Absteigende Octavusdegeneration bei Rückenmarksleiden	154
Octavusdegeneration bei Großhirnkrankheiten	158
Sklerose	158
Taubstummheit	173
Dura mater	204
Anatomie	204
Pachymeningitis externa und Extraduralabsceß	204
Pia mater	208
Anatomie	208
Erkrankungen der Pia mater	209
Lumbalpunktat	211
Lage des Gehirns zum Schläfenbein	214
Encephalitis und Hirnabsceß	214
Absceßkapsel	215
Heilung des entleerten Abscesses	218
Hirnvorfall	219
Sinus	220
Pathologie des Sinus	224
Namenregister	233
Sachregister	236

Digitized by Google

Verzeichnis der Abbildungen.

(Der Bruch hinter der Vergrößerungszahl bedeutet die Verkleinerung für die Reproduktion).

		Seite
1.	Herausnahme der Schläfenbeine nach Politzer	2
2.	Durch Tuberkulose zerfressener kindlicher Warzenfortsatz und Verkäsungen mit Riesenzellen	10
3a, b.	Abweichende Verkalkung bei Lues congenita	10
4.	Übergang von ödematösen Granulationen zu Rundzellensarkom	11
5.	Osteosarkom der Schädelbasis	12
6.	Bruch von Gehörgang und Warzenfortsatz	13
7.	Schläfenbeinlängsbruch	14
8.	Blutungen im Labyrinth und Acusticus dabei	14
9.	Querbruch des Schläfenbeines	15
10.	Blutungen in der Pauke dabei	15
11.	Blutungen in Pauke, Acusticus, Carotis bei Schläfenbeinbruch	16
12.	Schläfenbeinbruch durch das Tegmen tympani	16
13.	Stapesluxation und Labyrinthblutungen dabei	16
14.	Blutungen in die runde Nische und Labyrinth	17
15.	Schläfenbeinbruch durch den Saccus endolymphaticus	17
16.	Blutungen in die Fenster	17
17.	Blutungen in die Pauke, pneumatischen Zellen und den Acusticus	18
18.	Mißbildung des Tragus	20
19.	Atresia auris congenita mit Mißbildung des äußeren Ohres (von der Seite und von vorn)	20
20.	Atherom des Kiemenganges	20
21.	Othämatom bei einem Potator	22
22.	Othämatom infolge Schlag mit Feuerhaken bei Geistesgesundem	22
23.	Cholesteatom von Kuppel, Pauke, Gehörgang	27
24/25.	Exostosen in beiden Gehörgängen von einem 20jährigen	28
26.	Cancroid des Gehörganges	29
27.	Eine Stelle davon bei starker Vergrößerung	29
28.	Schimmel aus dem Gehörgang	30
29.	Riesenzelle von Trommelfellgranulation	33
30.	Wanderung des Blutschorfes nach Trommelfellriß	35
31.	Trommelfellnarben	35
32.	Speichenförmige Verkalkungen im Trommelfell	37
33.	Völlige Atrophie des Trommelfelles	37
34.	Metallausguß der Mittelohrräume	41
35.	Luftzellen unter der Schnecke	42
36.	Luftzellen unter dem Vorhof	42
37.	Luftzelle unter dem Vorhof	42
38.	Luftzelle unter der Pauke	43
39.	Luftzelle unter dem Vorhof	43
40.	Blutungen in Luftzellen	45
41.	Streptococcus mucosus mit Eiterkörpern und einer Epithelzelle, Thioninfärbung bei latentem perisinnösem Abceß und Sequestern	49
42.	Fettpfropf in der runden Nische	52
43.	Pigment in der Schnecke dabei	53
44.	Bindegewebe in den Nischen	53
45.	Mittelohrtuberkulose	54
46.	Tuberkulose mit verkäster Granulation, Zerstörung des Promontoriums	55

Digitized by Google

Seite
47. Mittelohreiterung bei Lues congenita 59
48. Endothelioin des Mittelohres. Zusammenhang mit dem Endothel der Lymphspalten 64
49. Endothelioin des Mittelohres bei einer Vergrößerung 325 × $^4/_5$ 64
50. Mittelohrcarcinom 65
51. Ausfüllung der Pauke mit cystischem Bindegewebe 66
52a. Körnchenzellen in einer Knochenzelle bei chronischer Eiterung — Cholesteatom — Sinusthrombose 67
52b. Körnchenzellen in der ovalen Nische bei chronischer Mittelohreiterung . 67
53. Mit Plattenepithel überzogenes Fibrom (obturierender Polyp) 67
54. Adenom — Ohrpolyp 68
55/56. Adenom des Mittelohres (Ohrpolyp) bei Vergrößerung 535 × $^4/_5$. . . 68
57. Plasmazellen aus dem Polyp (Abb. 53) 69
58. Cholesteatome der Pauke durch Bindegewebe getrennt. Hyperämie der Paukenschleimhaut 71
59a. Wachstum des Warzenfortsatzes vom Neugeborenen 73
59b. Zu dem vom Erwachsenen. 73
60. Labyrinthsequester 73
61. Granulationen in den pneumatischen Zellen und der Spongiosa 75
62. Blutungen im Warzenfortsatz bei Milzbrand 77
63. Subperiostaler Abseeß auf dem Warzenfortsatz 77
64a/b. Wachsartige Degeneration des Sternocleidomastoideus bei Mastoiditis links bei stärkerer Vergrößerung 79
65. Knochenmetallausguß mit eingezeichnetem häutigen Labyrinth 83
66. Uneutkalkte Otolithen des Utriculus vom Menschen 84
67. Cortisches Organ nach Stöhr, Histologie 87
68. Riesiger Hydrocephalus ohne Depression der Reißnerschen Membran, Blutungen in Acusticus und Schnecke 95
69a. Blutungen bei myelogener Leukämie 97
69b. Einzelne Myelocyten aus dem Rande einer solchen Blutung 97
70. Blutungen in die Ampulla sup. bei Lues cong. 98
71. Atrophie des Cortischen Organes bei Lues cong. (Basal oben links) . . 99
72. Atrophie des Cortischen Organes bei Lues cong. (Spitze unten links) . 99
73/74. Atrophie des Cortischen Organes bei Lues cong. (Spitze vorn und Mitte vorn) 100
75. Atrophie des Cortischen Organes bei Lues cong. (Basal vorn) 100
76. Atrophie des Cortischen Organes bei Lues cong. (Spitze hinten) 101
77. Atrophie des Cortischen Organes bei Lues cong. (Mitte hinten) 101
78. Einbruch einer akuten Influenza-Mittelohreiterung in beide Paukenfenster (Fall 1) 103
79. Eiterung im Aquaeductus cochleae (Fall 1) 103
80. Eiterung im inneren Gehörgang und Schnecke bei Fall 1 104
81. Einbruch durch beide Fenster bei chronischer Mittelohreiterung (Fall 2) 104
82. Weiterschreiten durch den Acusticus bei chronischer Mittelohreiterung (Fall 2) 105
83. Einbruch der Paukeneiterung durch das geöffnete ovale und das runde Fenster (Fall 3) 105
84. Einbruch chronischer Paukeneiterung durch beide Fenster (Fall 4) . . 106
85. Durchbruch der Utrikelnswand bei demselben Fall 4 106
86. Eiter in Schnecke und Acusticus. 107
87. Übergang über die Meningen in der Aquaeductus cochleae der anderen Seite (Fall 4) 108
88. Übergang über die Meningen in die basale und mittlere Schneckenwindung der anderen Seite (Fall 4) 108
89. Ausfüllung des Vorhofes mit Bindegewebe (Fall 5). 109
90. Bildung von Bindegewebe und Knochen im Vorhof bei Cholesteatom und nicht eiterige Labyrinthitis (Fall 6) 110
91. Bildung von Bindegewebe und Knochen im Eingang der Bogengänge . 111
92. Bildung von Bindegewebe und Knochen in der Schnecke 112

Digitized by Google

Seite

93. Bildung von Bindegewebe und Knochen bei starker Vergrößerung (Sulcus spiralis int.) . . . 113
94. Bildung von Bindegewebe und Knochen bei starker Vergrößerung (neugebildete Knochenspange) . . . 114
95. Bildung von Bindegewebe und Knochen bei starker Vergrößerung (Rest des Ganglion spirale) . . . 115
96. Körnchenzellen innerhalb der Membrana fenestrae rot. bei Cholesteatom der Pauke . . . 116
97. Geheilte Labyrinthitis und Meningitis nach Schläfenbeinbruch und Labyrinthaufmeißelung . . . 117
98. Bildung von Bindegewebe und Knochen in der Schnecke, nach Schläfenbeinbruch und Labyrinthaufmeißelung . . . 118
99. Ausbruch einer Labyrintheiterung nach traumatischer Meningitis durch das runde Fenster . . . 119
100a. Einbruch von Tuberkulose durch das Ringband, Vergr. 50 × 4/5 . . . 120
100b. Rundzellen mit Fibrinansätzen Vergr. 535 × 4/5 . . . 120
101. Tuberkel in der Schnecke . . . 121
102. Einbruch chronischer Mittelohreiterung in den äußeren Bogengang . . 122
103. Nekrose der Schneckenkapsel . . . 124
104. Nekrose der Vorhofskapsel . . . 125
105. Nekrose der Vorhofsweichteile bei Kleinhirnabceß und Abceß im inneren Gehörgang . . . 126
106. Nekrose des häutigen Labyrinthes bei demselben . . . 127
107a. Sequester des Vorhofes und Gehörknochen operativ entfernt . . . 128
107b. Sequester der Schnecke bei der Nachbehandlung entfernt . . . 128
108. Einbruch von Eiter in den inneren Gehörgang bei Meningitis traumatica 130
109a. Traumatische Meningitis, im Eingang des Aquaeductus cochleae polynucleäre Leukocyten, im Inneren nur Fibrin . . . 131
109b. Meningitis: Durchbruch durch das Endost der Basalwindung, Lymphocyten und Fibrin . . . 132
110. Labyrinthhyperämie und Atrophie des Cortischen Organes bei Meningitis cerebrospinalis epidemica . . . 133
111. Exostosen am ovalen und runden Fenster bei einem 16jährigen mit Cholesteatom, Sinusthrombose . . . 134
112. Knochenbildung in der Skala tympani am Aq. cochleae bei demselben 135
113. Spindlige Cochlearisdegeneration im Meatus ant. int. bei demselben . . 135
114. Völlige Atrophie des Cortischen Organes nach Schuß ins Ohr . . . 136
118. Völlige Atrophie des Cortischen Organes in der Basis bei parenchymatöser Neuritis acustica . . . 142
116. Erhaltensein des Cortischen Organes in den oberen Windungen dabei . . 143
117. Zellarmut im Ganglion spirale der Basis . . . 143
118. Cochlearisdegeneration bei Weigert-Färbung dabei . . . 144
119. Absteigende Neuritis cochlearis bei Meningitis epidemica, Kernvermehrung, Nervenspindel . . . 145
120. Blutungen in den Acusticus bei Milzbrand . . . 147
121. Tuberkulöse Meningitis und Neuritis acustica . . . 147
122. Acusticustumor. Wagerechter Schnitt. . . . 149
123a. Cortisches Organ der Spitzenwindung. Pfeiler zusammengedrückt, bei Acusticustumor . . . 149
123b. Bindegewebe des Ganglion spirale, völlig zellenfrei von Acusticustumor 149
124. Völlige Atrophie des Cortischen Organes, Basalwindung von Abb. 122. 150
125. Aktinomykose, Granulationsgewebe am Meatus int. . . . 150
126. Aktinomykose, völlige Atrophie des Cortischen Organes, des Ganglion spirale, geschrumpfte aber vollzählige Ganglionzellen . . . 151
127. Gliom des Acusticus . . . 151
128. Gliom des Acusticus bei stärkerer Vergrößerung . . . 152
129. Gliomzellen bei starker Vergrößerung . . . 152
130. Sitz des Glioms im Schläfenbein . . . 153
131. Schema der Vestibulariskerne nach Kohnstamm . . . 154
132. Atrophie des Cortischen Organes bei Kleinhirntumor. . . . 156

Digitized by Google

Seite

133. Atrophie des Cortischen Organes bei stärkerer Vergrößerung 157
134. Völlige Ganglionatrophie 157
135. Alter Spongiosaherd. Horizontalschnitt am runden Fenster 160
136. Ganz alter Spongiosaherd am ovalen Fenster, nur noch kleine Markräume, Stapesankylose 160
137. Sog. Sklerose, Atrophie des Cortischen Organes 161
138. Osteoklast im Spongiosaherd am runden Fenster rechts 161
139a. Degeneration des Cortischen Organes bei sog. Otosklerose, basal unten rechts 162
139b. Degeneration des Cortischen Organes bei sog. Otosklerose, Mitte unten rechts 162
140. Degeneration des Cortischen Organes bei sog. Otosklerose, Spitze unten rechts 163
141. Degeneration des Cortischen Organes bei sog. Otosklerose, Spitze oben rechts 163
142. Degeneration des Cortischen Organes bei sog. Otosklerose, Mitte oben 164
143. Degeneration des Cortischen Organes bei sog. Otosklerose, Basis oben . 164
144. Knochenherd am Stapes und runden Fenster rechts 165
145. Junger Spongiosaknochenherd in der Schneckenkapsel rechts 165
146. Einziger Herd in der Stapesplatte links 166
147. Knochenherd am Stapes und am runden Fenster rechts 167
148. Einziger Knochenherd am runden Fenster links 168
149. Taubstummheit, angeborene, mit ausgedehnter Epithelmetaplasie. . . 174
150. Linke Schnecke mit Atrophie des Cortischen Organes 175
151. Linke Schnecke, Atrophie der Papille, basal 175
152. „ „ Atrophie der Papille, basal oben 176
153. „ „ Atrophie der Papille, basal weiter vorn 176
154. „ „ Atrophie der Papille, basal Vorhofsteil 176
155. „ „ Atrophie der Papille, Mittelwindung 177
156. Rechtes Ohr, Atrophie der Papille 177
157. „ „ Ganglion spirale 177
158. „ „ Endarteriitis im Cochlearis 178
159. „ „ Utriculusvorbildung 178
160. „ „ Epithelinseln in der Ampulla ext. 179
161. „ „ Epithelinseln in der Ampulla ext. bei starker Vergrößerung 179
162. „ „ Hyaline Degeneration des Epithels der Ampulla anterior 179
163. „ „ Sacculuserweiterung 179
164. „ „ Endarteriitis der Art. vestibuli ant. 180
165. „ „ Falten im Aquaeductus vestibuli 180
166. Rechte Schnecke, Dilatatio ductus cochlearis 181
167. Wandverdickung einer Arterie im Meatus internus. 181
168. 2. Angeborene Taubstummheit, Schnecke rechts 182
169. Schneckenspindel 183
170. Bindegewebe in der Schnecke, Kolloid in der Stria vascularis basal oben 184
171. Bindegewebe in der Schnecke, Kolloid in der Stria vascularis, Mitte unten 185
172. Bindegewebe in der Schnecke, Kolloid in der Stria vascularis, basal oben, andere Ebene 186
173. Bindegewebe in der Schnecke, Kolloid in der Stria vascularis, Mitte oben 186
174. Bindegewebe der Schnecke, Kolloid in der Stria vascularis, basal unten 187
175. Linke Schnecke (Taubstumm 2) 188
176. Basalwindung unten (Taubstumm 2 links) 188
177. Canalis reuniens 189
178. Erworbene Taubstummheit, rechte Schnecke, Spitze unten 190
179. „ „ „ „ Spitze oben 190
180. „ „ „ „ Mitte oben 191
181. „ „ „ „ Mitte unten 191
182. „ „ „ „ Basal unten 192
183. „ „ „ „ Basal oben 192
184. „ „ „ „ Degeneration des Nervus spiralis, linke Spitze . 193
185. „ „ „ „ Spitze oben 193

Digitized by Google

		Seite
186.	Erworbene Taubstummheit, rechte Schnecke, Spitze unten	194
187.	„ „ „ „ Mitte oben	195
188.	„ „ „ „ Mitte unten	195
189.	„ „ „ „ Basis unten	195
190.	„ „ „ „ Basis oben	196
191.	Taubstummheit, intrauterin erworbene Macula Sacculi rechts	197
192.	Macula neglecta rechts	198
193.	Mittlere Schneckenwindung rechts	198
194.	Basale Schneckenwindung von rechts	198
195.	Ganglion spirale aus der Mittelwindung vorn rechts	199
196.	Einzelne Zellen aus dem Ganglion spirale der Mittelwindung vorn rechts	199
197.	Einzelne Zellen aus dem Ganglion vestibulare bei derselben Vergrößerung	199
198.	Intrauterin erworbene Taubstummheit links, wagerechter Schnitt in der Höhe des Tensor tympani	200
199.	Dasselbe, wagerechter Schnitt in der Höhe des Stapes-Vorhofgelenkes	200
200.	Schnecke der normalen weißen Maus, normale Blutgefäße in der Stria vascularis	202
201.	Etwas schiefer Schnitt durch die Schnecke der Tanzmaus	203
202.	Schema der Sinus und Nerven der Schädelbasis	205
203.	Extraduralabsceß	206
204.	Fibrinfäden an der Medulla oblongata als Reste geheilter Meningitis	212
205.	Extradurale Blutungen	212
206.	Verwachsene Trepanationsöffnung über dem Kleinhirn	213
207.	Schläfenbein	217
208.	Aufgeschnittener, etwas aufgestülpter Kleinhirnabsceß	217
209.	Venen und Sinus der rechten Kopfhälfte, von innen gesehen nach Macewen	221
210.	Boden des Sinus sigmoideus und Bulbus venae jugularis	222
211.	Wandständige Thrombose im Sinus	226
212.	Chronische Sinusthrombose bei Cholesteatom	227

Digitized by Google

Technik der pathologisch-histologischen Untersuchung.

Die Technik der histologischen Untersuchung des menschlichen Schläfenbeines gehört wohl zu den schwierigsten Teilen der pathologischen Anatomie. Auf einzelne Untersuchungen müssen wir wegen der außerordentlichen Hinfälligkeit der zarten Teile von vornherein verzichten oder können nur nach sorgfältigster Abwägung der Leichenerscheinungen und durch den Vergleich der im Tierversuch gewonnenen Präparate zu einem wahrscheinlichen Urteil gelangen.

Die Technik ist noch jetzt in der Entwicklung und jeder Forscher hat in den letzten Jahren seine Abänderungen angegeben. Ich habe fast alle Arten nach ihrer Bekanntgabe geprüft. Zu einem voll befriedigenden Endziel bin ich nicht gelangt. Hin und wieder mißraten bei jeder Vorbereitungsweise Präparate, wenn auch Erfahrung und unermüdliche Geduld die Erfolge bessern.

Zur Herausnahme der Felsenbeine empfiehlt *Politzer*[1]) folgendes Verfahren bei gewöhnlichen Sektionen. Bei Entfernung des Gehirnes werden beide Acustici und Faciales knapp an ihrem Austritt aus der Medulla vorsichtig durchtrennt. 2 cm hinter der Ohrmuschel wird die Haut senkrecht durchschnitten und der vordere Hautlappen mit der am knorpeligen Gehörgang abgeschnittenen Ohrmuschel bis zum Jochbogen lospräpariert. Falls nur ein Schläfenbein gebraucht wird, führt ein Sägeschnitt hinter dem Warzenfortsatz bis in die Medianebene des Clivus genau zwischen Foramen occipitale und Sella turcica (Abb. 1,8). Ein zweiter Sägeschnitt geht von der Mitte des Jochbogens zum Tuberculum sellae turcicae (Abb. 1,6). Mit einem breiten Meißel werden beide Schnittenden im Clivus verbunden (Abb. 1,7). Die Weichteile werden erst am Proc. mast. abgetrennt, das Präparat nach vorn oben gedrängt, das Kiefergelenk exartikuliert. Werden beide Schläfenbeine entfernt, dürfen die Sägeschnitte nur bis zu den Seitenrändern des Clivus gehen und werden hier mit dem Meißel vereinigt, um die Brücke zwischen vorderem und hinterem Schädelteil zu erhalten.

Ohne äußerlich wahrnehmbare Verletzung des Schädels löst *Politzer* die Gehörorgane durch einen Stichsägeschnitt (Abb. 1) von der Crista galli um die Schläfenbeine herum aus, oder, wenn auf die Tuba verzichtet wird, mit 5 Schnitten eines 3 cm breiten Meißels möglichst wagerecht (Abb. 1, 1—5). Der erste Schnitt verläuft in der Fissura petrobasilaris, der zweite im Sinus transversus, der dritte frontal zwischen Spitze der Pyramide und 1 cm über das Foramen spinosum hinaus. Der vierte an der hinteren äußeren Ecke der hinteren Schädelgrube, der fünfte möglichst weit außen am An-

[1]) Zergliederung des menschlichen Gehörorganes. S. 12.

Digitized by Google

satz der Schläfeschuppe durch die Mitte des äußeren Gehörganges. Herausheben, Abschneiden der Weichteile, Lösung des Unterkiefergelenkes ermöglichen die Entfernung.

Siebenmann[1]) empfiehlt möglichst baldiges Herausnehmen der Schläfenbeine, im Sommer in nicht mehr als 24, im Winter 48 Stunden. Eröffnung des oberen Bogenganges, Einlegen in 100—200 ccm *Müller*sche Lösung, der etwa $^1/_4$—$^1/_{10}$ Vol. 10 proz. Formalinlösung zugegossen ist, auf 14 Tage (vgl. unten *Wittmaack*). Unvermischtes 10 proz. Formolwasser, gesättigte Sublimatlösung und konzentrierter Alkohol führen zu Zerreißungen im Labyrinth. Nie darf das Schläfenbein trocken liegen, da sonst Schrumpfungen im Labyrinth entstehen und Luftblasen, die nie wieder zu entfernen sind.

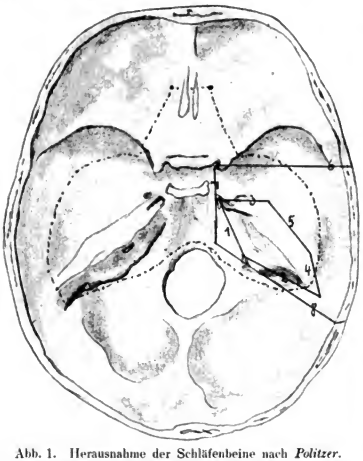

Abb. 1. Herausnahme der Schläfenbeine nach *Politzer*.
1—5 Herausnahme eines Schläfenbeines ohne äußere Schädelverletzung; *6—8* bequemste Herausnahme eines Schläfenbeines.

Das Schläfenbein empfehle ich, wie *Siebenmann* früher ähnlich, in folgender Weise zu zerlegen:

Das Schläfenbein wird zwischen Sulcus sigmoideus und Warzenfortsatz festgeschraubt und zuerst die Schuppe in einer dem Tegmen gleichlaufenden Ebene abgesägt.

Ein zweiter Sägeschnitt geht, nachdem die Dura und die Nerven des inneren Gehörganges vorsichtig nach hinten geschoben sind, durch dessen Mitte senkrecht zur oberen Felsenbeinkante. Ein dritter Sägeschnitt läuft dem parallel hinter dem Sacculus endolymphaticus.

Nun wird das Präparat mit diesen beiden festen Sägeflächen an die Arme des Schraubstockes gelegt und festgeschraubt.

Nachdem die vordere untere Gehörgangswand bis nahe ans Trommelfell mit der Knochenzange abgezwickt ist, trennt ein vierter Sägeschnitt das Dach des äußeren Gehörganges und die Schuppenwurzel ab, parallel dem Trommelfell.

Ein fünfter Schnitt kann zur Verkleinerung des Präparates parallel dem Tegmen tympani unter dem Trommelfell, Paukenboden und Bulbus

[1]) Anatomie der Taubstummheit. Wiesbaden 1904.

Digitized by Google

venae jugularis geführt werden. Zum Schluß wird der obere Bogengang durch Abmeißeln der Kuppe geöffnet.

Die besten Tierpräparate sind durch Vorfixierung vom Herzen aus zu erreichen. Es wird reine *Ringer*sche Flüssigkeit aus einem Irrigator von ca. 1 m Höhe ins Herz eingelassen unter tropfenweisem Zusatz mit folgender Lösung: Kal. bichromat. 5,0, Aq. dest. 85,0, Formalin 10,0, Acid. acet. glaciale 3,0 (*Wittmaack*).

Wittmaack empfiehlt in seinen Kursen folgende Behandlung der Schläfenbeine. Er öffnet nur das Tegmen antri, bei Tieren die Bulla. Eröffnung des Labyrinthes vor dem Fixieren könne durch osmotische Strömungen Lösungen im Labyrinth verursachen. Fixieren in frisch bereiteter Lösung:

Kal. bichromat.	5,0
Aq. dest	85,0
Formalin	10,0
Acid. acetic. glaciale	3,0

mindestens 6—8 Wochen im Brutofen (Meerschwein 4 Wochen), 24 Stunden in fließendem Wasser auswaschen. Zerkleinern nach Möglichkeit, dann Vorentkalken in

Formalin	10,0			Formalin	3,0
Acid. nitr. pur. . . .	5—10	Meerschwein		Acid. nitr. pur. . .	5%
Aq. dest. ad	100			Aq. dest. ad . . .	100,0

Zweitägig wechseln. Entkalken bis eine Probe der Entkalkungsflüssigkeit mit Kalilauge im Überschuß keinen Niederschlag mehr gibt, dann noch 3—8 Tage in der Entkalkungsflüssigkeit lassen. (Bei Erwachsenen brauche ich etwa 10 Tage und prüfe mit einer feinen polierten Nähnadel auf Kalkreste.) Gründliches Auswaschen 1 Tag in fließendem Wasser. Nachchromieren in der Fixierungsflüssigkeit.

Zum Fettnachweis und Markscheidendarstellung ist Osmieren im Block nötig in:

Sol. acid. osmic. (2%)	5,0
Sol. Kali bichromic. (5%)	5,0
Aq. dest.	10,0
Acid. acetic. glaciale	0,5—1,0

2—3 Wochen für Menschen, 5—8 Tage für Meerschweinchen. Myelin ist auch nachträglich osmierbar.

Weitere Entkalkung in 5—10proz. Salpetersäureformol 14 Tage und obige Kaliprobe. Auswaschen 24 Stunden. Eröffnung der Schnecke vorn oben und beim Menschen des oberen Bogenganges.

Folgendes Verfahren dient zum Einbetten in Celloidin:

	Mensch	Meerschwein	
70proz. Alkohol	3 Tage	1 Tag	
96proz. Alkohol	2—3 „	1 „	} nicht länger.
96proz. Alkohol	2 „	1 „	
Alk. absolut	3 „	1 „	
Dünnes Celloidin	14 „	2—3 Tage	
Sirupdickes	8 „	2—3 „	
Honigdickes.	8 „	2—3 „	

Digitized by Google

Die von *Hegener* empfohlene Luftverdünnung kann zu Zerreißungen führen. Bei Wechsel des Celloidins das Präparat umschneiden und umlegen. Bei Celloidineinbettung vor der Entkalkung werden die Salze im Celloidin zunächst gehalten und führen zu Trübungen, und das Celloidin wird durch das Entkalken zu hart, doch konnte *Hegener* damit die dünnsten Serien erzielen. Das Celloidin muß in Späne geschnitten an der Luft, dann im Brutofen getrocknet werden. Eventuell nochmalige Entkalkung im Block. Zerlegung in Serienschnitte, da nur so abgeglittene Otolithenmembranen usw. entdeckt werden können. Jeder dritte Schnitt zur Serie, Rest zwischen Papierblättchen in 70—80 proz. Alkohol.

Zum Färben der Serien dient eine zudeckbare Glasschale, in der 35 Gläschen mit hochgewölbtem, durchlochtem Boden stehen. Werden in sie die dritten Schnitte der Reihe nach gelegt, so ist der Schnitt im letzten Gläschen $35 \times 3 = 105$ Schnitte vom ersten entfernt und die Gläschen können von neuem der Reihe nach beschickt werden, ohne daß man Verwechslung der Schnitte befürchten muß. (Zu beziehen bei *Täschner*, Glaser in Jena, a. d. Rinne.)

Das Schneiden.

Hegener[1]) gelang es lückenlose Serien von Schnitten von 10—12 μ Dicke und 22 mm Seitenlänge durch die Pyramide zu erzielen. Er läßt die Präparate mindestens 30 Tage in ganz dünnem, wasserfreiem Celloidin liegen, das alle 2—3 Tage durch Zugabe von etwas dickerem angereichert wird. Ist nach 3—4 Wochen zähe Hon gkonsistenz eingetreten, so kommt das Präparat auf einen dicken Stabilitklotz von 3×3 cm Seitenlänge, der einen 5 cm hohen Rand von Fließpapier erhält. Das Präparat wird in die Mitte des Hohlraumes gebracht und mit Nadeln durch das Papier hindurch auf dem Klotz leicht angedrückt. Der übrige Hohlraum wird mit dem dicken Celloidin vollgegossen und unter geringer Luftzuführung eingedickt, wobei das verdunstete Material durch dichteres Celloidin ersetzt wird. Nach einigen Tagen fängt der Block an fest zu werden. Es wird unter ihn ein Schälchen mit Chloroform, ca. 50 g pro Block, gestellt und alle 24 Stunden erneuert. Nach 3 Tagen ist der Block vollkommen hart und gut durchsichtig. Er wird zu einer stumpfen Pyramide, oben 2 mm vom Knochen entfernt, zugespitzt, was beim Schneiden wiederholt wird. Womöglich wird der Block vor dem Auflegen halbiert, um ihn möglichst niedrig, nicht federnd zu erhalten. Den Block direkt einzuklemmen, empfiehlt sich nicht, da er sich an der Schnittfläche wölbt und leicht bricht. Es ist gut, erst jetzt zu entkalken, wobei allerdings (s. *Wittmaack*) Trübungen des Celloidins durch zurückgehaltene Salze zu befürchten ist. Nach dem Entkalken 24 Stunden in 5 proz. Lösung von Kalialaun, Lithiumsulfat oder Natriumsulfat entsäuert, mindestens 48 Stunden im fließenden Wasser ausgewaschen und in 80 proz. Alkohol aufbewahrt

Das Mikrotom (*Jung*-Heidelberg) muß jedes Federn und Kippen des Messerschlittens verhüten, das Messer an zwei Stellen befestigen lassen. Der Halter des Messers ist in der Mitte anzubringen. Ein besonders ge-

[1]) Deutsche otol. Gesellsch. 1908, S. 247.

Digitized by Google

härtetes Messer (von *Jung*) ist nötig. Das Messer muß beiderseits plan geschliffen sein, da ein konkaver Rand federt.

Schleifen nur auf fester Unterlage: künstlichem Rubinitstein. Der Grat wird beim Durchziehen der Schneide durch einen Hartparaffinblock entfernt. Nachher wird das Messer noch einige Male auf einem festen Streichriemen abgezogen.

Damit der Rest von Säure im Präparat das Messer nicht stumpf macht, wird der zum Befeuchten dienende Alkohol durch Ammoniakzusatz bis zum schwachen Geruch alkalisch gemacht. Durch Neigung des Mikrotoms muß die Oberfläche des Messers horizontal stehen, damit der Alkohol auf ihr stehen bleibt. Messer für feine Schnitte dürfen nicht für dicke benutzt werden. Es empfiehlt sich von 20 μ um 1 μ abnehmend einzuschleichen, ebenso auszuschleichen, um lückenlose Serien zu bekommen.

Die Messer müssen stets sofort nach dem Gebrauch abgezogen und die Schneide durch Hartparaffin gezogen werden.

Für gutes Planliegen der Schnitte empfiehlt *Hegener* mit *Siebenmann* Buchenteerkreosot; ich finde Origanonöl angenehmer und ebenso gut. Außerdem stelle ich auf die Deckgläser kleine Bleizylinder zum Pressen.

Sämtliche Farblösungen, zu deren Darstellung das Hämatoxylinum purum verwendet wird, erlangen ihre volle Kraft erst mehrere Tage nach ihrer Herstellung; sie müssen erst reifen[1]). Die Reifung vollzieht sich unter dem Einfluß des Sauerstoffes der Luft, durch den das Hämatoxylin in das färbende Hämatein umgewandelt wird. Mit zunehmendem Alter wächst die färbende Kraft. Vor dem Gebrauche sind sämtliche Lösungen zu filtrieren, um die sich während des Reifungsprozesses bildenden unlöslichen Farbstoffniederschläge vom Präparat fernzuhalten[1]). Bei gelungener Färbung sind die Kerne tiefblau, das Protoplasma bläulich, ebenso färbt sich Schleim, Kalk, wuchernder Knorpel mit Hämatoxylin mehr oder minder blau. Wie *Habermann* überfärbe ich auch jetzt noch die Schnitte und differenziere mit Acid. acetic. Glycerin aa, bis die Schleimhaut siennabraun erscheint, dann langes Wässern, ev. zuerst unter Zusatz von einigen Tropfen Natronlauge und häufiges Wechseln des Wassers.

Färbung der Schnitte nach Wittmaack.

I. Im Stück nicht osmierte Serien.

Färbung nur bei kleinen Objekten mit zarten Knochen nach *Heidenhain:*

1. 2½ proz. Lösung von schwefelsaurem (violett gefärbtem) Eisenammoniumoxyd, 10—30 Minuten.

2. Abspülen in destilliertem Wasser, wiederholt.

3. Färben in ¼—½ proz. wässeriger Lösung von Hämatoxylin, 5 bis 10 Minuten. Wiederholtes Abspülen in Aq. dest., Differenzieren in derselben Eisenammoniumlösung, bis die Schnitte durchsichtig dunkelblau geworden sind (ca. 1 Minute) Abspülen in Wasser. Ca. 5—10 ccm gesättigte alkoholische Eosinlösung auf 95 ccm 70 proz. Alkohol, dann 96 proz. Alkohol, 12 Stunden. Alkohol absolut. — Carbol — Xylol — Canadabalsam.

[1]) *Schmorl*, Path.-histol. Untersuchungsmethoden 1912.

Digitized by Google

Ich empfehle zum Aufhellen wie *Habermann* Origanenöl, das nicht so wasserempfindlich ist.

II. Im Stück osmierte Schnitte (zarte Präparate, wie oben nach *Heidenhain*) sonst, namentlich menschliche Präparate folgendermaßen.

1. Jeder 3.—4. Schnitt in 1 proz. Natr-carbon.-Lösung, sorgfältiges Auswaschen mit Aq. dest. und Färbung in Hämatoxylin-Eosin oder *van Gieson-Ehrlichs* saurem Hämatoxylin: (finde ich besser als *Delafield* und *Böhmer*).

Wasser	100 ccm	Im Lichte längere Zeit reifen lassen.
Alk. absolut.	100 ccm	
Glycerin	100 ccm	
Eisessig	10 ccm	
Hämatoxylin	2,0 ccm	
Alaun im Überschuß		

Diese Färbung reicht auch für Nervenzellen gewöhnlich aus. Außerdem für alle Kernfärbungen.

2. Im Stück osmierte Schnitte nicht weiter oder leicht mit Saffranin und Pikrinsäure gefärbt, geben Fettfärbung.

III. Myelinfärbung, auch bei nicht im Stück osmierten Schnitten leidlich gelingend. Die einzelnen Vorgänge sind:

1. Kurze Zeit in 2 proz. Osmiumlösung (nach Archiv f. Ohrenheilk. **61**, 20: 2 Stunden!).

2. Gründliches Auswaschen.

3. Übertragen in 5—10 proz. Pyrogallussäurelösung unter Erwärmung bis zur Schwärzung.

4. Gründliches Auswaschen.

5. Übertragen abwechselnd, ev. mehrmals, in 0,25 proz. Kalipermanganatlösung, ½—3 Minuten; Abspülen in Wasser.

6. 1 proz. Oxalsäure + 1 proz. Kalisulfuros-Lösung. Frisch gemischt, da nicht haltbar, ½—3 Minuten, zur Differenzierung nach *Pal*.

7. Auswaschen in Wasser.

8. Alkohol, Xylol, Balsam.

Wiederholen des ganzen Vorganges 1—2 mal, bis die Markscheiden schwarz, das übrige Gewebe ungefärbt erscheint. Auswaschen — entwässern; Xylol, Canada. Ev. Färbung nach *Kultschitzky-Volters* (Markscheiden).

IV. Auch bei nicht im Block osmierten Schnitten: Feinste Schnitte mit Ganglien 24 Stunden oder länger in obige Bichromat-Eisessiglösung und Färbung in gesättigter wässeriger Thioninlösung, Differenzieren in 96 proz. Alkohol, bis die Zellkerne der Ganglien deutlich vortreten. Alkohol. abs., Xylol, Canadabalsam. Das letzte Verfahren ist meist überflüssig, da Färbung 1. meist genügt.

Schläfenbein und äußeres Ohr.

Das Schläfenbein ist ein Komplex mehrerer Knochen, die noch beim Neugeborenen zum größten Teil getrennt sind. Das Felsenbein mit dem Warzenfortsatz entwickelt sich mit mehreren Knochenkernen aus dem

Digitized by Google

Teil des Primordialschädels, welcher das Gehörorgan einschließt und daher auch als knorpelige Ohrkapsel bezeichnet wird[1]). Mit ihm vereinigt sich nach der Geburt der Griffelfortsatz, der beim Embryo ein Knorpelstück ist, das aus dem oberen Ende des 2. Schlundbogens hervorgeht und durch einen eigenen Knochenkern selbständig verknöchert. Zu den primordialen gesellen sich beim Menschen zwei Deckknochen, Schuppe und Paukenteil, welche dem Primordialcranium ebenso fremd sind wie die Scheitel- und Stirnbeine.

Mißbildungen des ganzen Schläfenbeines finden sich nur bei nicht lebensfähigen Früchten[2]), was aus der Entwicklungsgeschichte erklärlich ist.

Frey untersuchte die Ohren zweier anencephaler Früchte und fand folgendes: *Passows* Beiträge II, S. 32.

Os petrosum plump, Schuppe auf einen kurzen Knochenwulst reduziert. Acusticusäste und Stamm sehr schwach, von weiten Subduralräumen umgeben, von zahlreichen ektatischen Gefäßen durchsetzt. Häutiges Labyrinth in allen Teilen vorhanden. Schneckenspindel fehlt, von der Achse der basalen Windung eine freie gefäßführende Knochenspange zur Cupula; Ductus cochlearis hat nur $1\frac{1}{2}$ Windung. Membrana *Reißner* eingesunken, Membrana *Corti* nur eine fädige geronnene Masse, Pfeilerzellen stark verkümmert, nur Stütz-, keine Haarzellen. Nerven und Ganglien spärlich. Mittelohrgebilde zusammengedrückt, Steigbügel hinten unten synostotisch mit der Labyrinthwand. In einem anderen wie in 4 Fällen anderer Beobachter Verschiebungen der Schneckengestalt, aber Vestibulum und Papilla basilaris gut ausgebildet, Acusticus gefäßreich. Es ist also die Entwicklung des Sinnesepithels unabhängig vom Zentralorgan.

Von großer praktischer Wichtigkeit sind die Abweichungen von der Norm, die man kaum als Mißbildungen bezeichnen kann. So kann mangelhafte Verwachsung der zum Os petrosum tretenden Deckknochen die Fissura petrosquamosa, die Fissura tympanomastoidea und die petrotympanica als Spalten bestehen lassen, die dem Fortschreiten von Entzündungen als vorgebildete Bahnen dienen.

Die Bedeutung der Knochenlücken im Dach der Paukenhöhle und des Antrum mastoideum ist wohl in ihrer Bedeutung für die Ausbreitung von Entzündungen oft überschätzt worden. Auch das normale Knochengewebe bietet dem Entzündungsprozeß so wenig Widerstand, daß er z. B. gegenüber dem der Dura nicht in Betracht kommt.

Wichtiger sind Knochenlücken im Boden der Paukenhöhle über dem Bulbus venae jugularis. *Körner*[3]) konnte schon 1902 5 Fälle von Verletzungen der Vene beim Trommelfellschnitt sammeln. 1908 kam noch 1 Fall dazu und eine Verletzung bei Ausschaben der Paukenhöhle[4]).

Einige hatten Infektion der Wunde und tödliche Pyämie zur Folge.

Politzer[5]) beschrieb eine Ausweitung der Fossa jugularis, die in einer $3\frac{1}{2}$ cm hohen, $2\frac{1}{2}$ cm breiten Verbindung mit dem Kanal des Facialis bestand, der in der ganzen Länge freilag.

[1]) *Hertwig*, Entwicklungsgeschichte III, S. 515.
[2]) *Marx*, Mißbildungen des Ohres. Jena 1911.
[3]) Otitische Erkrankungen, III, S. 11.
[4]) *Castex*, Archiv f. Ohrenheilk. **66**, 52.
[5]) Monatsschr. f. Ohrenheilk. 1897, S. 74.

Digitized by Google

Max[1]) erwähnt das Einragen der Carotis int. in die Pauke.

Von Zerreißungen der großen Gefäße infolge von Trauma beobachtete *Forestier*[2]) Verblutung aus der Carotis int.; *Muck*[3]) Zerreißung des Sinus transversus. Meist werden die Carotis- und Jugularisblutungen bei Mittelohreiterungen beobachtet und deshalb dort mit abgehandelt.

Die Wand zwischen Carotis und Pauke, die schon normalerweise von den Canaliculi der Arteriae carotico-tympanici und den Venen der Pauke zum Sinus caroticus durchbohrt wird, der mit dem Sinus cavernosus in Zusammenhang steht (s. Abb. 209), kann stark verdünnt sein, ja Lücken aufweisen.

Von erheblicher Bedeutung für die Ausbreitung einer Mittelohreiterung und noch mehr für die operative Technik ist das mehr oder weniger tiefe Eindringen des Sulcus sigmoideus in das Schläfenbein. Bisweilen liegt er dicht hinter der hinteren knöchernen Gehörgangswand und so nahe unter der Warzenfortsatzfläche, daß er bläulich durchschimmert. Im Gegensatz dazu ist er oft mehrere Zentimeter nach rückwärts gelagert. Der Sinus transversus gräbt sich übrigens mit zunehmendem Alter mehr und mehr in den wachsenden Schädel ein (*Rudloff*); s. unten bei Sinuserkrankungen.

Die *Körner*sche[4]) Auffassung, daß bei Brachycephalen und auf der rechten Seite der Sulcus vorwiegend stark in den Knochen eingegraben sei und daß linkerseits und besonders beim Dolichocephalen reichliche pneumatische Zellen den Sulcus vom Gehörgang trennen, ist auch später mehrfach bestätigt worden.

Iwanoff[5]) weist dagegen an seinem Material nach, daß Brachy- und Dolichocephalie die auffallend gleichmäßige Lage des Schläfenbeines nicht ändern, sondern nur die der Schuppe, und daß sich an der Schädelform keine äußeren Zeichen für Verlagerung des Sinus finden lassen.

Große Schwankungen im Verlauf des Facialis beobachteten *Winkler*[6]) und *Schwartze*[7]), der Steil-, Schräg- und Flachverlauf unterscheidet, je nachdem der Facialis die Ebene des Sulcus tympanicus kreuzt.

Eine Eigentümlichkeit des kindlichen Schläfenbeines bildet der Hiatus subarcuatus, der unter dem oberen Halbzirkelkanal nahe der Felsenbeinkante mit einer ca. 4 mm weiten Öffnung in die Schädelhöhle einmündet. Der Kanal umfaßt einen Bindegewebszug, der von der Dura stammt und eine Vene enthält, die aus der Tiefe der Pyramidensubstanz in den Sinus petrosus sup. führt. Auch bei Erwachsenen kann der Hiatus den Eiter in die Schädelhöhle führen[8]), so in zwei Fällen *Hinsbergs*[9]) in die Kleinhirnhemisphäre. Ein Fall von *Habermann*[10]) zeigte, daß der Eiter durch den Hiatus nach innen zur Dura dringen konnte. Dann senkte er sich an der hinteren Pyramidenwand, brach durch den hinteren Bogengang ins Labyrinth und von da ins Mittelohr.

[1]) Wiener med. Wochenschr. **15**.
[2]) Archiv f. Ohrenheilk. **73**, 301.
[3]) Zeitschr. f. Ohrenheilk. **54**, 307.
[4]) Zeitschr. f. Ohrenheilk. **22**, 182.
[5]) Kongreß d. franz. Ges. f. Laryng. 05.
[6]) Archiv f. Ohrenheilk. **73**, 179.
[7]) Archiv f. Ohrenheilk. **57**, 96.
[8]) *Körner*, Otitische Erkrankungen, III. Aufl., S. 15.
[9]) Münch. med. Wochenschr. 1904, 39.
[10]) Archiv f. Ohrenheilk. **44**. Fall von tiefem Ertraduralabsceß.

Digitized by Google

Krankheiten des Schläfenbeines.

Hyperostose des Schläfenbeines findet sich bei allgemeiner Hyperostose des Schädels und führt zur Zunahme der Masse und Verkleinerung aller Hohlräume, auch der für Nerven und Gefäße. Wahrscheinlich kommt durch sie oder mehr auf das Felsenbein beschränkte Knochenneubildung, die angeborene Facialislähmung, zustande[1]). Anatomische Untersuchungen liegen nicht vor.

Die Hemiatrophie des Gesichtes wird nur selten durch eine Atrophie der Weichteile infolge der Facialislähmung hervorgebracht, meist handelt es sich um Veränderungen des knöchernen Gesichtsskelettes. Es fand sich mangelhafte Entwicklung des betreffenden Unterkiefers, des Processus condyloideus, der ganz fehlen kann, und des Ramus perpendicularis. Mehrmals fehlte der Processus zygomaticus oder war unvollkommen entwickelt. Ebenso in manchen Fällen der Oberkiefer.

Verengerungen des inneren Gehörganges können durch allgemeine Hyperostose des Schädels und Periostitis im inneren Gehörgang entstehen. Erweiterungen des Meatus int. sind beobachtet worden bei Hydrocephalus und bei Geschwülsten; s. unter Acusticustumoren.

Osteome der Schuppe erwähnt *Steinbrügge*[2]), auch solche des Warzenfortsatzes von Walnußgröße.

Bei der weiteren Ausbreitung der Schwangerschaftsosteophyten wären auch solche am Schläfenbein zu erwarten. Bei 5 daraufhin untersuchten Fällen, an denen ich Aufklärung über das Verhältnis der „Otosklerose" zur Schwangerschaft zu finden hoffte, fand ich nur ganz geringe Knochenneubildungen auf dem Promontorium. Zudem schwinden die Osteophyten mit Ablauf der Schwangerschaft und würden die bleibende klinische Verschlimmerung der Otosklerose nicht erklären.

Die Entzündungen des Schläfenbeines schließen sich eng an die seiner Hohlräume an. Auch die Osteomyelitis bildet nur selten eine selbständige Erkrankung. *Riester*[3]) sammelte 27 zweifelhafte Fälle aus der Literatur und fügte 4 neue aus *Kümmels* Klinik an. Er teilt die Fälle ein in Ohrerkrankungen im Verlaufe einer Osteomyelitis und in Erkrankungen des Schläfenbeines, die rein lokal bleiben. Nur die erste Gruppe läßt er als Osteomyelitis gelten. Die Erkrankung des Ohres kann im Labyrinth, in der Schleimhaut, im Warzenfortsatz sitzen, wie bei allen septisch-embolischen Allgemeininfektionen.

Fortschreitende Osteomyelitis der flachen Schädelknochen schildert *Schilling*. Die Eiterung schreitet in der Diploë längs der Markräume und der spongiösen Hohlräume und durch Thrombophlebitis der die Diploë durchziehenden Venen schrankenlos fort und führt zu subperiostalen und extraduralen Abscessen, die dann auf den Schädelinhalt übergreifen können. Osteomyelitis der flachen Schädelknochen schloß sich an chronische Mittelohreiterungen bei zwei Kranken *Guisez's*[4]) an, er nimmt Fortschreiten längs der Gefäße an. In seltenen Fällen können die platten Schädelknochen in ihrer Dicke auf große Strecken erkranken. (*Körner.*)

[1]) *Marx*, Mißbildungen, S. 595.
[2]) Pathol. Anat. S. 13.
[3]) Zeitschr. f. Ohrenheilk. **54**, 290.
[4]) Arch. intern. de Laryngol.

Digitized by Google

Beteiligung des Gehörorganes an allgemeiner Osteomyelitis beobachtete *Riester*[1]) in zwei Fällen; zweimal fand er rein lokale Osteomyelitis. Die Infektion erfolgt bei der ersten Gruppe auf dem Blutwege und kann sich im Gehörorgane unter so verschiedenen Bildern zeigen, daß erst eine kennzeichnende Erkrankung an anderen Körperteilen die wahre Art der Krankheit erkennen läßt.

Abb. 2. Durch Tuberkulose zerfressener kindlicher Warzenfortsatz und Verkäsungen mit Riesenzellen. *1, 2, 3, 4.*

Für die Tuberkulose des Schläfenbeines konnte *Habermann*[2]) noch keinen einwandfreien Nachweis erbringen. Genaueres wird unter Tuberkulose der Pauke besprochen. Ich fand in dem Warzenfortsatz eines Kindes in den von den pneumatischen Zellen getrennten Markräumen Tuberkulose, die wohl nicht auf tympanalen, sondern embolischem Wege dorthin gelangt war und als eigentliche Knochentuberkulose des Schläfenbeines aufzufassen ist (Abb. 2).

Syphilis des Schläfenbeines soll zur Sklerosierung führen.

Ich fand eine eigentümliche Art der Verkalkung nur einmal bei einem 20 Tage alten Kinde mit kongenitaler Lues, über deren Natur ich Näheres nicht sagen kann (Abb. 3a und 3b). Mit Hämatoxylin dunkel gefärbte Auflagerungen zeigten sich nur die einzelnen Globuli ossei. Ihre Deutung muß bis auf weitere Befunde aufgeschoben werden. Bei *Barlow*scher Krankheit und bei Rachitis entdeckte ich keine Veränderungen im Knochen.

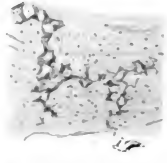

Abb. 3a. Abweichende Verkalkung bei Lues congenita.

Abb. 3b. Abweichende Verkalkung bei Lues congenita.

Sektionsprotokoll und Präparate eines Falles von Aktinomykose der Dura der mittleren Schädelgrube und des Schläfenbeines möge wegen seiner Seltenheit hier folgen, die Labyrinthveränderungen in dem betreffenden Abschnitt.

[1]) Zeitschr. f. Ohrenheilk. 54, 290.
[2]) Pathol. Anat. in Schwartzes Handbuch, I, S. 214.

Digitized by Google

32jährige: Aktinomyköse, umschriebene Wucherung der harten Hirnhaut in der mittleren Schädelgrube. Tub Rückenmarkshautentzündung.

Der rechte M. tempor. ist zerfallen und geschwunden. In der rechten Schläfe besteht eine 2 cm lange Narbe mit Fistel am untern Ende. Schädel gleichmäßig verdickt. Dura außen und innen leicht gerötet, glatt. Pia dünn und zart, am Chiasma mit grünem Eiter bedeckt, keine Knötchen. Hirnwindungen abgeflacht, Masse zäh weich, Schnittfläche trocken, deutlich gezeichnet. Höhlen mäßig erweitert, Ependym zart glatt. Gehirnknoten deutlich gezeichnet. An der rechten Seite der Brücke findet sich eine haselnußgroße Geschwulst von bräunlichgrauer Färbung. Sie ist von kleinen Eiterherden durchsetzt und scheint aus kleinen Knötchen zu bestehen. Von der Brücke ist sie scharf abgesetzt, doch ist deren Gewebe stark seitlich zusammengedrückt ohne erweicht zu sein. Die Geschwulst geht ohne Grenzen in weiteres gleichartiges Gewebe über, das sich statt der Spitze des Felsenbeinpyramide vorfindet. Die harte Hirnhaut ist hier verschwunden. Lungen frei. Bronchialdrüsen klein, nicht verkäst. Bauchfell ohne Verwachsungen.

Der Schädelgrund im übrigen, besonders auch über dem Mittel und inneren Ohr unversehrt, doch enthalten die Paukenhöhle und benachbarten Knochenhöhlen eiterähnlichen Schleim bei intaktem blassen Trommelfell und Gehörknöchelchen. Links alles normal.

Der Duralsack des Lendenmarkes enthält grünlichen wolligen Eiter. Es bestehen vielfache Verwachsungen auch weiter abwärts zwischen Dura und Cauda equina. Das Schläfenbein und Labyrinth wird weiter unten beschrieben.

Abb. 4. Übergang von ödematösen Granulationen (links) zu Rundzellensarkom (rechts), oben eine Mitose.

Sarkome entwickeln sich meist bei Kindern und täuschen oft zunächst eine gewöhnliche Mittelohrentzündung mit Warzenfortsatzerkrankung vor, da sie zunächst zur Entwickelung nicht sarkomatöser Granulationen (Abb. 4) und Auftreibung hinter dem Ohre führen können. Der Ausgangspunkt ist im Leben oft nicht nachzuweisen wegen der starken Blutungen, die im Verein mit Facialislähmung den Verdacht auf bösartige Neubildungen lenken. Da der Tod erst bei großer Ausdehnung der Geschwulst eintritt, ist auch an der Leiche der Ursprung schwer festzustellen. Histologisch handelt es sich meist um Rund- und Spindelzellen — seltener Fibrosarkom, in einzelnen Fällen um Mischgeschwülste[1]).

Hier wären auch die Osteosarkome der Schädelbasis zu erwähnen, die unter dem Bilde einer harmlosen Tubenstenose oder adenoider Wucherungen beginnend oder eine Caries des Atlantooccipitalgelenkes vortäuschend, durch das Schläfenbein hindurchwachsen können (Abb. 5).

Ein gleiches beschrieb *Coulet*-Nancy mit Lähmung sämtlicher Nerven der Basis cranii, harter Geschwulst im Nasenrachenraum, von der Spitze der Felsenbeinpyramide ausgehend[2]).

[1]) *Habermann*, S. 215.
[2]) Ref. Archiv f. Ohrenheilk. **84**, 283.

Digitized by Google

Carcinome kommen entweder als Metastasen oder von der Umgebung aus in das Schläfenbein. Sie wurden ausführlich abgehandelt von *Mahler*[1]).

Die seltenen Fälle von wahren Cholesteatomen des Schläfenbeines sollen unter dem Cholestateom des Mittelohres mitbesprochen werden.

Ein cavernöses Angiom des Schläfenbeines beschrieb *Politzer*[2]): Große cavernöse Räume mit Knochenbälkchen, die mit dem Sinus lateralis zusammenhingen und wohl von ihm ausgegangen waren, durchsetzten das Felsenbein und ragten in die mittlere und hintere Schädelgrube.

Körner brachte 1896 die erste Beschreibung eines Chloroms beider Schläfenbeine, beider Sinus sigmoidei und beider Orbitae bei einem Sechsjährigen.

Alexander[3]) beobachtete unter dem Bilde einer akuten lymphatischen Leukämie starke Blutungen aus Nase und Ohr, als deren Ursache die Sektion ergab: Otitis med. et ext. Mastoiditis und Labyrinthitis haemorrha-

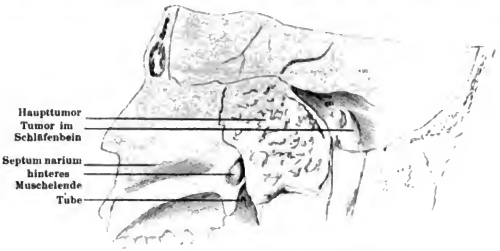

Abb. 5. Osteosarkom der Schädelbasis.

gica mit umschriebenen Chlorombildungen, sowie Degeneration der Nervenendstellen im Labyrinth und des Acusticus und Facialis. Überall Streptokokken und tumorähnliche Verdickungen der Blutgefäße, besonders an Carotis int. und Sinus lateralis.

Bei einem zweiten, 26jährigen, fanden sich Drüsen an beiden Halsseiten, Tonsillen, Rachenmandel, Tubenwülsten. Erst rechts, dann links Tubenkatarrh und Labyrinthitis. Sektionsbefund wie bei dem ersten Fall.

Lubarsch rechnet die Chlorome zu den leukämischen und pseudoleukämischen Lymphomen und hält die Einwirkung von Tuberkelbacillen für die wahrscheinliche Ursache. *Lubarsch* untersuchte den *Körner*schen Chloromfall und fand multiple, zum Teil symmetrische Chlorome der Dura mater, der Sinus transversi des Mittelohres, der Orbitalhöhle und der Temporalmuskulatur, Blutungen unter Epikard und Pleura, in die Lunge,

[1]) Arch. internat. de Laryngol. **22**, 439.
[2]) Lehrbuch II, S. 511.
[3]) Zeitschr. f. Heilkunde **27**, 331.
[4]) Zeitschr. f. Ohrenheilk. **29**, 92.
[5]) Zeitschr. f. Ohrenheilk. **32**, 129.

Digitized by Google

Erweiterung der Herzventrikel, allgemeine Anämie, Schwellung verschiedener Lymphknoten, besonders am Halse. Die Hauptmasse der Zellen zeigte den Typus der Lymphocyten, bei Biondi-Färbung ein feinfaseriges Reticulum. Außerdem größere rundliche Zellen mit 2 bläschenförmigen Kernen und solche mit 4—5 Kernen. Die Chlorome hatten teils Knotenform, teils infiltrierten sie, z. B. den knöchernen Schädel, den Temporalis, die Orbitalhöhle. Das Mittelohr war frei, im Warzenfortsatz Tumoren mit Osteoklasten und -blasten im Knochen. Acusticus in Tumormassen eingebettet, die nicht ins Perineurium eindrangen, aber trotzdem zu teilweiser Degeneration der Nervenfasern führten.

Grünwald[1]) unterzieht sich der Aufgabe, zusammenzustellen, was für Ohrleiden sekundär von den Nachbarorganen erzeugt werden können. Er führt die Ohreiterungen an, die durch Einbruch von intrakraniellen Abscessen entstehen, ferner solche durch tuberkulöse Entzündungen des Atlashinterhauptgelenkes, durch Eiterung einer abnorm gelegenen Keilbeinhöhle, ferner von Parotis- oder Kieferabscessen und Erkrankungen in der Fossa pterygopalatina.

Verletzungen des Schläfenbeines sind bei Basisbrüchen sehr häufig. Ich beobachtete unter anderen folgende fünf Schläfenbeine mit Brüchen.

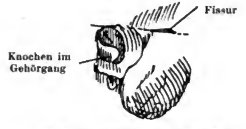

Abb. 6. Bruch von Gehörgang und Warzenfortsatz.

1. 30jähriger auf dem Rade mit dem Gesicht gegen einen Baum gefahren. $^1/_2$ Stunde bewußtlos, einige Tage drehte sich die Decke nach rechts. Blut kam aus Nase und Ohr. 29. Juni. Trommelfell undeutlich rot, rauher Knochen vorn unten im Gehörgang sichtbar. Gehör 4 m für Flüsterzahlen. Operation am 14. Juli. Sehr stark blutende Weichteile, verschiedene abnorme Bänder, so daß die Gehörgangshaut schwer abzuschieben ist. Aus der Fissura tympanomastoidea starke Blutung. Knöcherner Gehörgang, etwas federnd, von unten verengt; ein 5×3 mm großes Knochenstück abgemeißelt. Der ganze Warzenfortsatz vorn unten blaurot, voll Blut; oben eine Fissur (siehe Abb. 6). Unten einige Nähte. Nach 11 Tagen aus der Klinik entlassen. Heilung ohne Besonderes.

2. Von einem Irren, der sich aus dem Fenster stürzte. Es haben sich 2 Längsfissuren durch das Schläfenbein gebildet, eine durch das Tegmen tympani, eine durch den Sulcus sigmoideus schief verlaufend (siehe Abb. 7). Mikroskopisch Blut um den Acusticus im inneren Gehörgang und in der Pauke (Abb. 8).

3. Querbruch durch das rechte Schläfenbein (Abb. 9). In der Pauke nur in den Nischen geringe Blutungen (Abb. 10) und nach der Tube zu etwas mehr. Außerdem im Canalis caroticus und zwischen den Hörnervenfasern (Abb. 11). Ich glaubte erst die außerordentlich zahlreichen Corpora amylacea als Zerfallsprodukte des durch die Blutung zerstörten Nerven auffassen zu müssen, da sie aber bei den anderen Schläfenbeinen fehlten, ist der Befund wohl zufällig.

[1]) Archiv f. Ohrenheilk. **73**, 88.

Digitized by Google

4. Linkes Schläfenbein, der Felsenteil ist vom Schuppenteil durch einen Längsbruch abgetrennt (Abb. 12) Die Horizontalschnitte zeigen (Abb. 13) eine Luxation

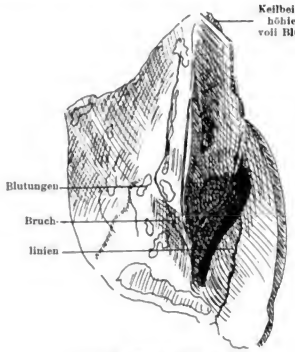

Abb. 7. Schläfenbeinlängsbruch.

des Steigbügels nach innen, Blut auf der Macula sacculi, im Nervus vestibularis und cochlearis und in der scala vestibuli in den nach vorn gelegenen Teilen, in einem tiefern Schnitt Blut in der runden Nische und in den Luftzellen (Abb. 14).

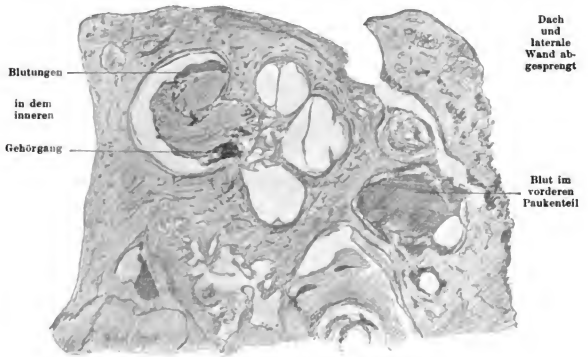

Abb. 8. Blutungen im Labyrinth und Acusticus dabei.

Digitized by Google

Rechts ging eine quere Bruchlinie durch den Sacculus endolymphaticus (Abb. 15). Pauke und Fenster ganz mit Blut angefüllt (Abb. 16). Vorhof und Schnecke frei, an der Lamina cribrosa kleine Blutungen (Abb. 17).

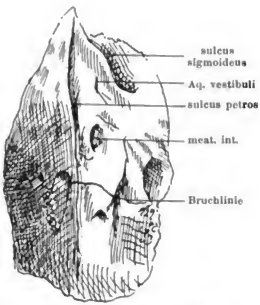

Abb. 9. Querbruch des Schläfenbeines.

Schwarzkopf beobachtete eine reaktionslose Einheilung einer Kugel im Schläfenbein mit Gehörgangsverschluß, der dann nach jahrelanger Beschwerdefreiheit Mastoiditis, subperiostaler, extraduraler und Kleinhirnabsceß folgte.

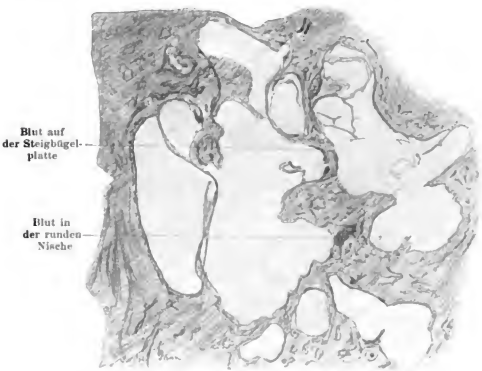

Abb. 10. Blutungen in die Pauke dabei.

Digitized by Google

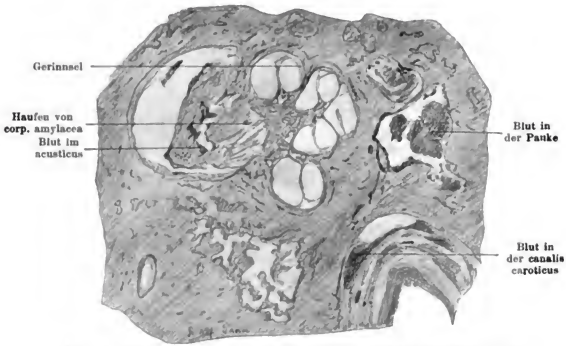

Abb. 11. Blutungen in Pauke Acusticus carotis canalis bei Schläfenbeinbruch.

Richards[1]) sah nach Schußverletzung unmittelbar Facialislähmung und Taubheit, als deren Grund ich unten näher zu beschreibende Labyrinthveränderungen in einem gleichen Fall fand.

[1]) Transaction of the Americ. otol. Society **41**, 206.

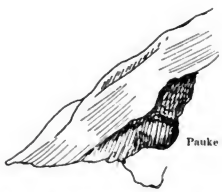

Abb. 12. Schläfenbeinbruch durch das Tegmen tympani.

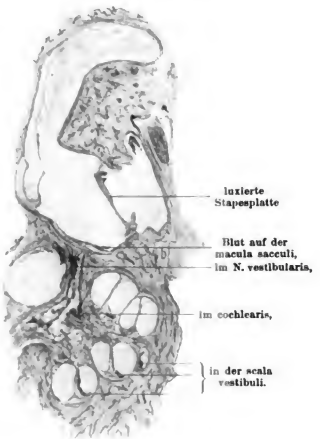

Abb. 13. Stapesluxation und Labyrinthblutungen dabei.

Digitized by Google

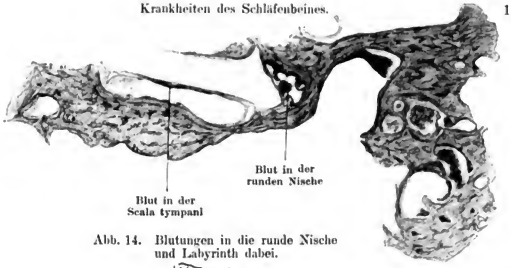

Abb. 14. Blutungen in die runde Nische und Labyrinth dabei.

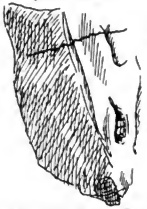

Abb. 15. Schläfenbeinbruch durch den Saccus endolymphaticus.

Abb. 16. Blutungen in die Fenster.

Digitized by Google

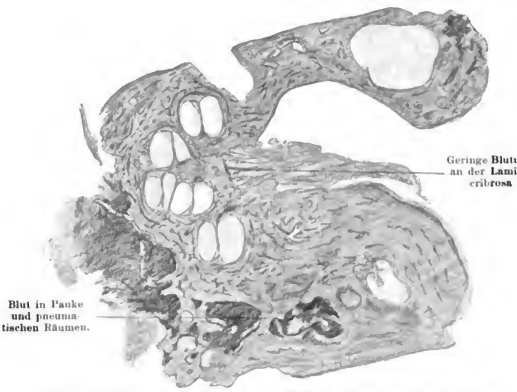

Abb. 17. Blutungen in die Pauke, pneumatischen Zellen und den Acusticus.

Äußeres Ohr.

Die Entwicklung[1]) des äußeren Ohres geht von einer Bucht an der Außenseite der Verschlußstelle der ersten Schlundspalte aus. Die Grube wird von 6 Höckern umgeben, die einen plumpen Ring bilden, aus dem sich Tragus, Antitragus, Helix und Antihelix entwickeln, während das Ohrläppchen erst im 5. Foetalmonat deutlich wird. Im 2. Monat sind die wesentlichen Teile des äußeren Ohres erkennbar, vom 3. Monat an wächst der hintere und obere Teil der Ohrmuschel mehr aus der Kopffläche heraus und gewinnt eine größere Festigkeit mit der Differenzierung des Ohrknorpels, die schon am Schlusse des 2. Monats begonnen hat. Während ihrer embryonalen Umformung zeigt die Ohrmuschel, namentlich im 4.—6. Monat, große Ähnlichkeit mit der Ohrmuschel einzelner Affen: der Makaken und Cercopitheken.

Die Blutgefäßversorgung des äußeren Ohres ist eine sehr günstige. Die Gefäße stammen hauptsächlich aus der Arteria auricularis posterior, deren Hauptstamm in der Furche zwischen hinterer Gehörgangswand und Ohrmuschel liegt. Durchbohrende Zweige versorgen auch die Innenfläche. Ohrläppchen und Helix werden von der Art. temporalis aus versorgt.

Die Lymphgefäße[2]) der Ohrmuschel bilden in der Haut ein dichtes Netz, auch am Eingang in den Gehörgang. Je tiefer in ihn hinein, desto zarter werden die Lymphcapillaren. Ihre Injektion in der Nähe des Trommelfelles und in diesem gelingt kaum.

[1]) *Hertwig*, Schwartzes Handbuch I, S. 153.
[2]) *Most*, Topographie des Lymphgefäßapparates des Kopfes und des Halses, S. 71.

Digitized by Google

Die regionären Lymphdrüsen liegen als Glandulae praeauriculares und cervicales superficiales im Stromgebiete der Temporalgefäße, andererseits in jenem der Vena auricularis post. Besonders deren Schwellungen können bei Ekzem und Furunkel im äußeren Gehörgang Warzenfortsatzerkrankungen vortäuschen. Schließlich kommen auch die tiefen Cervicaldrüsen als erste Etappe in Betracht.

1. Die präaurikularen Drüsen, 1—2, höchstens noch eine kleine Schaltdrüse vor und unter dem Gehörgang, liegen vor dem knorpeligen Gehörgang lateral von der Vena facialis post., meist nahe an der Einmündungsstelle der Vena auricularis ant., also zwischen Parotis und Gehörgang. Eine kleine Schaltdrüse ist auch vor und über dem Gehörgang zu injizieren. In diese Drüsen münden die Lymphgefäße der vorderen äußeren Peripherie des äußeren Gehörganges, des Tragus und seiner Umgebung, bis nahe an die Umbiegungsstelle des Helix. Vom Tragus aus konnte *Most* auch die Drüsen in der Parotis und den großen typischen subfascialen Parotislymphknoten injizieren.

2. Die oberflächlichen Cervicaldrüsen, hier Glandulae infraauricularis genannt, liegen zwischen unterem Parotiszipfel und vorderem Kopfnickerrand diesem entlang, zum Teil aber auch von Parotissubstanz umschlossen und hinter dem Ohrläppchen nahe an den Ansatz des Kopfnickers reichend. Quellgebiet ist Ohrläppchen, Helix, Concha, unterer Teil des äußeren Gehörganges.

3. Die Gl. mastoideae, 1—2 an Zahl, im Stromgebiet der V. auricular. post., haben Zuflüsse aus Anthelix, Concha, Rand und medialer Fläche der Muschel.

4. Die tiefen Cervicaldrüsen, die vom vorigen Quellgebiet ohne Beteiligung von dessen Drüsen oft erreicht werden, 3—4 Stämme, ziehen meist zu einem lateral der Vena jug. int. gelegenen Lymphknoten, dann zu den mehr caudalen. Gerade hier kann Schwellung der Lymphgefäße und -drüsen Sinus- und Jugularis-phlebitis vortäuschen als „festen Strang".

Beteiligung aller dieser Drüsen bei Tumoren und Furunkeln wird beobachtet, z. B. bei Otitis ext. der vorderen unteren Gehörgangswand in Form von Verstrichensein der Falte zwischen Tragus und Wange. Vereiterung kann zu Parotisabscessen führen, wie ich umgekehrt einen Parotisabsceß wohl auch vermittels der Lymphbahnen in den Gehörgang durchbrechen sah.

Die Mißbildungen des äußeren Ohres in Hemmungs- und Exzeßbildungen einzuteilen, ist deshalb unangebracht, weil beide häufig zusammen vorkommen und eine Menge Zwischenstufen, die in keine der beiden Gruppen einzureihen sind.

Zu den Exzeßbildungen können wir die Aurikularanhänge (Abb. 18) rechnen, wenn sie bei einem gut entwickelten Ohr vorkommen, zu den Hemmungsbildungen die verkümmerte Ausbildung der Ohrmuschel (Abb. 19a und b), die Mikrotie und Spaltung des Ohrläppchens.

Umklappen des vergrößerten oberen Helixabschnittes wird als Katzenohr bezeichnet. Es wird durch den mißbildeten Knorpel in seiner unnatürlichen Lage gehalten, der bei blutiger Verbesserung deshalb von mir neulich z. T. mit ausgeschnitten wurde. Das *Darwin*sche Spitzohr zeigt einen nach vorn gerichteten Vorsprung am vorderen Helix. Makaken-

Digitized by Google

und Cercopithecusformen ähneln denen der betreffenden Affenarten. Das *Wildermuth*sche Ohr ist gekennzeichnet durch Vergrößerung des Antihelix über die Ebene des Helix und Tragus. Außerdem gibt es noch zahlreiche Abweichungen in der Gestalt der Ohrmuscheln. Die Entstehung des Spaltes im Ohrläppchen, Coloboma auriculae, wird auf verschiedene Weise erklärt: durch Ausbleiben der Verschmelzung des 5. und 6. Ohrhöckers

Abb. 18. Mißbildung des Tragus bei einem 2jährigen.

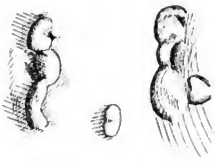

a *b*

Abb. 19. Atresia auris congenita mit Mißbildung des äußeren Ohres, *a* von der Seite, *b* von vorn.

(*His*), als Rest des Spaltes zwischen Unterkiefer und Zungenbeinbogen (*Israel*), Ausbleiben der Verschmelzung des unteren Endes der freien Ohrfalte mit dem Antitragushöcker[1]).

Abb. 20. Atherom des Kiemenganges.

Mißbildungen der Ohrentwicklung mit *Morel* und *Lombroso* als Zeichen geistiger oder sittlicher Minderwertigkeit zu betrachten, ist nicht angängig [*Karutz*[2])].

Verlagerungen betreffen meist mißbildete Ohrmuscheln.

Häufig deuten flache Hautgrübchen vor dem Tragus, seltener in der Muschel selbst, am Antitragus, Crus Helicis, zwischen Helix und Tragus und am Lobulus die Fistula auris congenita an. Sie sondert oft eine milchige Flüssigkeit ab, die durch Verhaltung sich zu kleinen Cysten ansammeln kann. In höchster Ausbildung stellt sie einen mehreren Zentimeter tiefen Gang dar, der mit dem Mittelohr in Verbindung steht. *Grunert* machte in einer Arbeit[3]) darauf aufmerksam, daß von 47 Fällen nur 8 mit anderweitigen Mißbildungen des Ohres verbunden waren und deshalb und wegen der dem Gehörgang parallelen Richtung der Fistel hegt er Bedenken,

[1]) *Marx*, a. a. O.
[2]) Zeitschr. f. Ohrenheilk. 11, 47.
[3]) Archiv f. Ohrenheilk. 45, 13.

Digitized by Google

ihre Entstehung auf Störungen im Gebiete des ersten Kiemenganges zurückzuführen. Eine mikroskopisch von ihm untersuchte Fistel, bei der zugleich Mißbildung der Ohrmuschel und Hemiatrophia faciei bestand, ergab als Inhalt Haare, Talgdrüsen, Epidermis und erwies sich deshalb als Störung der sekundären Entwicklungsorgane am äußeren Ohr. Beistehend ein gleiches Atherom (Abb. 20).

An der Rückseite des Ohres sind verschiedentlich Atherome beobachtet worden.

Krankheiten des äußeren Ohres.

Unter den Krankheiten des äußeren Ohres sind zunächst die verschiedenen Hautkrankheiten zu erwähnen, die sich nicht von denen der übrigen Körperhaut unterscheiden.

Das Ekzem nimmt insofern eine Sonderstellung ein, als durch eine Gehörgangsentzündung oder Mittelohreiterung immer neue Nachschübe, besonders bei Kindern, aufzutreten pflegen, die jede auf das äußere Ohr beschränkte Behandlung unwirksam machen. Häufig schwellen dabei die Lymphdrüsen mit an.

Erfrierungen der abstehenden dünnen Ohrmuscheln sind eine häufige Erkrankung, trotz ihrer vorzüglichen Blutversorgung. *Nager*[1]) sah im Anschluß sich einen Lupus hypertrophicus entwickeln. *Brieger*[2]) fand eine Cyste als Folge von Erfrieren der Ohrmuschel, *Kuhn*[3]) ein Angiom.

Schnittwunden heilen bei der reichlichen Blutversorgung der Ohrmuschel vorzüglich und meist ohne Entstellung. Auch völlig abgetrennte Teile konnten wieder angeheilt werden.

Schwartze[4]) erwähnt phlegmonöse Entzündung der Ohrmuschel infolge Insektenstich, Verletzungen und Gangrän bei Typhus, Masern, Erysipel, Noma. Diphtherische Geschwüre kommen meist in Verbindung mit denen des Gehörganges vor.

Perichondritis der Ohrmuschel ist selten, sie unterscheidet sich vom Othämatom durch die Farbe des normalen Hautüberzuges und den erst synoviaähnlichen, später eitrigen Inhalt der Geschwulst zwischen Perichondrium und Knorpel. Auch Cysten können zur Verwechslung Veranlassung geben.

Huß[5]) beschreibt beiderseitige idiopathische Perichondritis der Ohrmuschel, die weder auf Infektion noch auf Trauma, noch auf neuroparalytischer Ursache beruhen soll, von der bisher nur 2 Fälle beobachtet waren.

Anders als mit äußeren Verletzungen steht es mit den Blutergüssen zwischen Perichondrium und Knorpel, den Othämatomen (Abb. 21 und 22), die häufig zu entstellenden Schrumpfungen der Ohrmuschel führen, aber auch glatt resorbiert werden können. Verkalkung des Ohrknorpels und Knochenneubildung können die Folge sein[6]).

[1]) Zeitschr. f. Ohrenheilk. **53**, 151.
[2]) Klinische Beiträge zur Ohrenheilkunde 1896.
[3]) Schwartzes Handbuch I.
[4]) Chir. Krankheiten d. Ohres, S. 75.
[5]) Passows Beiträge **3**, 217.
[6]) Schwartzes Handbuch I, Pathologie, S. 218.

Digitized by Google

Wenn auch neuerdings die Auffassung, daß alle Othämatome lediglich Verletzungen ihre Entstehung verdanken, immer mehr Anhänger gewinnt, so sind doch die von *Habermann* angeführten Gründe für die besondere Veranlagung von Geisteskranken nicht von der Hand zu weisen. Er führt an, daß *Fischer, Parreidt, L. Meyer, Simon* im Ohrknorpel, besonders bei Geisteskranken, häufig pathologische Veränderungen, Erweichung, Enchondrombildung und Gefäßwucherung gefunden haben, die schon bei geringen mechanischen Einwirkungen Knorpelbrüche und Othämatom entstehen lassen. Nach *Steinbrücke* vermehren auch Verletzungen die Neigung in ähnlicher Weise. *Kindt* fand zugleich mit Othämatom solche der Dura mater und *Brown-Séquard* führt das spontane Othämatom auf Erkrankung

Abb. 21. Othämatom bei einem Potator.

Abb. 22. Othämatom infolge Schlag mit Feuerhaken bei Geistesgesunden.

der Hirnbasis zurück, da er nach Durchschneiden der Corpora restiformia bei Tieren in 12—24 Stunden Blutung unter die Muschelhaut eintreten sah[1]). *Schwartze*[2]) sah unter seinen Augen Othämatom ohne Verletzung bei Gesunden sich an symmetrischen Stellen entwickeln.

Das Othämatom wird von *Voß*[3]), *Valentin*[4]), *Tomassi, Darcanne* als rein traumatische Krankheit erklärt.

Biehl[5]) und *Kirchner*[6]) bejahen dagegen die Frage, ob Othämatom ohne gröbere Verletzung entstehen kann.

Auch in den Erkrankungen des äußeren Ohres hat der Tierversuch zum Teil die erwünschten Aufklärungen gebracht.

[1]) *Habermann*, S. 219.
[2]) Chir. Krankh., S. 72.
[3]) Archiv f. Ohrenheilk. **67**, 555.
[4]) Zeitschr. f. Ohrenheilk. **51**, 141.
[5]) Monatsschr. f. Ohrenheilk. **32**, 442.
[6]) Münch. med. Wochenschr. **51**, 1.

Digitized by Google

Voß' erfolgreiche Tierexperimente schalten nach seiner Meinung die früher angenommene degenerative Disposition der Geisteskranken zum Othämatom endgültig aus.

Verkalkung und Verknöcherung der Ohrmuschel sind in hohem Alter und im Anschluß an Perichondritis beobachtet worden.

Rudolf Hoffmann[1]) fügt zu den 5 bisher bekannten Fällen von Noma des äußeren Ohres 3 weitere aus *Bezolds* Klinik. Stets trat der Tod ein. Der Infektionserreger ist eine Streptothrix, wie auch *Hechinger*[2]) später bestätigen konnte. Stets handelte es sich um durch Tuberkulose, Rachitis, Masern heruntergekommene Kinder.

Tuberkulose und Lupus ist am Ohrläppchen öfters zu beobachten in Anschluß an unsauberes Ohrlöcherstechen. *Raoult*[3]) sah sie unter dem Bilde eines Ekzems sich entwickeln. Keloide werden öfters im Anschluß an Ohrringlöcherstechen beobachtet, auch die ursprünglich glatt geheilten Operationswunden hinter dem Ohre entarten öfters in dieser entstellenden Weise. *Perrin* beobachtete Entwicklung eines haselnußgroßen rezidivierenden Keloids nach Ohrlöcherstechen bei einem von drei hintereinander gestochenen Mädchen, einen Fall von Gangrän beider Ohrläppchen bei einem 11jährigen Mädchen, das vorher Masern gehabt hatte, bei einer dritten Kranken im Anschluß an den Stich Lupus, der auf den Hals überging. In einem von mir entfernten Tuberkulom des Ohrläppchens fehlten die Verkäsungen.

Syphilis als Primäraffekt oder tertiäre, maculöse, papulöse, squamöse Syphilide und auch als Gumma ist öfters beschrieben worden.

Von Geschwülsten findet man häufig, besonders in der Concha, die Anhäufungen der Talgdrüsen als Milium, Comedo, Atherom. Angiome sind an den Ohrmuscheln so häufig, daß sie etwa ein Viertel aller Angiome des Kopfes ausmachen.

Lymphangiom des Tragus beschrieb *Haug*[4]). Er fand eine elephantiastische Vergrößerung der Ohrmuschel, die histologisch eine Kombination von Carcinom und Lymphangiom darstellte.

Ein Aneurysma racemosum d. A. auricularis post. aus *Kümmels* Beobachtung[5]) hatte sich an der Hinterfläche des Warzenfortsatzes entwickelt bis in die tiefe Halsmuskulatur hinein. Ein Aneurysma cirsoideum der Ohrmuschel und des Gehörganges bis ans Trommelfell beschrieb *Chimani*[6]).

Eine Dermoidcyste ist am Ohrläppchen beobachtet worden von *Citelli*[7]). Elephantiasis der Ohrmuschel beobachtete *Ruttin* nach „Ausdrehen", *Urbantschitsch*[8]) bei einer Vierjährigen, angeblich ohne jede Ursache entstanden. *Pochon*[9]) sah isolierte Aktinomykose des Ohrläppchens.

[1]) Zeitschr. f. Ohrenheilk. **51**, 365.
[2]) Archiv f. Ohrenheilk. **70**, 5.
[3]) Presse otolaryng. Belge **4**, 9.
[4]) Archiv f. Ohrenheilk. **43**.
[5]) Deutsche otol. Gesellsch. 1897.
[6]) Archiv f. Ohrenheilk. **8**, 62.
[7]) Arch. internat. de Laryngol. **23**, 409.
[8]) Österr. otol. Gesellsch. 25. April 1910.
[9]) Arch. internat. de Laryngol. **21**, 640.

Digitized by Google

Selten sind Chondrom, Lipom, Gumma, Sarkom der Ohrmuschel; bei diesen wurden von *Heppe* und *Herzfeld* Drüsenschwellungen vermißt[1]). Ich mußte einmal eine melanotische Warze bei einer alten Frau entfernen, die plötzlich zu wachsen begonnen hatte. Einige Jahre lang konnte ich die Frau beobachten, ohne daß ein Rezidiv eintrat.

Papillome sind von *Gruber* und *Bing*[2]) beschrieben; Chondromyxom an der hinteren Fläche der Ohrmuschel von *Haug*[3]), Fibrolipom von *Kipp*[4]) mit vielfach cavernöser Struktur. Ein Cylindrom der Cymba Conchae, dessen Zellkomplexe von einem scharf konturierten hyalinen Bandstreifen umgeben war, der aus der hyalin degenerierten Adventitia der Gefäße hervorging, beschrieb *Haug*[5]). Bei einem Ohrmuschelkrebs[6]) *Zeronis* fanden sich die zugehörigen Drüsen tuberkulös infiltriert.

Todd[7]) erlebte Rückfälle sowohl bei Epitheliom der Ohrmuschel als des Mittelohres, während *Labarière* ein solches der Warzengegend durch Röntgenbehandlung geheilt zu haben glaubt.

Nager[8]) konnte Heilung eines Carcinoms das den vorderen Abschnitt der Cavitas conchae, das Crus ascendens helicis und die Tragusgegend sowie die äußeren $^2/_3$ des Gehörganges einnahm, noch nach $2^1/_2$ Jahr feststellen. Bei einem zweiten 18jährigen fand er einen Schneckensequester im Carcinom. Auch einer von 3 Mittelohrcarcinomkranken *Leidlers* war erst 19jährig.

Von der Heilung eines Cancroids der Ohrmuschel durch starke Bestrahlung mit Sonnenlicht im Gebirge berichtet *Hirschberg*[9]).

Bei den von *Heppe* und *Herzfeld* beobachteten Sarkomen der Ohrmuschel fehlten Lymphdrüsenschwellungen. *Herzfelds*[10]) Sarkom war in 4 Jahren bis auf den dreifachen Umfang des Ohrläppchens gewachsen. *Kuhn*[11]) und *Manasse*[12]) beschrieben Endotheliome der Ohrmuschel.

Der äußere Gehörgang.

Der äußere Gehörgang entwickelt sich aus einer engen, nach unten komprimierten Spalte[13]), da das Trommelfell noch beim Neugeborenen nahezu wagerecht liegt. An dieses schließt sich ein Teil der Schläfenschuppe, die untere Wand wird von einem fibrösen Teil und dem mit Santorinischen Incisuren, den Trennungslinien der 3 rinnenförmigen Knorpelstücken, die beim Foetus als Basalstück, Mittelspange und Tragusplatte bezeichnet werden, versehenen Knorpelteil gebildet. Vom inneren Rande

[1]) Berl. otol. Gesellsch. 1906, S. 24.
[2]) *Habermann* a. a. O.
[3]) Archiv f. Ohrenheilk. **32**, 158.
[4]) Archiv f. Ohrenheilk. **22**, 270.
[5]) Archiv f. Ohrenheilk. **43**, 12.
[6]) *Zeroni* über das Carcinom des Gehörorganes. Archiv f. Ohrenheilk. **48**, 141.
[7]) Archiv f. Ohrenheilk. **25**, 581.
[8]) Zeitschr. f. Ohrenheilk. **53**, 151.
[9]) Berl. klin. Wochenschr. **42**, Oktober.
[10]) Archiv f. Ohrenheilk. **78**, 225.
[11]) Deutsche otol. Gesellsch. 1895.
[12]) Ebenda 1896.
[13]) *Siebenmann*: Sinnesorgane in Bardeleben's Handbuch, Ohr, S. 171.

Digitized by Google

des oben offenen Annulus tympanicus wächst allmählich der knöcherne Gehörgang in den fibrösen Teil, bis zum 2. Jahre eine mediale Lücke lassend, die sich bis zum 5. Jahre meist schließt.

Im ganzen knorpeligen und dem vom Os squamosum gebildeten Teile des Gehörganges hat die Auskleidung die Beschaffenheit der Außenhaut, im knöchernen ist sie nur 0,1 mm dick und mit dem Periost verwachsen.

Im ersten Teil sind nach außen gerichtete Haare mit mehr tubulösen Talgdrüsen, die das Cerumen absondern, an den Wurzeln und Knäueldrüsen, Glandulae ceruminalis vorhanden, die braunen Farbstoff führende Flüssigkeit absondern. Die Lymphdrüsen sind bei denen des äußeren Ohres mit beschrieben[1]).

Mißbildungen.

Atresia auris congenita, mit angeborener Facialislähmung und Hemiatrophia facici verbunden, beschrieben *Sagàr*[2]) und andere. Da sie meist mit Verbildung des äußeren und Mittelohres verbunden ist, so fand sie dort ihre Besprechung.

Mit Röntgenstrahlen konnte *Leidler*[3]) zweimal bei Gehörgangsatresie Fehlen des äußeren Gehörganges und des Os tympanicum bei vorhandenem Antrum nachweisen. Verdoppelung des Gehörganges wurde öfters beobachtet. Im Falle von *Arnoldo Malan* bestand eine fibröse Trennungshaut[4]).

Hyperämie findet sich zugleich mit solcher des Mittelohres des Warzenfortsatzes und allgemeiner Stauung.

Hämorrhagien treten als Blutextravasate bei Verletzungen und heftigen Entzündungen auf, besonders häufig beobachtet zugleich mit solchen des Trommelfelles in den Influenzaepidemien seit 1889. Ohne nachweisbaren Ursprung treten öfters bei Menstruation, besonders im jugendlichen Alter, wie auch im Klimakterium, geringe bis reichliche „vikariierende" Blutungen aus dem Gehörgang auf, als deren Ursprung die Mündungen einiger Ohrschmalzdrüsen der hinteren Gehörgangswand gefunden wurden[5]).

Umschriebene Entzündung des Gehörganges — Furunkel — treten im knorpeligen Teile des Gehörganges mit Rötung und umschriebener Schwellung einzeln oder mehrfach auf, um sich in einigen Tagen nach Entleerung eines Eiterpfropfes wieder zurückzubilden. Die Schwellung der Umgebung habe ich bei einem Pathologen öfters bis auf die Schulter und die Mitte des Kopfes sich ausdehnen sehen, sonst häufig bis auf den Warzenfortsatz, so daß eine Verwechselung mit Knochenentzündung vorkommen kann. Die Heilung verzögert sich öfters durch Bildung von Granulationen, Abscessen und Auftreten neuer Furunkel. Da sie durch Einreiben von Staphylokokken[6]), seltener Streptokokken, in die Haarbälge und Talgdrüsen entstehen, ist ihr Verlauf, ihre Infektiosität und ihr

[1]) *Most* a. a. O. 71.
[2]) Archiv f. Ohrenheilk. **58**, 216.
[3]) Archiv f. Ohrenheilk. **85**, 10.
[4]) Archivio ital. di otologia 1911, S. 5. Ref. Centralbl. f. Ohrenheilk. **10**, 1, 4.
[5]) *Habermann*: Pathol. Anat., S. 223.
[6]) *Schimmelbusch*, Archiv f. Ohrenheilk. **27**, 252.

Digitized by Google

Sitz in dem äußeren Drittel des Gehörganges erklärt, da dieser Teil allein Talgdrüsen besitzt. Das gehäufte Auftreten zu manchen Zeiten muß wohl am reichlichen bakterienhaltigen Staub, z. B. Sommer 1911, liegen. Diabetes und andere Ernährungsstörungen sollen nach *Schimmelbusch* den Körper zu einem besseren Nährboden machen. Furunkel können zu Abscessen auf dem Warzenfortsatze führen, wie *Magnus*[1]) aus *Gerbers* Klinik berichtet, und ich ohne jeden Eingriff durch den Gehörgang abfließen und heilen sah, aber auch zu wirklicher Periostitis, Empyem und Caries des Warzenfortsatzes [*Krebs*][2]).

Diffuse Entzündung des Gehörganges findet sich fast bei jeder vernachlässigten Ohreiterung und unterhält diese durch sekundäre Infektion. Als selbständige Erkrankung tritt sie bei allen möglichen Reizen auf, bei denen die alten volkstümlichen Einträufelungen gegen Zahnschmerzen eine erhebliche Rolle spielen. Auch Bäder in unseren Flüssen, die durch allerlei Unreinlichkeiten, besonders den Abwässern von Fabriken und der großen Städte, immer mehr in Kloaken verwandelt werden, bringen gehäuftes Auftreten von Gehörgangsentzündungen. Von den Bakterien spielt der Pyocyaneus eine gewisse Rolle, der die Absonderung mit grünlichblauem Farbenton und eigentümlich modrigem Geruch verursacht. Den Pyocyaneus machen für croupöse Gehörgangsentzündung verantwortlich *Ruprecht*[3]), für Perichondritis *Lermoyez*[4]).

Meist schwellen, besonders bei chronischen Gehörgangsentzündungen, die diesem Quellgebiet entstammenden Lymphdrüsen[5]) an, und zwar die präaurikularen aus dem vorderen Teile, die infraaurikularen und oberflächlichen cervicalen aus dem unteren Teile und die tiefen Cervicalen aus dem hinteren Umfang.

Zu folgenschweren Irrtümern können Durchbrüche aus der Parotis in den Gehörgang führen und solche aus dem Warzenfortsatz und den pneumatischen Zellen im Dache des Gehörganges. Bei länger dauernder Entzündung können tiefer greifende Geschwüre und Granulationen entstehen, die zusammenwachsen und zugleich mit der chronischen Verdickung des Unterhautgewebes zu Atresien des Gehörganges führen können.

Häufiger entstehen jedoch Atresien durch Verletzungen, Abreißen der Ohrmuschel, besonders wenn die Wund- und Nachbehandlung nicht auf das sorgfältigste für genaues Anpassen und Offenhalten des Gehörganges sorgt.

Langdauernde Entzündung, allerdings meist des Mittelohres, kann auch zu knöcherner Verengerung oder Verschluß des Gehörganges führen durch Hyperostose.

Durch das Wachstum des Trommelfell- und Gehörgangepithels wird für gewöhnlich die abgeschuppte Haut so weit nach außen gefördert, bis sie in das Bereich der Kieferbewegung kommt. Durch die nach außen gerichteten Haare wird ihr und den dazukommenden Absonderungen der Talg- und Schmalzdrüsen die Richtung nach außen weiter gesichert.

---

[1]) Archiv f. Ohrenheilk. **67**, 58.
[2]) Therapeut. Monatshefte **21**, 77.
[3]) Monatsschr. f. Ohrenheilk. **36**, 512.
[4]) Kongreß-Bordeaux 1904, S. 348.
[5]) *Most*, a. a. O. Tafel VII.

Digitized by Google

Ist diese Vorrichtung gestört, so können sich die Hautmassen im Gehörgang anhäufen und, besonders wenn vermehrte Schuppenbildung eintritt, aber auch ohne jede Entzündungserscheinung zu erheblicher Menge anwachsen, die die Gehörgangswände durch Druck erweitern und durch das Trommelfell in die Pauke dringen können (Abb. 23). Die Massen sind wie das Mittelohrcholesteatom perlmutterglänzend durch zwiebelschalenartig geschichtete Epidermislamellen und zeigen Cholestearinkrystalle (Abb. 23). Die lateralen Teile sind meist mit Cerumen durchsetzt, auch Fremdkörper werden in ihnen gefunden[1]). Nach der Entfernung kann noch längere Zeit starke Abschuppung des Epithels anhalten.

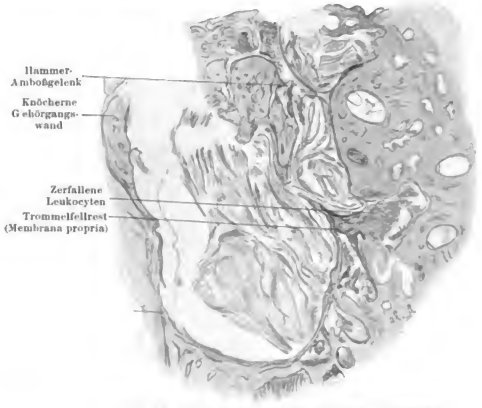

Abb. 23. Cholesteatom von Kuppel, Pauke, Gehörgang.

Die gleichen Gründe, nicht eine vermehrte Absonderung, glaube ich[2]) für die Ansammlung reiner Ohrenschmalzpfröpfe verantwortlich machen zu können. Diese können zwar nicht zur Erweiterung des Gehörganges führen, wohl aber das nachgiebige Trommelfell so energisch nach innen drücken, daß es in dieser Stellung auch nach Entfernung des Pfropfes verharrt und in der Schwingungsfähigkeit beeinträchtigt wird.

Die seltene croupöse Entzündung des Gehörganges äußert sich in Ausscheidung einer geronnenen Faserstoffmembran[3]) auf der Außenfläche des Trommelfelles und Gehörganges, die leicht abzuwischen ist, aber sich gewöhnlich wiederholt bildet. Unter ihr ist die Haut geschwollen, injiziert, auch excoriiert. Untersuchung der Membranen ergab in den ober-

[1]) *Habermann*, S. 226.
[2]) *Haugs* Sammlung.
[3]) *Habermann*, S. 226.

Digitized by Google

flächlichen Lagen größtenteils amorphen Faserstoff, in den tiefen Schichten zahlreiche Mikrokokken und Zoogloeahaufen, reichliche Eiterkörperchen und stellenweise Epidermiszellen.

Bei der Diphtherie des Gehörganges bildet sich ein grauweißes Exsudat, das sich von der Unterlage nur schwer lösen läßt und sich bald wieder ersetzt. Die Haut darunter ist wund, geschwürig. Die Erkrankung kann sich auf die Ohrmuschel ausdehnen und geht durch Tube und Mittelohr vom Rachen aus oder entsteht primär im Gehörgang mit oder ohne nachfolgende Rachendiphtherie. Infolge der tiefgreifenden Geschwüre ist Verengung und Verschluß des Gehörganges von *Schwartze* beobachtet worden[1]).

Haug[2]) sah Anthraxpusteln im Gehörgang.

Primäre Tuberkulose konnte bisher nicht beschrieben werden, doch glaubte *Brühl*[3]) eine Infektion des ganzen knöchernen und knorpeligen Gehörganges infolge von Mittelohrtuberkulose deshalb als hämatogen betrachten zu müssen, weil der Hauptherd in der Nähe der Blutgefäße saß.

Abb. 24.

Abb. 25.

Exostosen in beiden Gehörgängen von einem 20jährigen.

Sekundäre Gehörgangstuberkulose ist bei Mittelohrtuberkulose nicht selten.

Syphilis kann sich im Gehörgang wie auf der Außenhaut zeigen. Besonders eigentümliche Äußerungen sind die immerhin ziemlich seltenen Kondylome. Aus schmutzigbraunroten Flecken entwickeln sich nach und nach flache Infiltrate und aus diesen die Kondylome, die an der Oberfläche exulceriert sind. Sie können den Gehörgang ganz ausfüllen und zur Verwechslung mit Polypen Anlaß geben[4]). Nach längerem Bestehen können sie sich auch ohne Behandlung zurückbilden und eine pigmentierte Narbe hinterlassen. Auch ihre Folgen können Stricturen sein.

Selten sind im Gehörgang Warzen, Papillome, Fibrome, Chondrome. Letztere bilden rundliche, linsen- bis haselnußgroße oder auch stachelförmige Geschwülste, die entweder im Gehörgang allein oder gleichzeitig mit Chondromen in anderen Körpergegenden vorkommen oder aber von der Perotis sekundär in den Gehörgang hineinwachsen[5]).

Exostosen (Abb. 24, 25) können entweder breit aufsitzen am Ende des knöchernen Gehörganges und diesem eine kennzeichnende Form geben oder seltener gestielt, dann mit Vorliebe an den Verwachsungsstellen der Annulus tympanicus, mit der Schuppe zu beiden Seiten der Membrana flaccida. Häufig sind sie in beiden Gehörgängen symmetrisch, wenn auch nicht in gleicher Ausdehnung vorhanden und treten meist erst im späteren Alter auf. Ihr Wachstum ist fast stets langsam, selten in einigen Monaten vollendet und geht bis zur gegenseitigen Berührung. Sie sind mit normaler

[1]) Pathol. Anat., S. 35.
[2]) Archiv f. Ohrenheilk. **61**, 275.
[3]) Zeitschr. f. Ohrenheilk. **50**, 111.
[4]) *Habermann*, S. 227.
[5]) *Habermann*, S. 228.

Digitized by Google

Haut überzogen und machen erst Beschwerden, wenn sich hinter ihnen eine schwer zu behandelnde Gehörgangs- oder Mittelohrentzündung entwickelt. Eine große Exostose mußte ich deshalb vom vorderen unteren Innenrande des Gehörganges nebst zwei flachen abtragen. Über die Ursache der Entwicklung bestehen nur Vermutungen.

Für die an alten Peruaner-Schädeln häufig gefundenen Exostosen, deren Sitz die Vereinigung von knöchernem und knorpeligem Gehörgang ist, nehmen *Virchow* und *Ostmann*[1]) einen gewissen Zusammenhang mit der künstlichen Mißgestaltung der Schädel an. Dabei wurde eine mangelhafte Verwachsung des Os tympanicum mit Schuppe und Warze beobachtet.

Ein bewegliches spongiöses Osteom der Unterwand des knorpeligen Gehörganges beschrieb *Eulenstein*[2]); eine typische Exostose mit schleimigem Knochenmark, dessen unregelmäßige Knochenbälkchen nur bis in die Nähe der Ansatzstelle reichten.

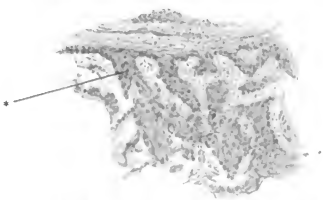

Abb. 26. Cancroid des Gehörganges.



Abb. 27. Die mit * bezeichnete Stelle bei starker Vergrößerung.

Angiome wurden mehrmals, Osteosarkome, Sarkome, Adenome einigemal beobachtet. Epitheliom, Cancroid kann von der Gehörgangshaut seinen Ausgang nehmen (Abb. 26 und 27).

Ein Carcinom meiner Beobachtung, dessen mikroskopischer Bau auf den drüsigen Ursprung hinwies, war von der Parotis aus in den Gehörgang gewachsen.

Ein Fibrosarkom des äußeren Gehörganges schabte *Castex*[3]) aus und hatte nach ½ Jahr kein Rezidiv.

Einen melanotischen Hautnävus des Gehörganges beschrieb *Dallmann*[4]), bei dem ein Übergang zu Melanosarkom wegen des Zellreichtums und der Pigmenteinlagerungen in die Zellen in Frage kam.

Von pflanzlichen Parasiten finden sich im Gehörgang hauptsächlich Schimmelpilze[5]) (Abb. 28), und zwar besonders häufig die Aspergilli funigatus, niger, flavescens. Ferner Verticillium Graphii, Eurotium repens, Aspergillus nidulans, Penicillium minimum, Mucor septatus und corymbifer. Die Pilze erscheinen meist in den tieferen Teilen als weißer, gelb-

[1]) *Ostmann*, Monatsschr. f. Ohrenheilk. 1894, S. 242.
[2]) Zeitschr. f. Ohrenheilk. **35**, 40.
[3]) Archiv f. Ohrenheilk. **66**, 52.
[4]) Archiv f. Ohrenheilk. **70**, 99.
[5]) *Siebenmann*, Zeitschr. f. Ohrenheilk. **19**, 7.

Digitized by Google

licher oder getupfter Belag, über den oft die Blüten hinausragen. Mit dem Mycel wird die oberflächliche Epidermisschicht mit entfernt; in das Corium dringen die Pilze nicht ein. Bei der ungeheueren Widerstandskraft der Sporen gegen alle Desinfizikation sind Rückfälle der Pilzerkrankung sehr häufig.

In 75% von *Siebenmanns* Fällen hatten Einträufelungen von Öl, Glycerin oder Einführen von fettigen Gegenständen den Boden für die Pilzwucherungen vorbereitet. Sie bilden im Gehörgang oft völlig handschuhfingerähnliche Ausgüsse. Sie können unter ungünstigen Ernährungsverhältnissen atypische Formen annehmen und klein bleiben oder gar nur Mycel treiben und keine Fruktifikationen produzieren[1]).

Kirchner fand bei Pityriasis versicolor, Mikrosporon furfur im Gehörgang. Soor ist gleichfalls in ihm beobachtet worden, zugleich an Rachenwand und hartem Gaumen.

Tierische Parasiten sind Acarus folliculorum und Larven von Muscida lucilia und sarcophaga. Häufig bei vernachlässigten stinkenden Mittelohr- und Gehörgangseiterungen findet man Fliegen. Andere Insekten dringen wohl nur zufällig ein. Der Ohrwurm ist meines Wissens nie im Ohr gefunden worden.

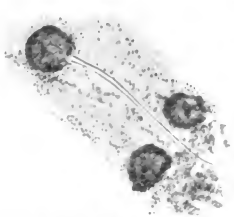

Abb. 28. Schimmel aus dem Gehörgang.

Fremdkörper können beim Kratzen im Gehörgang, beim Spiel und zu Heilzwecken in den Gehörgang gebracht werden. Sie sind, selbst wenn scharfkantig, nur indirekt gefährlich, indem sie zu ungeeigneten Entfernungsversuchen verführen. — Ich habe einen zackigen Kieselstein, der 45 Jahre im Ohr gesessen hatte, entfernt, ohne daß ich die geringsten Spuren seines Aufenthaltes nachweisen konnte. Oft umhüllen sie sich sanft mit Ohrenschmalz.

Gehörgangssteine aus kohlen- und phosphorsaurem Kalk werden immer einmal gefunden. Auch Bakterien und Fettsäurekrystalle sind oft in ihnen enthalten. *Schwidop*[2]) gibt die Analyse eines operativ entfernten Gehörgangssteines; er bestand aus Zinkoxyd, Zinkcarbonat mit Calciumhydroxyd und -chlorid und Spuren von Calciumhypochlorid und -chlorat, und fand sich bei einem jungen Mädchen und sonst gesundem Ohr.

Ungemein wichtig und kennzeichnend für Erkrankung des Warzenfortsatzes sind die Senkungen der hinteren oberen Gehörgangswand, die bei leichten Formen auf seröser Durchtränkung, bei schwereren auf Abhebung durch Eiter beruhen können und schließlich auf ihrer Kuppe einen, oft mit Granulationen bewachsenen Durchbruch zeigen, in dessen Tiefe die Sonde auf rauhen Knochen stößt.

[1]) *Siebenmann*, Zeitschr. f. Ohrenheilk. **19**, 41.
[2]) Archiv f. Ohrenheilk. **73**, 101.

Digitized by Google

In gar nicht seltenen Fällen geht der Knochen der hinteren Gehörgangswand zugrunde und es bildet sich von selbst eine gemeinschaftliche Höhle aus Gehörgang, Aditus ad antrum und Warzenfortsatz. Das tritt besonders bei Cholesteatom des Mittelohres ein. Dreimal mußte ich Sequester der Hinterwand entfernen, zweimal erstreckten sie sich auch auf den Facialiskanal, s. unten.

Atrophie des Gehörganges bei alten Leuten erstreckt sich auf Haut, Knorpel und Knochen, und läßt ihn schlitzförmig zusammenfallen. Nekrose des knöchernen Gehörganges kann bei Kindern infolge länger dauernder Eiterung entstehen. Ich sah einmal nach einer schweren Zangenentbindung Gehörgangsteile sich abstoßen, so daß ich an eine Verletzung durch den Löffel denken mußte. Das jetzt etwa 15jährige Mädchen hat später bis auf die Aufmeißelungsnarbe einen normalen Gehörgang bekommen. Kongenitale Lues führte in einem Fall *Habermanns*[1]) zur Nekrose des Annulus tympanicus und der angrenzenden Schuppe.

Gangrän wurde einigemal bei sehr herabgekommenen Kindern bei Masern und Lues gefunden und kann zu Striktur führen.

Verletzungen können durch eindringende Ästchen, Ohrlöffel u. dgl. zustande kommen und haben keine weitere Bedeutung. Schwerer sind die durch eindringende Kugeln aufzufassen, da hinter diesen leicht Eiterverhaltung mit ihren Folgen zustande kommen kann. Durch Zerren am Ohr können Risse, ja Abtrennung des knorpeligen vom knöchernen Teil erfolgen.

Brüche der Vorderwand entstehen leicht durch Stoß auf den Unterkiefer (s. oben) (Abb. 6, S. 13). In den Gehörgang durchgespießte Knochensplitter können die Heilung verhindern. Der Bruch kann sich auch auf den Warzenfortsatz, d. h. die Gehörgangshinterwand erstrecken. Auch Basisbrüche können bis auf die Gehörgangswand reichen und hier Hirnmasse und Liquor austreten lassen.

Ätzende Flüssigkeiten werden besonders in Rußland öfters in den Gehörgang gebracht, um durch das entstehende Ohrleiden Befreiung vom Kriegsdienst zu erreichen; sie sind besonders für die tieferen Ohrteile und deren Nachbarschaft gefährlich; s. unten.

Trommelfell.

Die Entwicklung des Trommelfelles schildert *Siebenmann*[2]) wie folgt. Die Spitze der Tasche, welche dem lateralen hinteren Endpunkt der Pauke entspricht, liegt bis zum Ende der 5. Woche direkt unter der Epidermis der lateralen Gesichtshälfte. Dieses dünne Wandstück, das nur aus Ektoderm und der fest damit verklebten Epithelschicht der Schlundtasche besteht, heißt Verschlußplatte. Dieser entspricht nicht das Trommelfell, dessen äußere Fläche erst durch die Conchawülste im Anfang der 6. Woche auf der ventralen Wand der Kiementaschenspitze abgegrenzt wird. Nur die vordere Trommelfellhälfte ist innen durch die Pauke abgegrenzt. In der 6. Woche schiebt sich eine dicke Mesodermschicht zwischen Schleim-

[1]) A. a. O. S. 230.
[2]) Anatomie, S. 216.

Digitized by Google

haut und Ektoderm und verdickt dadurch das Trommelfell, das sich erst bis zur Geburt und nachher verdünnt.

Die 3 Lagen bleiben als Cutisschicht, fibröse Schicht oder Membrana propria mit äußerer radiärer und innerer Zirkulärfaserschicht sowie Schleimhautschicht erhalten. Die Membrana flascida besteht nur aus Epidermis- und Mucosaschicht. Die Epidermisschicht setzt sich zusammen aus 1—2 Epithelzellenlagen, dem Stratum corneum, einem einzelligen Stratum lucidum, ohne nachweisbare Kerne, einem Stratum germinativum, das eine einfache Lage abgeplatteter Zellen mit großem, hellumsäumten querovalem Kern und undeutlichen Grenzen darstellt, darunter eine strukturlose Lamina basilaris und unter dieser, auf der Fasersehicht, eine einfache Lage stern- oder spindelförmiger Bindegewebszellen. An der Leiche trennen sich leicht die einzelnen Schichten. Die Blutversorgung findet vom Mittelohr und vom Gehörgang aus statt.

Das Trommelfell besitzt ein subcutanes und ein submucöses Lymphgefäßenetz, welche verbunden sind und sich nach dem Gehörgang zu erweitern. Demnach geht der Abfluß vom Trommelfell zu den Drüsen des Gehörganges (s. oben).

Krankheiten des Trommelfelles.

Auf das Trommelfell beschränkte Erkrankungen, abgesehen von Zerreißung, gehören zu den größten Seltenheiten. Die Blutüberfüllung äußert sich in 3 Graden: Injektion der Hammergefäße, dann der Randgefäße und schließlich auch der radiären Gefäße.

Hämorrhagien können nach Verletzungen, Luftverdichtung und -verdünnung und bei starken Entzündungen, besonders Influenza, entstehen; bei dieser oft in Form großer Blasen. Endlich bei vielen Allgemeinerkrankungen, die zu Blutanstritten führen: Skorbut, Endokarditis, Diphtherie, Nephritis. Das Epithel liegt oft in weißen Streifen auf der dunkelroten Blutblase. Blutextravasate bei Morbus maculosus Werlhofii beobachtete *Tomka*[1]), solche bei rezidivierender Purpura rheumatica *Sugar*[2]).

Rohrer[3]) beschrieb echte Varixbildung auf dem hinteren oberen Quadranten des Trommelfelles und der Membrana Shrapnelli bis zur Größe eines Pfefferkornes, die unter Narbenbildung von selbst verschwanden.

Embolische Vorgänge beobachtete *Trautmann*[4]) am Trommelfell bei frischer Endokarditis, auch *Schwartze* führt den Zerfall des Trommelfelles bei Pyämie auf solche zurück. Ich konnte zweimal nach Ausschabung einer tuberkulösen Carotis bei Knaben plötzliche tuberkulöse Erkrankung des Trommelfelles und Mittelohres beobachten, die nur auf embolischem Wege zustande gekommen sein konnten, s. unten (Abb. 29).

Entzündungen des Trommelfelles werden wohl nur als Teilerscheinung von Gehörgangs- oder Paukenentzündung beobachtet und sich dementsprechend entweder mehr auf die Epidermis oder Schleimhautschicht erstrecken. Bei der äußeren Erkrankung ist die Epidermis aufgelockert,

[1]) Archiv f. Ohrenheilk. **50**, 207.
[2]) Archiv f. Ohrenheilk. **50**, 25.
[3]) Ref. Archiv f. Ohrenheilk. **50**, 284.
[4]) Archiv f. Ohrenheilk. **14**, 78.

Digitized by Google

glanzlos, gerötet, die Grenzen zum Gehörgang, die feineren Krümmungsverhältnisse und der Hammergriff verdeckt, das Durchschimmern aufgehoben. An hochgradiger Entzündung nehmen alle 3 Schichten teil, immerhin ist es auffallend, wie lange eine Entzündung des äußeren Gehörganges und Trommelfelles bestehen kann, ohne auf die Innenseite und das Mittelohr überzugreifen und das Gehör zu schädigen.

Habermann[1]) fand auch die Innenseite geschwollen, gerötet, besonders längs des Hammergriffes, der Peripherie und der *Tröltsch*schen Taschen, bei höheren Graden mehr gleichmäßig, die Taschen durch Exsudat und Schleimhautschwellung verlegt. Mikroskopisch: die Hornschicht in Lamellen abgehoben, die Cutis entzündlich infiltriert, und die Gefäße stark gefüllt, ebenso die Schleimhaut; ihr Epithel erhalten oder verloren. Die Eigenschicht zeigt nur selten Rundzellen zwischen ihren Fasern und nimmt weniger an der Entzündung teil. Bisweilen kommt es durch Serumabsonderung zur Bildung von Blasen unter der Epidermis oder kleinen Absceßchen.

Die chronische Entzündung des Trommelfelles, gleichfalls wohl stets in Verbindung mit der von Mittelohr und Gehörgang, führt zu verschiedenen Veränderungen der einzelnen Schichten. In der Außenlage wuchert das Rete Malpighi und schickt lange Zapfen in die Tiefe, die durch zentrale Verhornung zu Epithelperlenbildung (Cholesteatome) führen können, besonders am Übergang zum Gehörgang[2]). Dieselben Perlen können nach Trommelfellschnitt entstehen[3]) durch Einpflanzen von Epithelzellen. Die Cutisschicht wird von Rundzellen infiltriert und erleidet infolge Proliferation ihrer Zellen Dickenzunahme durch Bindegewebswucherung mit starker Faltung und Neubildung von Gefäßen. Bei längerer Dauer und höherem Grade der Entzündung kann z. B. unter dem zerstörenden Einfluß des Paukenciters das Epithel zugrunde gehen und Granulationen in der Cutis entstehen, die zu Polypen auswachsen können. *Nasiloff* und *Kessel*[2]) beschrieben als Myringitis villosa an der Außenseite 0,06—0,25 mm lange Zotten, die Gefäßschlingen enthielten und von einem einschichtigen Zylinderepithel mit eigentümlichen Formenverschiedenheiten überzogen waren.

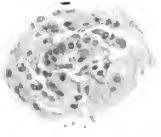

Abb. 29. Riesenzelle von Trommelfellgranulation.

Die Eigenschicht wird dadurch verändert, daß ihre Fasern zerstört, verschoben, auseinandergedrängt werden.

Die Schleimhautschicht wird durch Bindegewebswucherung verdickt, ulceriert, und Granulationen und Polypen können sich an den vom Epithel entblößten Stellen entwickeln. Die verdickte Schleimhaut faltet sich, besonders bei Kindern[4]), oft zu papillenförmigen Erhebungen. Häufig kommt es zu Verwachsungen mit der zugleich entzündeten Paukenschleimhaut, wenn zwei epithellose Stellen aufeinanderliegen und zwischen diesen zu Cysten (s. Abb. 51).

[1]) Pathologie S. 234.
[2]) *Habermann*, Pathol. Anat. S. 235.
[3]) *Grunert*, Archiv f. Ohrenheilk. **36**, 278.
[4]) *Habermann*, S. 236.

Digitized by Google

Bleibende Verdickungen der Schleimhautschicht, auch wohl der Cutis, lassen das Trommelfell trübe, hellgrau bis milchweiß undurchsichtig erscheinen. In dem Bindegewebe kann sich Kalk ablagern und Knochen bilden.

Oft entsteht als Folge einer längeren Entzündung ein Loch im Trommelfell, das sich als Spalt oder durch elastischen Zug der Fasern als runde Lücke darstellt. Bei hochgradigen Entzündungen spielt Nekrose der Gewebe durch die Wirkung der Bakteriengifte[1]) eine Rolle. Besonders bei Scharlach ist völliger Verlust des Trommelfelles bis auf die gut ernährten Teile an den Hammergefäßen häufig; es entsteht eine „nierenförmige Perforation", bei schwersten Formen nach Ausstoßung oder teilweiser Zerstörung des Hammers ein völliger „Defekt"-Verlust des Trommelfelles. Überhaupt Form und Sitz und die Zahl der Löcher können einen wertvollen Anhalt über den Verlauf und die Art der Erkrankung geben. Am besten entspricht der pathologischen und klinischen Wichtigkeit eine Einteilung der Trommelfellöcher in solche der Pars tensa und solche der Pars flaccida und beider Gruppen in randständige und vom Rand entfernte. Die am Rande befindlichen weisen immer mit hoher Wahrscheinlichkeit auf eine Mitbeteiligung der Knochenwände der Paukenhöhle hin und zeigen eine sehr geringe Neigung zum Verschluß, da die Epidermis leicht um ihren Rand herumwächst und sich im Mittelohr ausbreitet, anstatt von den Rändern des Loches gleichmäßig vorrückend zum Verschluß beizutragen, wie es bei kurzdauernder Ohreiterung und nicht randständiger Perforation die Regel ist.

Eine besonders klinische Sonderstellung, aber auch anatomische Eigentümlichkeit stellt die sogenannte zitzenförmige Perforation dar, die ihren Sitz meist in der Membrana flaccida hat: Durch Druck in der Pauke und Wucherung der Schleimhaut kommt es zu einer kugelförmigen, meist etwa erbsengroßen Vorwölbung, auf deren Kuppe eine kleine Perforation Eiter austreten läßt. Die ungünstigen Abflußbedingungen verzögern natürlich die Heilung. *Katz*[2]) beschrieb eine abgetragene „zitzenförmige Trommelfellperforation": Es handelt sich um eine von einem engen Kanal durchzogene, von stark entzündeter Epidermis bedeckte und dicht infiltrierte Granulationbildung, welche von der Mucosa des Trommelfelles oder der Pauke ausgeht. Der Kanal ist von einer Epidermisschicht umgeben, welche dem weißen Belag des Zapfens gleicht; die Trommelfellepidermis hat sich in die Perforation umgeschlagen. Die obersten Schichten des Zapfens sind verhornt und zwischen den aufgeblätterten Lamellen liegen „Pusteln (Leukocytennester)".

Gewöhnlich besteht nur eine Perforation. Eine mehrfache Durchlöcherung muß den Verdacht auf Folgen von Typhus, Pyämie, Tuberkulose Diphtherie lenken.

Glatte Schnitte, indirekte Zerreißungen und Durchbrüche von kurzdauernden Mittelohrentzündungen pflegen in der Regel glatt, sogar mit Ersatz der Membrana propria, zu heilen, so daß eine Spur überhaupt nicht bleibt. Das Blutgerinnsel wird durch das nach außen gerichtete Wachstum der Hautschicht allmählich von der Ursprungsstelle entfernt (Abb. 30).

[1]) *Habermann*, S. 237.
[2]) Archiv f. Ohrenheilk. 50, 211.

Digitized by Google

Die „hohen Perforationen", d. h. Löcher in der Membrana flaccida führen in den verwickelten Hohlraum der Kuppel und deuten auf Krankheiten in ihr oder an den Gehörknöchelchen, wenn vor dem Hammerkopf gelegen, gewöhnlich an diesem.

Der Rand der dauernden Perforationen ist meist verdickt (s. Abb. 58), die Außenhaut nach innen umgeschlagen, die Eigenhaut nach innen umgebogen und im Narbengewebe endend, oft durch Bindegewebswucherung verdickt, in dem sich auch Kalk niederschlagen kann. Schon durch den bloßen Anblick unterscheidet sie sich so von frischen Durchbrüchen, Schnitten, Verletzungen, Zerreißungen. Bei langdauernden Eiterungen und allgemeinen schweren Erkrankungen vergrößert sich das Loch, die elastische Eigenhaut zieht sich zurück, wird zum Teil zerstört und wenn es überhaupt zu einem Verschluß kommt, wird er nur durch die Epithel- und Bindegewebszellen der Cutis und Schleimhaut gebildet.

Es bleibt eine verdünnte Stelle zurück, eine Narbe (Abb. 31), die meist durchsichtiger, tiefer liegend, das in den Gehörgang geworfene Licht in unregelmäßiger Form widerspiegelt und gegen Luftdruckschwankungen, Druck von Flüssigkeitsansammlungen nachgiebiger, sich leicht vorwölbt oder gar zerreißt. Anatomisch enden die Eigenfasern an dem Rande der Narbe glatt oder sind nach außen oder häufiger nach innen umgebogen und eine Strecke weit zu verfolgen. *Habermann* fand eine mit der Außenhaut zusammenhängende Epithelperle in der Narbe. Häufig sind Verwachsungen mit dem Promontorium oder auch mit dem langen Amboßschenkel und Steigbügelkopf.

Abb. 30. Wanderung des Blutschorfes nach Trommelfellriß.

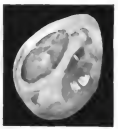

Abb. 31. Trommelfellnarben.

Knochenneubildung im Trommelfell ist öfters auch mikroskopisch nachgewiesen und wird von *Habermann* abgebildet. Cholestearin und Pigment fanden *Gruber* und *Habermann*[1]).

Einziehung des Trommelfelles wird durch Hervortreten des kurzen Hammerfortsatzes, horizontale Stellung des Griffes, Hervortreten einer wagerechten Falte vor und besonders einer hinter dem Hammergriff, halbmondförmiger Bildung des Reflexes gekennzeichnet. Grund ist negativer Druck nach Luftresorption in der Paukenhöhle infolge Tubenabschlusses und deshalb unmöglichen Luftausgleiches, Folge bei langer Dauer ist Atrophie (Abb. 33).

Häufig ist auch die Membrana flaccida allein eingezogen.

Abflachung des Trommelfelles kommt durch schwächere Einwirkung der Ursachen für die Vorwölbung oder durch mangelhafte Wirkung des Tensor tympani zustande.

Vorwölbung entsteht durch Ansammlung von Exsudat oder vermehrten Luftdruck in der Pauke. Wenn Narben oder umschriebene Atrophie vorhanden, an diesen Stellen besonders stark oder allein, bei Verwachsungen ungleichmäßig.

[1]) *Habermann*, S. 236.

Digitized by Google

Verletzungen von leichten oberflächlichen Abschilferungen bis zur völligen Zerreißung können durch direkte Einwirkung, Eindringen von harten Gegenständen, Baumästchen, Ohrlöffeln usw. entstehen, ferner durch Sänren, Alkalien, Pulverkörner bei Schüssen in der Nähe, geschmolzenes Metall oder durch indirekte Gewalt. Vor allem durch Schlag, Ohrfeigen, deren Kraft gar nicht so groß zu sein braucht, sondern die nur luftdicht den Gehörgang abschließen müssen, ferner durch Fall aufs Ohr, Aufschlagen auf Wasser, Explosionen, schließlich auch durch Erschütterung des Schädels. Auch bei Luftverdünnung z. B. durch Kuß und Luftverdichtung können Zerreißungen entstehen [*Wagenhäuser*[1]) beobachtete 5 solche durch Knallerbsenexplosion], trotz des hohen Druckes, den bei allmählicher Belastung das Trommelfell erträgt. Fissuren der Schädelbasis können bis ins Trommelfell reichen: Die Form des Risses kann in jedem Falle spaltförmig, oval, rund mit lappigen Rändern sein, der Sitz an den verschiedensten Stellen, am leichtesten in Narben und atrophischen Teilen. Mangelhafte Durchgängigkeit der Tube begünstigt ihr Entstehen bei indirekter Einwirkung, ebenso nach *Eysell* starke Entwickelung pneumatischer Zellen. Tritt keine Infektion ein, so heilen die Risse in wenigen Tagen durch Wachstum des Epithels, später des Bindegewebes, während die Eigenschicht nur wenig zur Deckung beiträgt.

Verletzungen durch Blitzschlag wurden neuerdings wieder von *Braislin*[2]) beobachtet. Im Trommelfell fand sich ein kleines, rundes Loch mit gerötetem Rändern, ohne daß weitere Folgen eintraten. Beide Kranke wurden beim Verlassen des Seebades getroffen. Auch *Ragani*[3]) beobachtete 3 Fälle von Trommelfell-, aber zugleich Labyrinthverletzung durch Blitzschlag. Die Löcher befanden sich zweimal hinten unten, in einem später beobachteten Falle war ein halbmondförmiges vorhanden.

Einmal ist — von *Haug*[4]) — ein Emphysem des Trommelfelles als Teilerscheinung von Emphysem in der Regio mastoidea infolge plötzlicher Lufteintreibung ins Mittelohr beschrieben worden. Es kennzeichnete sich durch mehrere stecknadelkopf- bis linsengroße, prallelastische, blasige Erhabenheiten der Cutisschicht, welche zum Teil blutig suffundiert waren.

Verkalkungen werden als Folgen von Entzündungen beobachtet, scheinen aber auch ohne solche vorzukommen. Sie haben sehr verschiedene Formen: kreideweiße Flecken von Rübkorngröße bis zur ganzen Ausdehnung des Trommelfelles, meist zwischen Hammer und Rand, oft hufeisenförmig, selten auch die Hammergegend einnehmend. Ihr Sitz ist häufig nur die Eigenschicht zwischen den Fasern, wodurch speichen- oder radförmige Anordnung entsteht[5]) (Abb. 32). Doch kann auch nur die Schleimhaut oder Cutisschicht der Sitz sein. Einigemal wurden Kalkbröckel oder krystallinische Niederschläge gefunden.

Häufig ist Atrophie des Trommelfelles infolge chronischem Tubenabschlusses oder auch Druck eines Ohrenschmalzpfropfes. Alle Schichten nehmen an ihr gleichmäßig teil, bei umschriebenen infolge des Druckes

[1]) Deutsche otol. Gesellsch. Würzburg.
[2]) Monatsschr. f. Ohrenheilk. **40**, 638.
[3]) Ref. Centralbl. f. Ohrenheilk. **10**, 6.
[4]) Münch. med. Wochenschr. 1894, Nr. 35.
[5]) *Habermann*, S. 245.

Digitized by Google

auch nur die Eigenhaut. Sie sind, wenn klein, von Narben nur durch deren scharfen Rand verschieden. Auch bei ihr finden sich oft Verwachsungen mit der Paukeninnenwand. Bisweilen scheint die innere Paukenwand so deutlich (Abb. 33) durch das atrophische Trommelfell, daß es überhaupt zu fehlen scheint und nur durch Luftverdünnung im äußeren Gehörgang mit dem *Siegle*schen Trichter als feines Faltenwerk durch seine Reflexe erkennbar wird. Fettige Degeneration wurde von *Politzer-Lucae-Gruber* beschrieben; es fanden sich Fetttropfen zwischen den Fasern der Eigenhaut.

Von Infektionskrankheiten befallen Variola das Trommelfell und den Gehörgang wie die Außenhaut. *Wendt*[1]) fand auch diffuse variolöse Entzündung mit Vakuolenbildung; Croup und Diphtherie beteiligen das Trommelfell von der Pauke oder dem Gehörgang aus.

Als Tuberkulose beschrieb schon *Schwartze* in seiner Pathologie leichte, prominente, gelbliche Stellen im Trommelfell, die schnell zerfallen. Ich habe unter dieser Form eine Tuberkulose des Trommelfelles beobachtet, die nach Entfernung von Trommelfell und großem Gehörknochen ausheilte — der Knabe starb in Anschluß an eine Angina einige Monate später an isoliertem Hirntuberkel, der sein Entstehen offenbar der gleichen Aussaat — Ausschabung einer tuberkulösen Hüftgelenksentzündung — verdankte. Die gewöhnliche Form der Mittelohrtuberkulose bei Schwindsüchtigen bietet dasselbe Trommelfellbild, aber bei stärkerer Mitbeteiligung der Pauke. Die Epidermisschicht kann zunächst noch über den gelben Knötchen erhalten bleiben, die anatomisch einen Zerfall kleiner miliarer Schleimhautherdchen darstellen, von denen aus die Tuberkelbacillen durch die Eigenschicht in die Cutis wandern. Die Perforationen sind oft mehrfach, 4—5. Ausheilung sogar mit Vernarbung des Loches ist möglich.

Abb. 32. Speichenförmige Verkettungen im Trommelfell.

Abb. 33. Völlige Atrophie des Trommelfelles.

Lupus wurde von *Gruber*[2]), mit solchem des Gehörganges, von *Gradenigo*[3]) bei Paukenlupus gesehen.

Bei Syphilis sind Papeln und Gummen des Trommelfelles beobachtet worden.

Cysten an der Innenfläche des Trommelfelles sind bei den häufigen Verwachsungen in der Pauke nicht selten.

Haug[4]) sah ferner nach Influenza die hintere Trommelfelltasche durch frische Adhäsionen geschlossen und ein seröses Exsudat, das nach Einreißen der Mucosa und Propria die Cutis in Form einer großen Exsudatblase vorwölbte.

Verbrühungen können zu Trommelfellnekrose führen.

[1]) *Habermann*, S. 238.
[2]) Lehrbuch.
[3]) *Habermann*, S. 239.
[4]) Archiv f. Ohrenheilk. **40**, 161.

Digitized by Google

Neubildungen des Trommelfelles sind, abgesehen von Granulationen, Polypen, auch Fibromen und Angiomen, selten beschrieben worden. *Jansen*[1]) entfernte ein Adenom von Erbsengröße von der Innenfläche des sonst unversehrten Trommelfelles, das eine starke Ähnlichkeit mit dem Bau der Schilddrüse hatte.

Politzer[2]) sah zwei Fibrome des Trommelfelles, eins unter dem Umbo, eins hinten oben.

Tuba Eustachii.

Die Tuba Eustachii ist bis zur 6. Embryonalwoche nicht von der Pauke abzugrenzen, da diese noch als flügelförmige Anhängsel des Rachens erscheint und ein der Tube entsprechendes Wandstück noch fehlt. Mit der rasch vorwärts schreitenden Dickenzunahme der Weichteilschicht, welche den Schlund umgibt, muß die Längenzunahme des tubotympanalen Raumes gleichen Schritt halten. Die Tube erscheint gleich von Anfang an niedriger als die Pauke, ebenfalls spaltförmig. Sie entsteht nicht durch nachträgliche Verengerung eines vorgebildeten Raumes. Diese Entwicklung entspricht der Phylogenese, indem die Pelobatiden eine unvollkommene Paukenhöhle, die übrigen Batrachier eine ausgebildete Paukenhöhle mit Trommelfell, und erst die Vögel auch eine Tube besitzen[3]).

Die beiden Tuben bilden nach vorn und außen mit dem Gehörgang einen Winkel von 135—140°, und sind 30—40° gegen die Horizontalebene geneigt. Der knöcherne Teil beträgt $^1/_3$, der knorpelige $^2/_3$ der Gesamtlänge, sie stoßen zusammen im Isthmus. Die Wände liegen im mittleren Teil lose aneinander. Sie sind ausgekleidet mit einem einschichtigen, mit Basalzellen versehenen Flimmerepithel. Im knorpeligen Teil, nach dem Rachen zu, liegt das hier höhere Epithel auf einer adenoiden Schicht, darunter die acinösen Schleimdrüsen. Der Tubenknorpel ist im pharyngialen Teil Faserknorpel, im oberen hyaliner Knorpel. Die obere und mediale hintere Wand der knöchernen Tube wird durch das Os petrosum gebildet. Die erstere besteht aus der dünnen, teils knöchernen, teils membranösen Platte des Semicanalis pro tensore tympani, die letztere bildet die laterale Wand des Canalis caroticus, durch deren Erkrankung tödliche Blutungen entstehen können. Auch die knöcherne Tube zeigt mit Schleimhaut ausgekleidete lufthaltige Ausbuchtungen — die Cellulae tubariae. Sie stehen weder unter sich noch mit benachbarten Zellen in Verbindung, sind von hohem Epithel ausgekleidet und enthalten vereinzelte Schleimdrüsen. Beide Eigenschaften verhindern nach *Siebenmann*[4]) die im übrigen Mittelohr häufige epidermoidale Umwandlung der Schleimhaut und unterhalten isolierte schleimige Katarrhe der knöchernen Tube.

Von Wichtigkeit sind die Lymphgefäße der Tube und des Mittelohres[5]).

In der seitlichen Rachenwand stoßen zu den Lymphgefäßen des Pharynx noch diejenigen der Tuba Eustachii, die als Netz zarter Capillaren in die weiteren Maschen des Tubenwulstes übergehen. Nach innen sind

[1]) Deutsche otol. Gesellsch. Würzburg. S. 120.
[2]) Monatsschr. f. Ohrenheilk. **40**, 664.
[3]) *Siebenmann*, Anatomie, S. 214.
[4]) *Siebenmann*, S. 237.
[5]) *Most*, a. a. O.

Digitized by Google

sie mit denen der Pauke und durch sie mit denen des Trommelfelles verbunden. Zwischen Tubenschleimhaut und Periost ziehen einige wenige Stämme bis zur seitlichen Retropharyngealdrüse und von oder neben ihr zu den tiefen Halsdrüsen in derselben Weise wie die Lymphgefäße der seitlichen Rachenwand und des Naseninneren.

Ich beobachtete einen Mann, der so lange an immer wieder aufbrechenden Retropharyngealabscessen litt, bis ich eine chronische Eiterung durch Freilegung der Mittelohrräume heilte. Bei Kindern scheint es nach *Most* noch häufiger zu sein.

Most nimmt an, daß bei Otitis med. meist die subaurikulären Drüsen geschwollen seien, die tiefen Cervicaldrüsen nur bei Mitbeteiligung des äußeren Gehörganges und des Knochens in deren Quellgebieten.

Krankheiten der Tube.

Besonders der pharyngeale Teil der Tube nimmt nach *Habermann* leicht an allen Rachenerkrankungen Teil, so Hyperämie und Entzündungen. Sie äußern sich durch Rötung, Schwellung und vermehrte Absonderung von Schleim oder von schleimig-serösem, mehr oder weniger mit Eiterzellen gemengtem, Epithelien, auch Becherzellen enthaltendem Sekret. Reicht die Entzündung über den Isthmus, so nimmt auch die Paukenhöhle teil. Frische Entzündungen pflegen mit denen des Rachens zu heilen, bei chronischen kommt es zu stärkerer Proliferation der Bindegewebszellen und Verdickung, vermehrter Faltenbildung und Wulstung der Schleimhaut. Diese Veränderungen und die vermehrte Absonderung zähen Schleimes, auch Wucherung des adenoiden Gewebes, können die Lichtung der Tube bedeutend verengern. Bei chronischen Katarrhen ist meist auch die knöcherne Tube und Pauke beteiligt. Tritt mit Heilung der Rachenerkrankung Rückbildung ein, so wird die Schleimhautfläche mehr glatt, das Bindegewebe schrumpft, wird mehr faserig, die Drüsen verschwinden oder werden kleiner, durch alles dies die Tubenlichtung weiter.

Bei chronischer Paukenhöhleneiterung kann auch das Epithel in der knöchernen Tube zerstört werden, die Geschwüre verkleben und ein narbiger Verschluß eintreten. Doch gehört dieser Vorgang zu den größten Seltenheiten und bilden die immer wieder auftretenden Tubenkatarrhe die Ursache der häufigen Rückfälle geheilter Paukeneiterungen.

Croupöse und diphtherische Entzündungen der Tubenschleimhaut wurden sowohl bei echter als bei Scharlachdiphtherie des Rachens beobachtet von *Wendt* in $^2/_5$ aller Fälle. Es finden sich röhrenförmige oder solide Ausgüsse der knorpeligen Tube, die sich in seltenen Fällen bis ins Mittelohr fortsetzen können. *Moos* beobachtete auch einmal Nekrose der knorpeligen Teile bei Scharlachdiphtherie.

Wendt[1]) fand bei Variola schwere Veränderungen der Tube. Zäher oder jauchiger, hämorrhagischer Schleim füllte den knorpeligen Teil, das Epithel war verdickt, fettig degeneriert, eitrig infiltriert und zerstört, ohne daß es aber zu narbigen Verwachsungen gekommen wäre.

Tuberkulose kann vom Rachen und von der Pauke auf die Tube übergehen, auch in der Form von Lupus.

[1]) *Habermann*, S. 271.

Digitized by Google

Da Getreiderispen in der Tube beobachtet worden sind, würde ein Eindringen von Aktinomykose auf diesem Wege verständlich sein.

Syphilis ist früher durch Gebrauch nicht ausgekochter Instrumente öfters primär auf die Tube übertragen worden. Auch spätere Formen: Condylome, Gummen, Geschwüre sind bei der Häufigkeit der Rachenlues an der Tube oft beschrieben und führten zu narbigem Verschluß der Rachenmündung.

Von Geschwülsten der Tube findet sich nichts in der Literatur. Doch können solche der Nachbarschaft auf sie übergreifen. Ich beobachtete 2 Osteosarkome der Schädelbasis, die sich zuerst unter dem Bilde einer Tubenstenose bemerkbar machten (Abb. 5, S. 12).

Atrophie der Tube kommt bei Greisen vor: Die Knorpelgrundsubstanz wird mehr faserig, verkalkt; die Knorpelzellen nehmen an Zahl ab, das Fett der lateralen Wand schwindet, die Tube klafft, ihre Muskeln werden atrophisch. Atrophie und fettige Degeneration der Tubenmuskulatur wurde von *Weber-List* bei chronischem Tubenkatarrh und progressiver Schwerhörigkeit, von *Tröltsch* bei Marasmus beschrieben.

Verengerungen des Tubuslumens kommen am häufigsten im Rachenteil vor durch Druck der Rachenmandel, von Geschwülsten, Narben infolge von Diphtherie, Lues, Tuberkulose. Sonstige Verengerungen infolge chronischen Katarrhs, aber selten wirkliche Strikturen.

Im knöchernen Teile wurden auch Hyperostosen und Exostosen gefunden. Verwachsungen sind einigemal nach Stich- und Schußverletzungen beschrieben worden.

Von Fremdkörpern sind beobachtet worden: Mageninhalt, der infolge Brechens eingedrungen war, Bougiebruchstücke, Haferrispen, Tabak, Spulwürmer. Von *G. Trautmann* Eindringen eines Kirschkernes in das pharyngeale Tubenostium. *Schade*[1]) erwähnt die Wanderung eines verbogenen Zigarrenkistennagels vom Nasenrachenraume in die Pauke im Verlauf von 4 Jahren, nach dessen Entfernung die intensive Ohreiterung aufhörte.

Mittelohr.

Die erste Anlage der Mittelohrräume wird gebildet durch die erste innere Kiementasche oder Schlundtasche, eine im ersten Embryonalmonat noch weit offene Grube, die in der 6. Woche zu einer frontal verlaufenden Spalte wird. Der Boden der Tasche reicht schon bis zur Carotis. Durch Dickenwachstum der Weichteile rückt die Paukenanlage vom Schlund weg[2]).

Der Steigbügel entsteht aus einem kernreichen Blastem in der dorsalen Wand der ersten Schlundtasche, welches mit dem Blastem des Verschmelzungsgebietes des 1. und 2. Kiemenbogens zusammenhängt und durchzogen wird von der A. stapedialis. Hammer und Amboß entstehen aus dem *Meckel*schen und *Reichert*schen Vorknorpel vor und hinter der ersten Kiemenspalte, die sich der Labyrinthregion anlegen. Das Trommelfell aus der lateralen „Verschlußplatte" (s. S. 33) der Paukenhöhlenanlage.

[1]) Deutsche med. Wochenschr. **28**, 44.

[2]) *Siebenmann* in Bardeleben's Handbuch der Anatomie des Menschen. Sinnesorgane, zweite Abtlg., S. 213.

Digitized by Google

Erst gegen Ende des Fötallebens beginnt das submuköse Bindegewebspolster, das Schleimgewebe zu schwinden bis auf wenige Bänder und einen dünnen Überzug der Paukenwände und der Gehörknöchelchen. Der freie Raum der Paukenhöhle enthält Flüssigkeit. Pauke, Aditus ad antrum und Trommelfell stehen an Größe beim Neugeborenen nur wenig hinter denjenigen des Erwachsenen zurück, die pneumatischen Räume bilden sich erst im extrauterinen Leben.

Wir teilen die Mittelohrräume aus praktischen, klinischen wie pathologisch-anatomischen Gründen wie bisher ein: 1. in die Paukenhöhle mit dem epitympanalen Raum oder der Kuppel, dem Mesotympanum oder der eigentlichen Pauke, dem Hypotympanum oder dem Keller; 2. den Aditus ad antrum, 3. das Antrum mit den anhängenden peripheren Zellen.

Alle diese Räume haben anatomisch, klinisch und pathologisch ihre Eigentümlichkeiten. Die eigentliche Paukenhöhle mit der einen lateralen häutigen Wand, dem Trommelfell und in unmittelbarer Fortsetzung der Tube ist am leichtesten der Infektion ausgesetzt, aber am leichtesten kann auch der Eiter, Exsudat usw. sich einen Ausweg schaffen, durch Abfluß durch die besonders im kindlichen Alter weite Tube oder Durchbruch des Trommelfelles. Der Keller hat seine Bedeutung als ein schwerer zugänglicher Raum, in dem sich nach Abheilung der übrigen Paukenhöhle auch kleinste Exsudate und von der Tube herkommende Schleimmassen lange halten können, in dem außerdem der Bulbus venae jugularis in sehr wechselnder Lage und Ausdehnung liegt, bald durch dicke Knochenmasse getrennt, bald durch pneumatische Zellen in mittelbarem Zusammenhang mit dem Paukenhohlraum, bald infolge hoher Ausbildung nur durch Schleimhaut von der Pauke getrennt.

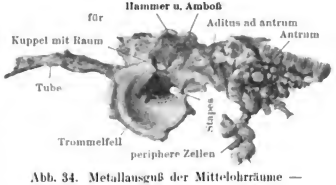

Abb. 34. Metallausguß der Mittelohrräume — Terpentinweichteilpräparat.

Schon in der gesunden Pauke ist durch den Tensor tympani, verschiedene Bänder der Trommelfelltaschen, die Züge zur Chorda tympani, das laterale Hammerband der Recessus epitympanicus, die Kuppel, abgegrenzt, ein durch die Körper der großen Gehörknochen und verschiedene Bänder vielgeteilter, lateral fast nur von Knochen begrenzter Höhlenbau (Abb. 34), der schon dadurch hinreichende Eigentümlichkeiten besitzt, um von dem glatten Aditus ad antrum getrennt zu werden. Da sich in den verschiedenen Nischen oft engumschriebene Krankheiten abspielen, z. B. Cholesteatombildung, Caries der Gehörknochen, ist auch klinisch und pathologisch die Abtrennung gerechtfertigt.

Als Aditus ad antrum (Abb. 34) würde dann zu bezeichnen sein der allerdings kurze Gang zwischen Kuppelraum und eigentlichem Antrum, dem Mittelpunkt der pneumatischen Zellen, die speichenförmig nach ihm hin gerichtet sind.

Digitized by Google

Außerordentlich schwankend ist die Ausbildung der lufthaltigen Nebenräume der Pauke. Die im Warzenfortsatz und dessen Nähe sollen weiter unten besprochen werden, hier seien nur die unter dem Labyrinth bisweilen vorhandenen erwähnt (Abb. 35—39), deren Ausdehnung und

Abb. 35. Luftzellen unter der Schnecke.

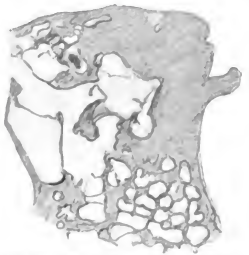

Abb. 36. Luftzellen unter dem Vorhof.

gefährliche Lage eine Ausheilung einer in ihnen entstandenen Entzündung auch auf operativem Wege unmöglich erscheinen lassen.

Die Arterien[1]) des Mittelohres entstammen den beiden Carotiden. Hauptarterie ist die A. stylomastoidea, der R. tympanicus der Maxillaris

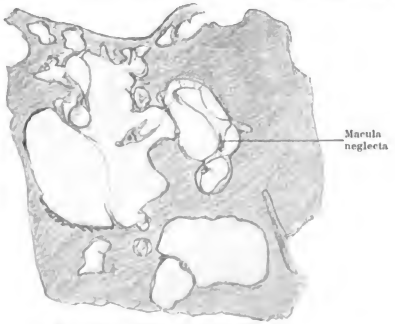

Abb. 37. Luftzelle unter dem Vorhof.

int., welcher durch die Fissura Glaseri tritt, einige Zweige von der Pharyngea ascendens an Tube und unterer Paukenwand, Zweige der Meningea media durch die Sutura petrososquamosa, Gefäßchen von der Carotis an die vordere Paukenwand, A. vidiana zur Tube.

[1]) *Siebenmann*, S. 292.

Digitized by Google

Die Venen schließen sich dem Verlauf der Arterien an und gehören zum Gebiete des Plexus pharyngeus der Vena meningea media, der Jugularis int. und ext. Außerdem gehen kleine Ästchen in den Sinus transversus und die 2 Petrosi.

Nerven: Trigeminusfasern gehen zum Tensor veli und tympani, ein Facialisästchen zum Musc. stapedius, der Levator wird vom Vagus accessorius versorgt. Sensorische Nerven entstammen dem *Jacobson*schen Geflecht und dem N. petrosus superficialis minor. Sympathicusfasern gelangen durch die Canalieuli carotico-tympanici in die Pauke, in deren Nervenplexus Ganglienzellen eingelagert sind.

Der Hammer ist durch einen Faserknorpelüberzug mit den Radiärfasern des Trommelfelles verbunden. Nach vorn vom Halse zieht das Ligamentum anterius mallei zur Spina tympania posterior. Vom Kopf geht das Ligamentum mallei sup. zum Tegmen tympani, nach außen

Abb. 38. Luftzelle unter der Pauke.

Abb. 39. Luftzelle unter dem Vorhof.

das Ligamentum laterale radiär nach dem Margo tympanicus und der Membrana flaccida. Die kräftigste Verbindung ist die Sehne des Tensor. So ist der Raum über dem Hammerhals durch zahlreiche Bänder von der Pauke getrennt und die Kuppel nach unten abgeschlossen.

Hammer-Amboßgelenk sowie Amboß-Steigbügelgelenk sind mit unregelmäßigen Spalten durchzogene Symphysen. Der kurze Amboßfortsatz ist überknorpelt und durch fibröses Gewebe dem Aditusboden angeheftet.

Die Fußplatte des Steigbügels ist durch das, besonders auf der Labyrinthseite inserierende radiär ausstrahlende Ligamentum annulare, im ovalen Fenster befestigt. Steigbügel und Fensterrand sind mit hyalinem Knorpel überzogen.

Persistenz der A. stapedia konnte *Lewin*[1]) auf dem einen Ohr eines 9 Monate alten, an Diphtherie gestorbenen Mädchens feststellen, zugleich mit Lymphfollikeln in der Schleimhautschicht des Trommelfelles und der

[1]) Archiv f. Ohrenheilk. **70**, 28.

Digitized by Google

medialen Paukenwand und Tube, die direkt oder tiefer unter dem Epithel gelegen waren.

Ferreri[1]) fand bei 2 fast 100jährigen Greisen Atrophie der Knochen, speziell der Gehörknöchelchen, und Infiltration und kalkige Degeneration des Gelenkapparates.

Krankheiten der Paukenhöhle.

Hyperämie der Paukenhöhlenschleimhaut finden wir bei allgemeinen Stauungserscheinungen infolge von Herzfehlern, Lungenleiden, Halsgeschwülsten, die auf die Halsgefäße drücken. Ferner bei Hyperämie benachbarter Teile, des Nasenrachenraumes, der Tonsillen, der Seitenstränge, der Nase, des Warzenfortsatzes, Labyrinthes, der Meningen (s. Abb. 108). In manchen Fällen führt die durch Tubenverschluß entstehende Luftleere zu Hyperämie der Paukenschleimhaut. Da die Schleimhaut der Pauke mit dem Periost in innigem Zusammenhang steht und ihre Gefäße vielfach ineinander übergehen, ist fast immer der Knochen zugleich hyperämisch.

Neben der Hyperämie kann Ödem auftreten und Hydrops der Paukenhöhle. Sie werden gefunden bei allgemeinem Hydrops, Nierenleiden und Lungenerkrankungen als Folgen venöser Stauung.

Ungleich häufiger und von größerer Bedeutung ist die infolge Tubusabschluß auftretende Flüssigkeitsansammlung in der Pauke, ein Transsudat, das nicht infolge entzündlicher Vorgänge, sondern durch negativen Druck als Hydrops ex vacuo zustandekommt, deshalb bakterienfrei ist und meist auch bleibt, selbst bei wochenlangem Bestehen.

Höhere Grade der Stauung können zu Hämorrhagien führen, so bei Erstickungstod. Es ist das besonders bei der Beurteilung der Leichenbefunde zu beachten, da häufig Blutungen als kennzeichnende Erscheinungen bestimmter Krankheiten gedeutet worden sind, die in Wahrheit nur dem Tode durch Erstickung ihre Entstehung verdankten. Bei Erhängten sind Hämorrhagien beobachtet worden, ferner infolge heftiger Hustenanfälle, z. B. Keuchhusten, bei Erkrankungen, die auch sonst zu Blutungen führen, Nephritis, Leukämie (Abb. 69a), Skorbut, Cholämie, Hämophilie, Milzbrand (Abb. 40), sowie bei der Menstruation.

Grunert[2]) erzielte durch Strangulation von Tieren Extravasate in das Lumen der Pauke, submuköse Ekchymosen und Blutaustritte zwischen Schleimhautschicht und Substantia propria des Trommelfelles; er beschreibt sie in seiner Arbeit „Zur Kritik der tierexperimentellen Ergebnisse Kirchners bei seinen Vergiftungsversuchen mit Salicylsäure und Chinin".

Das Mittelohr der Caissonarbeiter wird bei mangelhafter Wegsamkeit der Tube durch die Kompression beim Einschleußen geschädigt. Retraktion des Trommelfelles mit livider Verfärbung, Ekchymosen, Rup-

[1]) Arch. ital. di otolog., Ref. *Grunert*, Pathol. des Gehörorganes, 1896.
[2]) Archiv f. Ohrenheilk. **45**, 161.
[3]) Monatsschr. f. Ohrenheilk. **97**, 229.

Digitized by Google

turen, Paukenblutungen sind die Krankheitserscheinungen. Ich sah letztere bei einem Ingenieur beiderseits auftreten und die Pauke ganz ausfüllen. Beim Ausschleußen entsteht Vorwölbung des Trommelfelles mit Injektion, Hämorrhagien im Trommelfell und Gehörgang, Rupturen, da der in der Pauke vorhandene Überdruck nach außen drängt. Wichtiger sind die später zu besprechenden Labyrinthschädigungen.

Als Zeichen von Embolien sah *Trautmann* bei frischer Endokarditis punktförmige Blutungen in der Pauke. Sie saßen in den Arterien immer da, wo ein Seitenzweig abging. Auch *Wendt* fand Embolien der Paukenschleimhaut als blaurote bis schwarze, scharf umschriebene Verfärbungen der Paukenschleimhaut, die mit Hämorrhagien durchsetzt waren. Er machte sie für die plötzliche Taubheit verantwortlich.

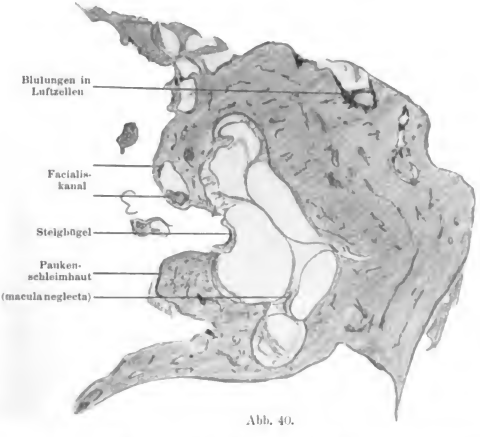

Abb. 40.

Für die Einteilung der Entzündungen der Paukenhöhle war bisher trotz aller fühlbaren Mängel die Einteilung in akute und chronische, mit und ohne Perforation des Trommelfelles üblich und vom klinischen Standpunkte aus praktisch.

Mit der Entwicklung der Bakteriologie wurde auch in der Ohrenheilkunde bald eine Einteilung nach der Art der Entzündungserreger versucht, doch immer wieder aufgegeben, da sich zeigte, daß ein und derselbe Mikroorganismus durchaus nicht stets das gleiche Krankheitsbild hervorbrachte, sondern nach Virulenz und Disposition bald die heftigsten, bald gar keine Krankheitserscheinungen, trotz Anwesenheit desselben Erregers, vorhanden waren.

Digitized by Google

Preysing[1]) fand die normale Pauke keimfrei, ein Befund, den auch *Kümmel* in seinem Referat auf der deutschen otol. Gesellschaft, 1907, anerkennt.

Die Transsudate bei Tubusstenose erweisen sich nach *Kümmel-Süpfle* als steril.

Pneumokokken verbreiten sich nach *Leutert*[2]) über das Mittelohr hinaus leicht zur Dura. *Dallmann*[3]) beschrieb eine tödliche Meningitis bei reiner Pneumokokkenotitis.

Leutert[4]) fand in 63 Warzenfortsatzempyemen 38 mal Streptokokken in Reinkultur, 11 mal Pneumokokken, 5 mal Staphylokokken, 2 mal Tuberkelbacillen, in den übrigen Fällen Mischinfektionen.

Bei Typhus abdominalis fand *Müller*[5]) im Ohreiter den *Eberth*schen Bacillus. Aktinomykose des Gehörorganes beobachtete *Vielle*[6]).

Caldera und *Pinaroli*[7]) veröffentlichten einen Fall von tödlicher Pyämie mit Mastoiditis eines 16jährigen, in dessen Erbrochenem, Ohreiter und Blute sich der Micrococcus tetragenus fand.

Streptokokken sollen nach *Leutert*[8]) fast stets bei Sinusthrombose zu finden sein. Auch häufig beim Hirnabsceß.

Müller[9]) bestätigt das Vorhandensein von Staphylo-, Strepto-, Diplokokken, meist in Reinkultur bei frischen Fällen, die leichter verlaufen, wenn die Reinkultur bleibt. Pyocyaneus wurde oft schon bei der ersten Untersuchung nachgewiesen.

Nach *Kümmel* sind Staphylokokken und Pneumokokken günstiger für Heilung, während Streptococcus pyogenes und mucosus in der Hälfte der Fälle zur Operation führen.

In dem Referat in der deutschen otologischen Gesellschaft 1907 über die Bakteriologie der akuten Mittelohrentzündungen betonte *Kümmel*, daß 60% derselben auf Streptococcus pyogenes, 17% Streptococcus lanceolatus, 13% Streptococcus mucosus, 6% Micrococcus pyogenes aureus beruhen. Der Streptococcus mucosus scheint am meisten zu Knochenzerstörungen zu führen; in 53% der Fälle mußte operiert werden. Ungünstig für Heilung sind Abschlüsse des Kuppelraumes von der Pauke. Sekundäre Otitiden können ohne Bakterien auf toxischem Wege entstehen. Auch *Wittmaack*[10]) hält den Streptococcus mucosus für den gefährlichsten Erreger von Mittelohrentzündungen; er macht langdauernde Eiterungen, oft Mastoiditis und Extraduralabscesse.

Honda hat 6 Jahre lang die akuten Mittelohrentzündungen der Erlanger Klinik bakteriologisch untersucht. Am häufigsten fand er Streptokokken, besonders den Streptococcus pyogenes brevis. Der Tierversuch beweist nichts für die Virulenz. Alle Fälle mit Streptococcus mucosus

[1]) Centralbl. f. Bakt. **25**, 18.
[2]) Archiv f. Ohrenheilk. **46**, 47.
[3]) Archiv f. Ohrenheilk. **64**, 147.
[4]) Archiv f. Ohrenheilk. **46**, 47.
[5]) Zeitschr. f. Ohrenheilk. **49**, 137.
[6]) Arch. internat. de Laryngol.
[7]) Arch. ital. di otologia 22, 1011
[8]) Archiv f. Ohrenheilk. **46**, 47.
[9]) Zeitschr. f. Ohrenheilk. **49**, 137.
[10]) Deutsche otol. Ges. 1907.

Digitized by Google

mußten operiert werden. Diese Gefährlichkeit wird auch von *Neumann-Ruttin*[1]) bestätigt, die für die Prognose Einteilung in Kapsel- und Nichtkapselstreptokokken vorschlugen.

Ruß[2]) fand bei einem subperiostalen Absceß nach Mittelohr-Warzenfortsatzeiterung den Bacillus pneumoniae Friedländer, *Reinhard*[3]) bei einem 14tägigen Kinde im Mittelohreiter Gonokokken. *Manasse* berichtet über 2 Fälle von Mittelohreiterung infolge Paratyphusbacillen, eine mit tödlichem Verlauf, beide ohne Darmbeteiligung.

Lauffs[4]) wies in 78, darunter vielen komplizierten Warzenfortsatzerkrankungen, 11 mal Proteus vulgaris nach.

Kobrak[5]) macht wieder auf die Untersuchungen *Briegers* aufmerksam, daß harmlose Mikroorganismen des Mittelohreiters, wenn sie durch feste Tampons usw. unter anaërobe Bedingungen versetzt werden, Allgemeininfektionen auszulösen vermögen. Bei Masern, Scharlach, Influenza wechselt der Bakterienbefund, meist fanden sich Streptokokken.

Voß[6]) studierte den Bacillus pyocyaneus im Ohr, fand ihn in Reinkultur im Sekret, sein Verschwinden bei der Heilung, konnte erfolgreich Tiere mit ihm impfen, fand, daß das Blutserum der Kranken Reinkulturen bei mindestens $^1/_{50}$ Verdünnung vollkommen agglutinierte. Der Pyocyaneus verursacht Perichondritis auriculae, Furunkel, Abscesse, Otitis ext. diffusa haemorrhagica, crouposa, Otitis med. acuta und chronica und Mastoiditis, einzeln oder zusammen, ja sogar Allgemeininfektion.

Diphtheriebacillen hielten sich nach *Müllers*[7]) Beobachtungen über 2 Monate lang in der Operationshöhle des Warzenfortsatzes trotz dauernder Jodoformgazetamponade. Bei einer primären Diphtherie des Ohres fand *Daae*[8]) Diphtheriebacillen mit Streptokokken; es kam, wohl durch eine Thrombose, zu Lungenembolie und 2tägiger, fast völliger Erblindung eines Auges.

Primäre Diphtherie des Mittelohres beobachtete auch *Stein*[9]) bei einem 10jährigen, einem 41jährigen, einem 55jährigen, vorausgegangen war stets Schnupfen, den *Stein* nicht für diphtheritisch hält, nie eine Halsentzündung. Die Membranen im Ohr enthielten stets Diphtheriebacillen, und verschwanden nach Seruminjektion.

Pseudodiphtheriebacillen fand *Simoni*[10]) bei allen möglichen Erkrankungen des Ohres.

Da nach neueren Anforderungen die Virulenz für Meerschweinchen zum Nachweis der echten Diphtheriebacillen nötig ist, sinken viele der alten Untersuchungen in ihrem Werte.

Mischinfektionen fand *Kümmel-Süpfle* relativ häufig bei hartnäckigen, oft rückfälligen Otitiden, ohne deshalb von anfang an polymikrobischen Infektionen einen ungünstigen Verlauf des Infektes zuzuerkennen.

[1]) Archiv f. Ohrenheilk. **79**, 1.
[2]) Wiener med. Wochenschr. **56**, 35.
[3]) Deutsche otol. Ges. 1911.
[4]) Archiv f. Ohrenheilk. **70**, 90.
[5]) Deutsche otol. Ges. 07, 91.
[6]) Bacillus pyocyaneus im Ohr. Berlin 1906.
[7]) Zeitschr. f. Ohrenheilk. **49**, 137.
[8]) Zeitschr. f. Ohrenheilk. **52**, 249.
[9]) Zeitschr. f. Ohrenheilk. **56**, 324.
[10]) Arch. internat. de laryngol. **21**, 204.

Digitized by Google

Brieger[1]) betont die Verschiedenheit in den Verlaufsformen der akuten Mittelohreiterungen bei den Tierversuchen *Haymanns* je nach den Infektionskeimen: Bei Diphtherie charakteristische Exsudationen, bei Pneumokokken häufige und ausgedehnte reparative Vorgänge, besonders Knochenneubildung, bei Streptokokken die Tendenz zu thrombotischen Vorgängen in den Paukengefäßen, Streptococcus mucosus eigentümliche Knochenabbauvorgänge. Druck des Eiters war nicht Bedingung zur Knochenschmelzung.

Im Gegensatz zur bakteriologischen Betrachtung der Mittelohrentzündungen tritt in den Veröffentlichungen der letzten Jahre immer klarer die Einteilung in tubo-mesotympanale und epi- oder besser nach *Wittmaack* epi-retrotympanale Mittelohrentzündung hervor. Bei beiden Formen sind dann leichte und schwere Erkrankungen zu unterscheiden, von denen die ersten ohne Eiterbildung und Durchbruch des Trommelfelles verlaufen. Als dritte Unterabteilung beider Formen kommt die hauptsächlich bei Scharlach beobachtete nekrotisierende hinzu.

Am klarsten hat *Wittmaack* in dieser Weise in seinem Kursus die einzelnen Formen gekennzeichnet. *Wittmaack* zieht zum Verständnis der Verschiedenartigkeit der zwei großen Gruppen von Mittelohrentzündungen den Vergleich mit Erkrankungen der Luftwege herbei, da ja beide Körperteile entwicklungsgeschichtlich Ausstülpungen des Schlunddarmes sind und durch die Art ihres Baues und ihrer Epithelauskleidung in fertigem Zustand entschiedene Ähnlichkeit besitzen. Bei beiden ein mit Flimmerepithel ausgekleidetes Zugangsrohr und ein plattenepithelüberzogenes alveoläres Endorgan. Grundsätzlich kann man trennen bei beiden durch das Zugangsrohr eintretende Erkrankungen: Bronchopneumonie und tubomesotympanale Mittelohrleiden, auf der anderen Seite croupöse Pneumonie und epi-retrotympanale Mittelohrentzündung.

Ia. Die leichte tubo-mesotympanale Form der Mittelohrentzündung würde nach *Wittmaacks* Zusammenstellung bei akuten oder auch bei chronischen Nasen-Rachenleiden entstehen mit leichter diffuser Rötung des Trommelfelles, mit noch erkennbaren Konturen des Hammergriffes, Absonderung von serös oder serösschleimigem Exsudat, meist ohne Durchbruch des Trommelfelles. Heilung in wenigen Tagen oder Übergang in die schwere Form. Ib.

Ib. Diese entsteht außerdem bei Keuchhusten, Bronchitis, Bronchopneumonie und chronischen Nasen-Rachenleiden, Phthisis pulmonum und sonstigen chronischen Leiden der Luftwege. Das Trommelfell zeigt stärkere Rötung und gleichmäßige Vorwölbung und bricht oft in der Pars tensa durch, um einen schleimigem bis schleimig-eitrigem Exsudat Abfluß zu gewähren. *Wittmaack* fand Streptococcus erysipelatis, lanceolatus oder Staphylococcus und reichliche Mischkeime. Der Verlauf ist wechselnd, oft zu Rückfällen und zum Übergang in chronische Schleimhauteiterung neigend, doch nie zu Komplikationen im Warzenfortsatz usw. Das Trommelfell zeigt stärkere diffuse Rötung, gleichmäßige Vorwölbung, Perforation meist vorn, selten hinten unten.

[1]) Deutsche otol. Ges. 1911.

Digitized by Google

Ic. Die nekrotisierende Form, hauptsächlich bei Scharlachdiphtherie beobachtet, führt zu Nekrosen und Totaldefekt des Trommelfelles. Die Absonderung ist citrig, oft stinkend, enthält meist Streptococcus erysipelatis und reichlich Mischkeime, dauert einige Wochen, geht in die rückfällige oder chronische Form über.

II. Die epi-retrotympanalen Formen teilt *Wittmaack* ein a) in die leichte. Sie entsteht 1. durch Übergang der tubo-mesotympanalen Entzündung in Kuppel und Antrum; 2. durch Infektion von Mittelohrtranssudaten; 3. nach Infektionskrankheiten und septischen Prozessen; 4. genuin. Das Trommelfell ist gerötet, hinten oben vorgewölbt, zuweilen hämorrhagisch, Konturen häufig noch angedeutet, keine deutliche Perforation, kein oder geringes serös oder serös-blutiges Exsudat. Meist kritischer Abfall oder Übergang in die folgende Form.

IIb. Die schwere epi-retrotympanale Form entsteht wie die vorhergehende. Das Trommelfell ist intensiv gerötet, häufig stark abschuppend, Vorwölbung und Perforation hinten oben. Sehr reichliche serös-eitrige, schleimig-eitrige bis reineitrige oder sahnige Absonderung, öfters Mastoiditis. *Wittmaack* beschreibt dann noch Unterabteilungen der schweren epi-retrotympanalen Form, je nach dem Bakterienbefund.

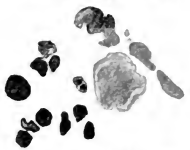

Abb. 41. Streptokokkus mucosus mit Eiterkörpern und einer Epithelzelle, Thioninfärbung bei latentem perisinuösem Abceß und Sequestern.

1. Streptococcus erysipelatos beteiligt in 25—30% den Warzenfortsatz.

2. Diplococcus lanceolatus oder Staphylococcus aureus (citreus oder albus) kennzeichnet sich durch dauernd dünnflüssige Absonderung und heilt meist ohne Knochenerkrankung. Häufig ist er bei croupöser Pneumonie zu finden.

3. Streptococcus mucosus ist vielleicht für den Praktiker der wichtigste Krankheitserreger, sein Nachweis für die Beurteilung des Verlaufes fast entscheidend und — glücklicherweise — leicht zu erbringen. Es empfiehlt *Wittmaack* zur Färbung folgendes Verfahren: Ein Abstrich wird auf den Objektträger gebracht und über der Flamme getrocknet. *Grüblers* Thionin im Überschuß mehrere Tage lösen lassen, filtrieren, einige Tropfen Eisessig dazu. Davon einige Tropfen auf das Präparat, erwärmen, mit Wasser abspülen, mit Fließpapier trocknen, 2 mal absoluten Alkohol darüber, wieder trocknen, Canadabalsam. Bei Immersion und sehr starkem Licht untersuchen (Abb. 41). — Wachstum in Bouillon in Ketten in gemeinschaftlicher Kapsel, auf Blutagor flächenhaft.

Der Streptococcus mucosus verursacht ein ganz eigentümliches Krankheitsbild, das von verschiedenen Beobachtern gleichmäßig beschrieben wird. Das Mittelohrleiden tritt meist genuin, fast nur bei Erwachsenen im Anschluß an Erkältung, selten „sekundär aszendierend" ev. nach einem Prodromalstadium ein und zeichnet sich durch seinen unregelmäßigen Verlauf aus. Das Trommelfell kann hochrot, stark schuppend, hinten oben vorgewölbt, aber auch nur wenig verändert sein, nicht oder nur für kurze Zeit durchbrochen. Ebenso kann der Warzenfortsatz subjektiv und objektiv wenig verändert sein, das Exsudat serös-schleimig, eitrig, rahmig, in allen Formen wechselnd, aber auch auffallend gering. Der Verlauf: oft nach Wochen und Monaten, mit Zwischenzeiten von Besserungen in ca. 75% zu Warzenfortsatz — und intrakraniellen Komplikationen führend.

Digitized by Google

IIe. Die epi-retrotympanale nekrotisierende Form nach Scharlach (Frühstadium), meist mit Nekrosen an Gaumen und Mandeln. Nekrose von Trommelfell und oft Gehörknochen. Exsudat anfangs häufig gering, später rein eitrig und meist fötid, enthält Streptococcus erysipelatos und Mischkeime. Knochennekrosen im Warzenfortsatz und Labyrinth.

Wittmaacks Einteilung und sein Vergleich mit den Erkrankungen der Luftwege eröffnet uns auch vielversprechende Ausblicke für das Verständnis der bei den ansteckenden Krankheiten auftretenden Mittelohrleiden.

So werden wir die bei Croup und Diphtherie häufig auftretenden Mittelohrentzündungen wie die absteigende Erkrankung des Kehlkopfes und der Trachea als von der ursprünglichen Eintrittspforte, dem Rachen oder wohl besser dem Nasenrachenraum, eingewandert auffassen. Die erste genaue Beschreibung gab *Hirsch*[1]). Die Schleimhaut der Pauke findet sich von festhaftenden Membranen überzogen, beide aus einem dichten Netz von Fibrinfäden mit eingelagerten weißen Blutkörperchen bestehend. In den tieferen Schichten der Schleimhaut sind die Veränderungen geringer. Zwischen den Fibrinfäden liegen Haufen und Ketten von Mikrokokken. Das Epithel ist fast ganz geschwunden; es liegen absterbende, verschieden färbbare Zellen zwischen den Fibrinfasern. An einzelnen Stellen lagern die Fibrinmassen nur locker der Schleimhaut auf. In der Tube waren nur verhältnismäßig geringe Entzündungserscheinungen zu erkennen. *Lommel*[2]) vertritt auf Grund von 25 Sektionsberichten aus *Grubenmanns* Klinik die Ansicht, daß die Mittelohrerkrankung bei Diphtherie einen Teil der allgemeinen Infektion darstelle und zum Bilde der Diphtherie der Respirationsorgane gehöre. Er fand alle Arten von Mittelohrentzündung, nur zweimal eine spezifische Diphtherie. *Lewin*[3]) bestreitet den Wert rein bakteriologischer Diagnosen echter Mittelohrdiphtherie, während *Kobrak*[4]) umgekehrt erklärt, daß durch den Diphtheriebacillus außer membranbildenden, auch durchaus den einfachen Mittelohrentzündungen gleiche Formen entstehen können.

Scharlachdiphtherie findet sich gleichfalls meist neben Erkrankung des Rachens. Außer den Pseudomembranen fallen die hochgradigen Zerstörungen auf. Die größten Verluste, „Totaldefekte", des Trommelfelles rühren fast stets von Scharlach her, oft schreitet die Erkrankung weiter; es kommt zu Verlust der Gehörknöchelchen, Caries und Nekrose der knöchernen Paukenwände, Arrosion der Carotis, Übergang auf das Labyrinth und die Hirnblutleiter. *Weil*[5]) rechnet in 10% aller Scharlachfälle auf Otitis med.; *Blakely*[6]) in 22%, bei Masern das Doppelte. *Leutert*[7]) macht den Streptococcus für die Scharlachotitis verantwortlich. *Scheibe*[8]) weist auf den rapiden Zerfall des Gewebes bei Scharlachotitis hin.

Bei Masern erkrankt das Mittelohr meist leichter, aber oft so frühzeitig, daß es als eine der Stellen betrachtet werden muß, in denen die

[1]) Zeitschr. f. Ohrenheilk. **19**, 106.
[2]) Zeitschr. f. Ohrenheilk. **29**, 301.
[3]) Archiv f. Ohrenheilk. **52**, 229.
[4]) Archiv f. Ohrenheilk. **60**, 1.
[5]) Hung. klin. Vortr. **3**, 5. 1899.
[6]) Arch. of Pediatrics. Juli 1899.
[7]) Archiv f. Ohrenheilk. **46**, 47.
[8]) Deutsch. otol. Ges. Hamburg 1899.

LANE LIBRARY

Digitized by Google

primäre Erkrankung wie in Respirations- und Digestionstraktus und Conjunctiva vor dem Ausbruch des Hautexanthems auftritt. *Habermann* fand Streptococcus und Staphylococcus pyogenes aureus in der Oberfläche der Schleimhaut und in dem schleimig-eitrigen, auch hämorrhagischen Exsudat. Auch *Bezold*[1]) und *Rudolph*[2]) haben die Masernerkrankungen des Mittelohres bearbeitet und schließen: „Die ganze Form der Entzündung der Mittelohrschleimhaut, ihre ungleichmäßige Ausdehnung auf verschiedene Bezirke, die fleck- und punktförmige Injektion, die Blutextravasate, vielleicht auch die an einzelnen Stellen rasch aufschießenden kleinen Granulationen fordern zu einem Vergleich der Schleimhauterkrankung mit dem Exanthem auch der äußeren Haut heraus und es findet diese Form ihre den pathologisch-anatomisch konstatierten Befunden am besten entsprechende Erklärung, wenn wir sie in direkte Analogie mit dem Hautexanthem stellen." Auch *Nadoleczny* schließt aus dem frühzeitigen Auftreten vor und in der Eruptionswoche auf den meist primären, nosogenen Charakter der meist gutartigen Masernotitis.

Bei Variola fand *Wendt*[3]) fast stets Hyperämie, häufig Hämorrhagien und in 69% Schwellung der Schleimhaut. Mehrmals auch Veränderung und Verdickung des Epithels durch Vermehrung der Zellen, indem vier oder mehr Reihen übereinanderlagen und durch Volumszunahme der Zellen. Sie waren mehr oder minder kugelig geschwellt, mattglänzend und hell und enthielten hier und da Eiterkörperchen. Zweimal fand sich eine deutliche Croupmembran auf der stark geschwollenen Schleimhaut.

Suckstorff[4]) fand in 7% von 90 schweren Typhusfällen von 17 bis 28 Tagen Ohrleiden. *Schuhmacher*[5]) bei Kindern sogar in 78%; *Raoult* und *Specker*[6]) sahen neben Darm- auch Nasen- und Ohrblutungen in der 3. Typhuswoche. *Haßlauer*[7]) hält die Otitis bei Typhus für spezifisch.

Siebenmann[8]) fand zuerst an 3 Typhusleichen Verschluß der runden Fensternische mit Fettgewebe, wie *Politzer* schon 1889 bei einem Phthisiker. Ich halte diese Fettbildung nicht für irgend spezifisch, da ich sie bei einem 82jährigen sah, bei dem sich hochgradige Schwerhörigkeit unter dem Bilde von Otosklerose entwickelt hatte:

Der 82jährige A. F. hört seit etwa 20 Jahren schlecht, das Leiden entwickelte sich allmählich, Sausen, Schwindel und Ausfluß bestand niemals. Ein Bruder ist auch schwerhörig.

$$\begin{array}{lll} & c\,S\,O & \\ R & & L \\ & c^4 L & \\ 0 & cL & 0 \\ 0 & cW & 0 \\ 0 & Fl & 0 \end{array}$$

Hörprüfung am 7. Oktober 1898: Schreien $\frac{St}{c^3\,c^4}$ Schreien gehört $\frac{}{c^4}$ $\frac{}{c^5\,c^6\,c^7}$ $\frac{}{c^5\,c^6}$

[1]) Münch. med. Wochenschr. **10**, **11**, 96.
[2]) Zeitschr. f. Ohrenheilk. **29**, 209.
[3]) *Habermann*, S. 265.
[4]) Zeitschr. f. Ohrenheilk. **41**, 75.
[5]) Zeitschr. f. Ohrenheilk. **42**, 91.
[6]) *Blaus*, Bericht 1906, S. 134.
[7]) *Haugs* klin. Vortr. **5**, 216.
[8]) Deutsch. otol. Ges. Hamburg.

Digitized by Google

Die Trommelfelle bieten beiderseits die Zeichen chronischer Tubenstenose.

Rechtes Ohr: An Trommelfell und großen Gehörknochen nichts Besonderes. Mikroskopische Untersuchung: Durch den ungünstigen, bisher üblichen Sägeschnitt ist die mediale Paukenwand etwas geschädigt, besonders sind die Bindegewebsmassen, die sich in beiden Fensternischen gebildet haben, in ihrer lateralen Begrenzung nicht deutlich erhalten. Das Promontorium ist unten angesägt. Das Bindegewebe füllt die ovale Nische völlig aus (Abb. 42), ist in unregelmäßigen dicken Zügen angeordnet, die Zellen sind länglich spindelig. Zahlreiche, mit Pflasterepithel ausgekleidete Hohlräume werden gebildet, in denen, den Raum längst nicht ausfüllende Blutgefäße zum Teil frei verlaufen. Die Fußplatte ist, wie der Fensterrand, mit normalem Knorpel versehen, im Ringband an manchen Schnitten ein Spalt im oberen Rande. Die runde Nische ist ebenso mit Bindegewebe ausgefüllt, welches sich unmittelbar in die runde Fensterhaut fortsetzt, im medialen Drittel der Nische liegt ein Fettklumpen. Nirgends Knochenneubildung. Die Schnecke zeichnet sich durch großen Reichtum an braunem Pigment aus (Abb. 43), welches sich in Spongiosa, Membrana Reißner und besonders Stria vascularis an die Gefäße zu halten scheint und die Ganglienzellen vollständig frei läßt. Das Cortische Organ und die Membran sind leidlich erhalten. Die Ganglienzellen der Basis sind an Zahl etwas vermindert und durch rundliche Lücken getrennt, die Nervenfasern von normaler Dicke.

Abb. 42. Fettpfropf in der runden Nische.

Im linken Ohr scheint das Bindegewebe der runden Nische (Abb. 44) jünger zu sein, die Zellen sind zum Teil noch rund, einzelne Anhäufungen von Rundzellen vorhanden, die Hohlräume spärlicher. Ebenso ist die ovale Nische mit Bindegewebe angefüllt. Auch hier nirgends Knochenbildung. Auf dem Promontorium ein dicker Lymphzellenbelag. Steigbügelgelenk gut erhalten. Vorhofsgebilde und Aquädukte ohne Besonderheiten. Schnecke: Cortisches Organ besser erhalten als rechts. Ganglien der Basalwindung ebenfalls spärlicher und mit Zwischenräumen.

Für die Tuberkulose der Pauke müssen wir zwei Infektionswege annehmen: vom Rachen durch die Tube und auf dem Blutwege. Ein zusammenhängendes Fortschreiten tuberkulöser Erkrankungen von Rachen und von äußerem Gehörgang ist wohl praktisch bedeutungslos.

Habermann[1]) teilt die Tuberkulose der Pauke in eine akute und eine chronische Form ein.

„Bei der ersten Form, die auch als infiltrierte bezeichnet wird, findet sich meist eine diffuse zellige Infiltration der Schleimhaut und Proliferation

[1]) *Schwartzes* Handbuch.

Digitized by Google

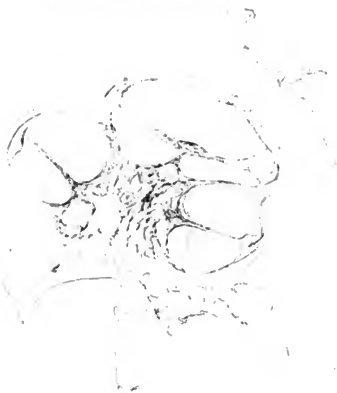

Abb. 43. Pigment in der Schnecke dabei.

der Gewebszellen, spärliche oder keine Riesenzellen und ungewöhnlich zahlreiche Tuberkelbacillen. Es folgt eine ausgebreitete Nekrose der erkrankten Schleimhaut in Form der Verkäsung und Zerfall der erkrankten Gewebe. Es kann dadurch zu bedeutenden Zerstörungen kommen, doch pflegt diese Form gewöhnlich bei hochgradig herabgekommenen Individuen in den letzten Lebenswochen aufzutreten."

„Bei der chronischen Form der Tuberkulose treten im Beginn umschriebene Tuberkelherde in den oberflächlichen Schichten der Schleimhaut auf, die von ihrem Zentrum aus verkäsen und oft Riesenzellenbildung und nur spärliche Tuberkelbacillen aufweisen. Durch den käsigen Zerfall der Tuberkel entstehen oft oberflächliche Geschwüre, während gegen die Tiefe zu, wahr-

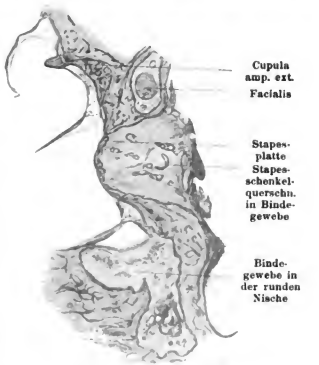

Abb. 44. Bindegewebe in den Nischen.

Digitized by Google

scheinlich durch Fortleiten der Tuberkelbacillen auf dem Lymphwege, neue Tuberkelknötchen auftreten. Die Schleimhaut erreicht bei dieser Form durch entzündliche Proliferation ihrer Zellen, durch Infiltration mit Leukocyten und Gefäßneubildung eine bedeutende Mächtigkeit; es kann an der Oberfläche zur Abstoßung der verkästen Partien, zur Bildung von gesunden Granulationen kommen, in der Tiefe können die Tuberkelherde durch Bindegewebsbildung abgeschlossen und unschädlich gemacht werden und kann unter Umständen noch eine vollständige Heilung eintreten. Häufig jedoch geschieht dies nicht und breitet sich die Krankheit weiter aus, indem die an der Oberfläche abgestoßenen verkästen Massen wieder andere Stellen der Schleimhaut infizieren und ge-

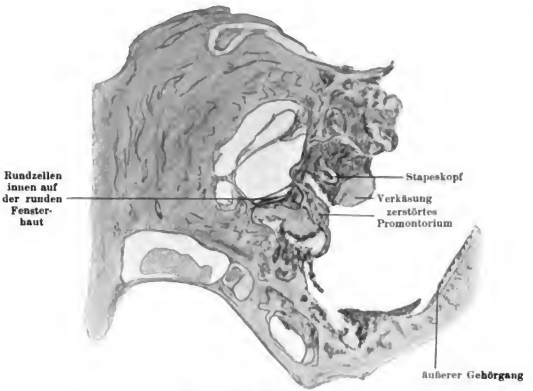

Abb. 45. Mittelohrtuberkulose.

schieht dies besonders an den den erkrankten Stellen gegenüberliegenden Schleimhautpartien durch Kontaktinfektion."

Bei der innigen Verbindung zwischen Schleimhaut und Periost werden auch die Gehörknochen, die sich wie maceriert ausstoßen können, und die Wände der Paukenhöhle ergriffen. Die Tuberkulose schreitet fort nach der Tube, dem Labyrinth durch die Fenster und nach dem Promontorium (Abb. 45 und 46), nach dem Antrum und den Schädelhöhlen.

Auch *Habermanns* Schüler, *Barnick*[1]), unterscheidet zwischen der seltenen akuten Tuberkulose, die infolge einer massenhaften Überschwemmung des Blutes durch reichliche Bacillen entsteht und auch in anderen Organen eine rapide Entwickelung miliarer Tuberkel zur Folge hat, und einer chronischen Form. Bei ihr dringen die Keime durch die Tube ein

[1]) Archiv f. Ohrenheilk. 40, 119. 1896.

Digitized by Google

oder auch durch das Blut. Dieses beobachtet man besonders bei Durchbrüchen bacillenarmer tuberkulöser, verkäster Herde bei skrophulösen Kindern. Die Entwicklung erfolgt in der Schleimhaut oder auch — wahrscheinlich primär-ossal. Ein Beispiel hierfür bietet Abb. 2, auf der Tuberkelherde außerhalb der pneumatischen Zellen liegen. Primäre Schläfebeintuberkulose ist noch nicht sichergestellt.

Pifft[1]) teilt einen eigentümlichen Fall von Tuberkulose des Mittel- und Innenohres mit, die zu einer Pachymeningitis ext. tub. geführt hatte, in Form von tumorähnlichen Verdickungen. In dem Winkel zwischen der oberen Fläche der Pars petrosa und der Innenfläche der Pars squamosa erhob sich die Hauptmasse eines über walnußgroßen „Tumors" von unregelmäßiger, mit einer großen Anzahl hirsekorn- bis hanfkorngroßen Knötchen bedeckten Oberfläche, der nur der Dura angehörte. Ebensolche saßen auf der Hinterfläche der Pyramide, um und im Sinus sigmoideus und Bulbus venae jugularis.

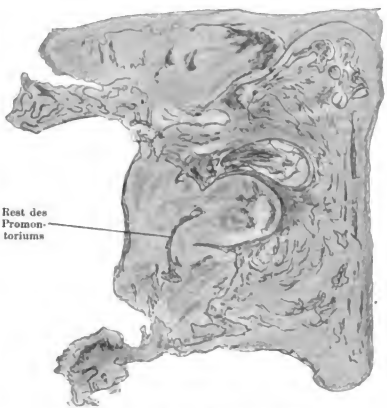

Abb. 46. Tuberkulose mit verkäster Granulation, Zerstörung des Promontorium.

Auch nach *Habermanns* Erfahrungen kann es auf der Dura zu starker Bindegewebswucherung und zur Bildung großer Tuberkelkonten kommen, die größtenteils aus fibrösem Gewebe bestehen.

Vom Paukenboden kann die Tuberkulose auf die großen Gefäße übergreifen und zu tödlichen Blutungen führen.

Da der Facialis über dem ovalen Fenster für gewöhnlich eine Lücke in seinem knöchernen Kanal aufweist, ist es bei dem ausgesprochenen Tiefenwachstum der Tuberkulose nicht wunderbar, daß Facialislähmung immer zu einer ihrer wichtigsten klinischen Erscheinungen gerechnet wurde. *Habermann* nimmt Fortschreiten der Tuberkulose längs der Nerven zentral- und peripherwärts und die Möglichkeit der Infektion der Schnecke von ihm aus an[2]).

[1]) Zeitschr. f. Heilk. 1899.
[2]) *Schwartzes* Handbuch, S. 264

Digitized by Google

Im späteren Verlauf der Mittelohrtuberkulose kommt es durch Mischinfektion zu stärkerer Eiterung und manchmal auch Gangrän der Teile.

Herzog[1]) fand bei Tuberkulose Fibrinoidbildung im Mittelohr.

Die Erkrankung auf dem Wege der Tube beobachten wir besonders häufig bei Phthisikern im letzten Abschnitt der Krankheit, in dem durch Schwund des Fettpolsters die Tubenwände leichter klaffen und die häufigen Hustenstöße das infektiöse Material leicht bis in die Pauke schleudern mögen.

Bei Ausschluß des Tubenweges ist bei plötzlicher Tuberkuloseerkrankung der Pauke immer an die Möglichkeit gleichzeitiger Hirninfektion zu denken. Zwei Beobachtungen bestätigten mir diese Annahme.

Bei 5 Säuglingen aus der Beobachtung *Haikes*[2]) verlief die Mittelohrtuberkulose rapid; schon nach wenigen Tagen trat Facialislähmung, in 3 Wochen eitrige Labyrinthentzündung ein. Die Infektion erfolgte stets tubar.

Körner betont, daß bei der typischen Form der Tuberkulose im Endstadium der Lungenphthise schneller Zerfall des mehrfach durchlöcherten Trommelfelles, spärliche Granulationsbildung, schnelles Übergreifen auf Knochen und Facialis eintritt, dagegen bei chronischer Lungentuberkulose langsamer Verlauf und Heilungsmöglichkeit ebenso besteht wie bei der wohl meist hämorrhagischen Form der jungen Leute.

Die Auffassungen der verschiedenen Beobachter lassen sich am besten dahin zusammenfassen, daß sowohl auf dem Blutwege als durch die Tube leichte und schwere Infektionen der Pauke stattfinden können. Wie bei allen Infektionen richtet sich Ausbreitung und Verlauf nach Masse und Virulenz der Bacillen und Widerstandskraft des Körpers.

Lupöse Form der Tuberkulose ist verschiedentlich in der Pauke beobachtet worden und zwar vom Nasenlupus durch die Tube in die Pauke eingedrungen. *Gradenigo* hatte diesen Weg schon histologisch erwiesen; *Brieger*[3]) fand unter 21 Nasenlupusfällen fast stets Mittelohrkatarrhe und -eiterungen, in einigen Fällen von Nasenrachenlupus tuberkuloseverdächtige Erscheinungen, einmal Tuberkelbazillen[4]). *Liarus*[5]) beschreibt einen Fall von Mittelohrlupus, in dem Bindegewebe die Pauke und Tube völlig oblitterierte.

Syphilis des Mittelohres ist pathologisch-anatomisch noch nicht hinreichend gekennzeichnet; doch zeigte *Grünberg* auf dem Otologentag in Frankfurt Präparate von einem siebenmonatlichen Fötus, in dessen Paukengefäßen sich zahlreiche Spirochäten durch Levaditifärbung nachweisen ließen, z. B. in Wand und Umgebung der Vena und Arteria stylomastoidea, den Gefäßverzweigungen der Schleimhaut resp. des embryonalen Gewebes, der Submucosa der Tube, im Plexus caroticus internus, spärlicher in der Wand der Carotis selbst, massenhaft in den noch sehr weiten Markräumen der Gehörknöchelchen. Gröbere pathologische Veränderungen fehlten in den Geweben.

[1]) Monatsschr. f. Ohrenheilk. **41**, 744.
[2]) *Haike*, Berl. otol. Ges. 14. III. 1905.
[3]) Monatsschr. f. Ohrenheilk. **25**, 265.
[4]) *Habermann*, S. 264.
[5]) Rev. hebdomat. de lar. 1900.

Digitized by Google

Die von mir[1]) beschriebenen Paukenerkrankungen bei kongenitaler Lues haben auch nichts für die Lues Kennzeichnendes. Die überall auftretenden Blutungen scheinen mir nicht durch die gleichzeitigen Pneumonien als Erstickungserscheinungen erklärt, da ich sie bei anderen Fällen von Pneumonie usw. nicht fand und Pigmentschollen auf Blutungen vor dem Tode hinwiesen. Ich erhob folgende Befunde:

1. Neugeborenes. Knorpelige Tube fehlt, im knöchernen Teil unten gut erhaltenes Flimmerepithel in Papillenform angeordnet, oben flacher und mit Blut durchsetzt. Unten liegt ein größerer Blutklumpen. Trommelfell innen von Blutungen, besonders im oberen und unteren Winkel, bedeckt. Außenfläche und Gehörgang normal. An den Gehörknochen scheinen die Markräume etwas weiter. Hammer-Amboß-, Amboß-Stapes- und Stapes-Vorhofsgelenk normal. In der Fußplatte ein großer runder Markraum, über ihrer Paukenseite ein mächtiges, zum Teil embryonales Bindegewebslager mit mehr Rund- als Spindelzellenkernen, ein ebensolches im hinteren Teil der Paukenhöhle, das den Hohlraum zur Hälfte ausfüllt, ebenso die runde Nische, unten mit normalem Flimmerepithel, oben mit niedrigem Epithel überzogen ist, und erweiterte Blutgefäße, zum Teil umgeben von Rundzelleninfiltration führt. Membrana tymp. secundaria normal.

Labyrinthkapsel ohne Besonderes, nur im Promontorium tiefe Unregelmäßigkeiten, die mit dem gleichen Bindegewebe ausgefüllt sind.

Schneckenkapsel nur an wenigen Stellen mit den Deckknochen vereinigt normale Interglobularräume.

2a. Neugeborenes. Linkes Ohr. Trommelfell und Gehörknochen, soweit am Präparat erhalten, außer Blutungen in den Markräumen, normal. Paukenwände, außer Trommelfell und ebenso Tubenschleimhaut gleichmäßig mit Blut bedeckt, in dem Epithel nicht mehr zu erkennen, außer unten, wo in dem subepithelialen Bindegewebe erweiterte Gefäße und freie Blutungen auffallen. Blutungen auch zwischen den Steigbügelschenkeln und in der runden Nische. Stapes-Vorhofsgelenk normal.

2b. Rechtes Ohr. Trommelfell und Gehörknochen normal gebaut, in der Paukenschleimhaut, Tubenboden und unter der Epidermisschicht des Trommelfells freie Blutungen, ebenso auf den Gehörknochen und runden Fensterhaut, und in den Markräumen, Hammer-Amboß- und Stapes-Vorhofgelenk ohne Besonderes. Nirgends Endo- und Periarteriitis.

3. 20tägige-Sektionsdiagnose: Angeborenes, kleinpapulöses, ulceröses Syphilid, syphilitische Veränderungen der Knochen-Knorpelgrenzen, lobuläre Pneumonien in beiden Lungen. Blutungen in der rechten Nebenniere. Kleiner, schlecht genährter Körper mit welker, gelblich-weißer, unelastischer Haut. Am Nasenrücken, am rechten Nasenflügel und um den Mund herum, am Kinn, am oberen Ansatzwinkel beider Ohren finden sich zum Teil pergamentartig eingetrocknete bläulich-rote Ablösungen der Oberhaut. Hautgeschwür am Hals. Erbsgroßer Abszeß am rechten inneren Knöchel. Eitrige Durchtränkung des Unterhautzellgewebes, Nagelbettvereiterung des fünften rechten Fingers. Eiter aus dem linken Nasenloch, rechtes mit Eiterkrusten. An der rechten großen Schamlippe hellrote warzige Flecken. Herz: Epikard glänzend, dicht oberhalb der Spitze sulzig verdickt. Foramen ovale noch federkieldick offen.

Nasen-Rachenraum frei, Zunge glatt. Mandeln klein, an der Oberfläche und im Durchschnitt gelb gefärbt. Das den Schlund umgebende lockere Zellgewebe ödematös gequollen. Große Gefäße elastisch, innen glatt rein-weiß. Lunge einige dunkelrote glatte, lufthleere Stellen. Nebennieren teilweise dunkelrot durch Füllung der oberflächlichen Venen und durch kleine Blutaustritte.

Schädel: Venen der harten Hirnhäute etwas mehr als normal gefüllt.

Femurknochen — Knorpelgrenze zackig, drei Zonen, eine zum Knorpel gehörige weiße, eine lebhaft rote und eine mehr gelblich-rote. An den Rippenknorpeln nur schmaler gelber Saum.

3a. Linkes Ohr: Trommelfell und äußere Gehörknochen fehlen. Der Knochen des Promontorium ist sehr unregelmäßig gestaltet, und mit einer dicken Lage zum Teil sehr lockeren, rundzelligen, also embryonalen Bindegewebes bedeckt. In ihm erwei-

[1]) Archiv f. Ohrenheilk. **68**, 32—43.

Digitized by Google

terte Blutgefäße. Ovale Nische und Raum zwischen den Stapesschenkeln auch mit rundzelligem, aber dichtem Granulationsgewebe angefüllt, ebenso die runde Nische, aber hier sind die Zellen mehr spindelig. Die Haut des runden Fensters ist auf das Doppelte verdickt, dann kommen epithelausgekleidete Hohlräume, zum Teil mit Eiter, dann durch einzelne gefäßhaltige Brücken mit der Fensterhaut und den Wänden zusammenhängend ein Bindegewebspfropf mit reichlichen Gefäßen ohne Rundzellenumgebung. Der Knochen zwischen beiden Nischen ist auffallend schmal, aber Stapes-Vorhofsgelenk normal. Hiatus semicanalis voll von zartem Bindegewebe. Knochenmarkräume zellreich, ohne Fett, mit Blutungen. In der primären Labyrinthkapsel inselförmig eigentümliche Anordnung des Knochens in den Interglobularräumen (Abb. 3a und 3b), Bogengänge ohne Besonderes.

3b. Rechtes Ohr: Horizontalschnitte, Trommelfell und äußere Knochen fehlen. Stapes-Vestibulargelenk normal. Membrana tymp. sec. außen mit einer Granulationslage verwachsen, die mit einem großen Bindegewebspfropf in der Nische zusammenhängt. Die primäre Labyrinthkapsel hat unregelmäßig verknöcherte Interglobularräume. Hyperämie und Blutungen in den Markräumen.

4. M., 4 Monate alte.

Klinische Diagnose: Lues hered.

Sektionsdiagnose: Ossifizierende Periostitis, lobuläre Pneumonie beider Lungen, eitrige Bronchitis, granulierende Otitis med. bilateralis.

60 cm lang, schlecht genährt. Am Hinterkopf Narben abgeheilter Furunkel. Schädelnähte nicht vereinigt. Hirnhäute, mittlere Venen blutreich. Hirnsubstanz blaßrosa. Kleinhirn weich. Herz: eirundes Loch schlitzförmig geöffnet. Blutgefäße elastisch, innen glatt.

Nasen-Rachenraum enthält dünnflüssigen Eiter. Luftwege in den kleinen Venen blutreich, kleine Blutpunkte. An der Lungenoberfläche kleine Blutaustritte und freier fibrinöser Belag. Schnitt reich an schwammiger Flüssigkeit. Bronchialdrüsen kaum erbsengroß. Niere blaßgraurot; Rinde und Mark kaum in der Farbe unterschieden. Untere Femurepiphysenlinie leicht gezackt, Corticalis der Diaphyse gedoppelt. Paukenhöhle rechts mit Granulationen ausgefüllt, links ebenso und etwas Eiter.

4a. Linkes Ohr: Trommelfell fehlt, Paukenschleimhaut sehr dick, rundzellig infiltriert. Stapes völlig in Gewebe eingeschlossen, dessen Rundzellen besonders um die Gefäße angehäuft sind. In der runden Fensternische ein Exsudat mit ein- und mehrkernigen Zellen ohne Fibrin. Im Labyrinthknochen nichts Besonderes.

4b. Rechts ganz die gleichen Veränderungen in der Pauke. Stapes weniger fest eingebettet. Sonst alles wie links.

5. F., 4 Monate alter. Lues cong.

Bronchektasien beider Unterlappen, konfluierende lobuläre Pneumonie derselben. Atrophie der Darmschleimhaut. Marasmus. Doppelseitige granulierende Otitis media.

53 cm lang, sehr schlecht genährt, an dem After eine Anzahl linsengroße Erosionen. Schädel: Nähte beweglich. Weiche Hirnhäute. Venen stark gefüllt. Hirnhöhlen nicht erweitert. Großhirn: Rinde von der weichen Substanz wenig abgehoben, beide rosa verfärbt. Kleinhirn sehr stark erweicht, graue Substanz rosa. Herz: Eirundes Loch bis auf kleinen Schlitz geschlossen. Am weichen Gaumen inselförmige Epithelverdickungen. Luftröhre mit blutigem Schleim. Knorpelknochengrenzlinien der Rippen unregelmäßig gezackt. Dicht an der Verkalkungszone an der Spongiosa kleine Blutaustritte.

5a. Linkes Ohr: Nische voll Eiter und Granulationsgewebe mit Rundzellenanhäufung, besonders um die Gefäße. Sonst nichts Besonderes.

5b. Rechtes Ohr: Mittelohreiterung. Um manche Gefäße Rundzellenanhäufung. Steigbügel in den Vorhof verlagert, infolge Eiterdurchbruchs und Zerstörung des Ringbandes (Abb. 47).

6. E., 2 Monate alte.

Klinische Diagnose: Lues cong. Pneumonie rechts oben und links unten. Decubitus des Steißbeines. Mammaabsceß. Otitis med. beiderseits.

Sektionsdiagnose: Dazu noch parenchymatöse Entartung der Leber und Atrophie der Darmschleimhaut. Schädel: Nähte beweglich. Weiche Hirnhäute an der Basis sulzig ödematös. Weiße und graue Substanz kaum zu unterscheiden. Herz: Eirundes Loch noch geöffnet. Gefäße innen gelblich-weiß. Unregelmäßige Epithelverdickungen im Nasen-Rachenraum. Blutgehalt der tieferen Lungenteile erhöht.

Digitized by Google

Niere mit spärlichen kleinen Blutaustritten. Knochenknorpelgrenzen der Rippen geradlinig, auch am Oberschenkel normal. Rechtes Mittelohr enthält trüben Schleim, linkes Eiter.

6a. Rechts in der Pauke Exsudat mit spärlichen Rund- und Eiterzellen, nur lockeres (embryonales) Bindegewebe mit vielen Hohlräumen besonders im medialen Teil der runden Nische. Auf dem Promontorium Granulationsgewebe ohne Epithelbedeckung, keine Periarteriitis. Im inneren Ohr nichts Besonderes.

6b. Links in der Pauke Eiter auf der geschwellten Schleimhaut, die aber ihr Epithel gut behalten hat. Fenster und inneres Ohr ohne Besonderes.

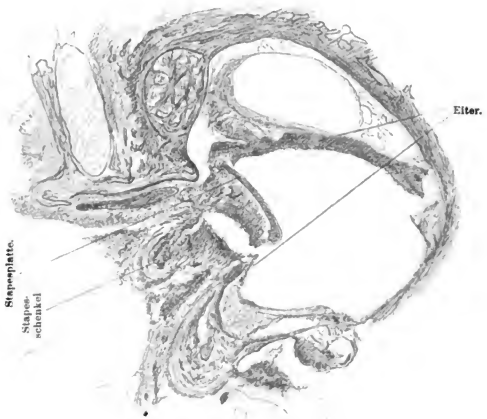

Abb. 47. Mittelohreiterung bei Lues congenita.

Eulenstein[1]) folgert auf 46 Fällen von Otitis bei Diabetikern, daß bei ihnen eine eitrige Otitis media „leicht schwere Komplikationen des Warzenfortsatzes und der Paukenhöhle hervorrufen kann, die sich meist durch rasche Ausbreitung und ausgedehnte cariöse Einschmelzung der Knochensubstanz kennzeichnen, zuweilen auch zu wirklicher Knochennekrose führen." Der Grund liegt in dem günstigen Nährboden für die verschiedensten Krankheitserreger und in der Arteriosklerose mit ihren Folgen für die Gewebsernährung. *Bezold*[2]) und später auch *Eulenstein*[3]) sprechen der Otitis bei Diabetes jede Besonderheit ab.

[1]) Deutsches Archiv f. klin. Medizin **66**, 270.
[2]) Zeitschr. f. Ohrenheilk. **41**, 199.
[3]) Zeitschr. f. Ohrenheilk. **42**, 263.

Digitized by Google

Eine Sonderstellung muß den Mittelohrerkrankungen der Säuglinge zuerkannt werden.

Ponfick[1]) untersuchte „die allgemein pathologischen Beziehungen der Mittelohrerkrankung im frühen Kindesalter" an 100 bis 4jährigen Leichen. Er leitet Störungen der Atmungs- und Verdauungsorgane von dem gemeinsamen primären Infektionsherd im Ohre ab. Von 6 an nichtinfektiösen Leiden Gestorbenen hatten 5 Otitis med. purul. Von 65 an infektiösen Krankheiten Verstorbenen hatten nur 2 ein normales Mittelohr, 58 heftige seröse, meist jedoch eitrige Entzündungen. 10 weitere Fälle hatten außer Milzschwellung nur eitrige Ohrleiden, die demnach als Allgemeinerkrankung zu betrachten war. Von 16 Fällen von Tuberkulose, 3 von Syphilis congenita hatte nur einer ein gesundes Mittelohr.

Aschoff[2]) untersuchte Mittelohrschleimhaut und -Inhalt bei 85 Neugeborenen und kommt zu folgenden Schlüssen: 1. In den Paukenhöhlen Neugeborener findet sich, soweit nicht eine völlige Verdrängung durch Luft bei extrauteriner Atmung stattgehabt hat, eine Flüssigkeit als Inhalt, welche in allen Schattierungen von dem Aussehen klaren Wassers bis zum zähschleimigen Eiterpfropf schwankt. In einer großen Anzahl von Fällen sind dem Inhalte Fruchtwasserbestandteile in größerer Quantität beigemengt.

2. Die Eiterbildung im Ohre des Neugeborenen ist kein physiologischer, etwa für die Bildung der Paukenhöhle notwendiger Vorgang, denn er findet sich nicht bei allen Früchten, ist vielmehr die Folge einer oft schon frühzeitig (vom 4. Monat des Fruchtlebens an) stattfindenden Verunreinigung der Paukenhöhle mit Fruchtwasserbestandteilen, Vernix und Meconium, welche dann auch die stärkste Eiterbildung, eine vollständige Ausfüllung der Paukenhöhle mit Eiter, zur Folge haben kann.

3. Die Schleimhaut der Paukenhöhle zeigt bei Neugeborenen eine verschieden starke, zellige Infiltration, welche entsprechend der Stärke des Reizes, welchen die geringen oder größeren Mengen von Fruchtwasser ausüben, wächst, aber nie solche Grade erreicht wie bei den schweren Fällen der infektiösen Otitis media. Wohl aber kann sie ganz das Bild einer leichten Entzündung darbieten, wenn dasselbe noch durch die auf Erstickung zurückzuführenden Hyperämien und Hämorrhagien vervollständigt wird.

4. Das Vorkommen gröberer Mengen von Fruchtwasserbestandteilen, Vernix und Meconium in der Paukenhöhle Neugeborener ist auf intrauterine Atembewegungen zurückzuführen.

5. Die Rückbildung des fötalen Gallertgewebes geschieht bereits intrauterin.

Bei den Eiterbefunden im Ohr von Neugeborenen handelt es sich nicht um einen infektiösen Prozeß, sondern um Fremdkörpereiterung, die für das Haften einer Infektion immerhin von Bedeutung sein kann.

Preysing bearbeitete die Otitis media neonatorium in einer Sonderschrift und fand unter 100 Kindern im Alter von 1—3 Jahren 81 Ohrenkranke, 8 mal einseitig, 73 mal beiderseitig, 33 mal ohne Bakterienbefund.

[1]) Berl. klin. Wochenschr. 1897, S. 38—41.
[2]) Die Otitis media neonatorum. Zeitschr. f. Ohrenheilk. 31. 295. 1897.

Digitized by Google

Von den 154 erkrankten Paukenhöhlen waren 33 steril, von den übrigen 121 enthielten 122 = 95% Pneumokokken, 96 mal rein, 13 mal mit Fäulnisbakterien, 3 mal mit Staphylokokken. Fast stets bestanden gleichzeitig pneumonische Erkrankungen. Trommelfell oft gelblich und vorgewölbt, oft aber auch ohne diagnostisch verwertbare Merkmale, selten, bei schlecht genährten Kindern durchbrochen. Paukenschleimhaut fast normal, nur oberflächlich kleinzellig infiltriert oder geschwollen und gewulstet, in allen Schichten infiltriert oder außerdem stark hyperämisch, dunkelblaurot mit lebhafter Abstoßung des Epithels und Leukocytenauswanderung an die Oberfläche. Nur in diesem letzten Stadium war freies schleimiges, etwas getrübtes, auch wohl hämorrhagisches und eitriges Exsudat mit Mikroorganismen vorhanden. War auch schon Schleimhaut und Cutis ergriffen, widerstand doch die Membran propria noch. Eine kurz noch vor dem Tode paracentisierte Pauke sonderte nicht mehr Eiter, sondern eine schleimige Flüssigkeit ab. Schwerere Knochenerkrankungen fehlten, die Umgebung des Facialis im Canalis Fallopiae nahm an der Hyperämie der Paukenschleimhaut teil — daher die bei Säuglingen häufige Facialisreizung und -lähmung. Das nicht mehr reineitrige Exsudat verschwindet durch Resorption unter Bildung von Granulationsknöpfchen auf der Schleimhaut. Die bei der Otitis der Säuglinge oft beobachteten Durchfälle sollen nach *Preysing* entweder durch allgemeine Schwächung eine größere Disposition für die Erkrankung der oberen Luftwege und des Mittelohres schaffen oder die Folge einer Aufnahme toxischer Stoffe aus dem Mittelohr in Blut- und Lymphbahn, also septische sein.

Weiß[1]) bestätigt die Auffassung über die Neigung des embryonalen Bindegewebspolsters der Paukenhöhle zu Entzündungen. Die Infektion erfolgt durch die Tube oder den Blutstrom. In 42% fand er Diplococcus pneumoniae, womit er die relative Gutartigkeit der Säuglingsotitis und die Seltenheit des Trommelfelldurchbruches erklärt.

Górkes[2]) Beobachtungen sprechen dafür, daß nicht nur bei Säuglingen, sondern auch bei Erwachsenen auffallend oft entzündliche Exsudate in den Mittelohrräumen gefunden werden ohne Trommelfellperforation, aber mit der Möglichkeit des Übergreifens auf Knochen und sogar Labyrinth. Er erklärt seinen Befund mit der Annahme des Fortfalles der natürlichen Abwehrvorrichtungen in den letzten Tagen und Wochen des Lebens[2]).

Der sogenannten rheumatischen Facialislähmung lag nach *Reick*[3]) in 12 Fällen stets Otitis med. zugrunde. Dem stimmt *Stenger*[3]) bei.

Herpes zoster oticus mit völliger Lähmung der Stirn und Augen — leichter der Mundäste des Facialis, beschrieb *Körner*[4]); mit Schmerzen und Lähmungen aller Facialisäste und der Chorda tymp. ohne Taubheit *Sarai*[5]); mit Taubheit, Sausen, Schwindel, ohne Facialislähmung *Lannois*[6]). Es bestehen auf geröteterm, etwas geschwelltem Grunde hirsekorngroße Bläschen mit hellem Inhalt, die auch etwas blutig gefärbt sein und ver-

[1]) *Zieglers* Beiträge. **27**. 1900.
[2]) Deutsche otol. Ges. **13**, 101.
[3]) Ref. *Blaus* Bericht 1906.
[4]) Münch. med. Wochenschr. **51**, 1.
[5]) Zeitschr. f. Ohrenheilk. **46**, 136.
[6]) Internat. otol. Kongreß, Bordeaux 1904.

Digitized by Google

eitern können. *Postumus Meyjes*[1]) sah Herpes zoster nach akuter Mittelohrentzündung im Gebiete des Nervus palatinus anterior in Dreiecksform auf dem harten Gaumen mit der Spitze nach den Schneidezähnen zu auftreten. Er nimmt eine Erkrankung des Ganglion Gasseri an. Auf Erkrankung des Ganglion Geniculi führt *Ramsay Hunt*[2]) Herpes des äußeren Ohres zurück.

Kurt Halbey[3]) beobachtete einen Fall von Hyperidrosis auf einer etwa fünfmarkstückgroßen Stelle in der Schläfengegend, nach oben bis zur Augenbrauenhöhe, nach unten bis zum unteren Ohransatz und vom Ohr bis zur Hälfte der Wange, zugleich mit Ageusie, und nimmt eine Verletzung der sekretorischen Fasern an, die die Chorda tympani vom Nervus sympathicus zum Facialis führt.

Verletzungen der Pauke können direkt durch das Trommelfell erfolgen, wobei die Gehörknochen gebrochen oder luxiert werden können. Auch Verletzung des Paukendaches wurde dabei beobachtet.

Bei operativen Eingriffen wurde der Bulbus venae jugularis mit der Trommelfellnadel verletzt. Vor allem aber sind häufig bei ungeeigneten Versuchen, Fremdkörper aus Gehörgang und Pauke zu entfernen, Verletzungen der Pauke und ihrer Umgebung gesetzt worden.

Verbrühungen, Verätzungen, Verbrennungen sind durch Eingießen von kochenden oder ätzenden Flüssigkeiten oder geschmolzenem Metall häufig beobachtet. *Jürgens* beschreibt 3 Fälle von Verätzung des Ohres mittels Eisessigessenz, die einmal zu völligem Verlust der Paukenschleimhaut und Jugularisblutung geführt hatte. Zweck der Selbstbeschädigung war der Versuch vom Kriegsdienst loszukommen[4]).

Durch indirekte Einwirkungen, Schlag oder Fall auf den Kopf, besonders beim gleichzeitigen Entstehen von Schädelbasisbrüchen (siehe oben Abb. 8, 10, 11, 13, 14, 16, 17), ist oft die Pauke verletzt worden. Hierbei kann auch Liquor cerebri oder Hirnmasse durch Pauke und Gehörgang austreten.

Fraktur des Hammergriffes durch indirekte Gewalt beschreibt *Urban Pritchard*[5]).

Fremdkörper und Parasiten können bei chronischer Ohreiterung bequem vom Gehörgang in die Pauke gelangen. Häufig findet man Fliegen, auch mit ihren Maden, durch den Gestank angelockt. Schimmelpilze und alle möglichen kleinen Gegenstände, die zur „Reinigung" des Ohres verwendet wurden.

Seltener dringen Fremdkörper von der Tube ein: Fruchtwasser bei der Geburt, Speisen beim Erbrechen, Spülflüssigkeit beim Nasenausspülen, Ruß, Kohlenteilchen, Schnupftabak.

Von den Geschwülsten der Paukenhöhle sind die Granulationsneubildungen und Polypen bei den Folgezuständen chronischer Eiterung abgehandelt. Wohl gleichfalls als solche sind Osteome, Osteophyten, Exostosen zu betrachten. *Orne Green*[6]) zeigte den amerika-

[1]) Monatsschr. f. Ohrenheilk. **40**, 6.
[2]) Arch. internat. de laryngol.
[3]) Deutsche med. Wochenschr. **13**, 1911. S. 587.
[4]) Monatsschr. f. Ohrenheilk. **33**, 549.
[5]) *Kings*, College Hospital Report. 1897.
[6]) Transact. of the Americ. otol. Soc. 1895. VI., 2.

Digitized by Google

nischen Otologen ein gestieltes Osteom von 15 : 11 mm Größe aus der Pauke, dessen kompakte Knochenmasse Spongiosa enthielt und mit dünnem Knorpel überkleidet war.

Moure[1]) beschrieb ein kavernöses Angiom des Mittelohres mit einer zentralen Höhle von Haselnußgröße, einer Außenschicht von Plattenepithel mit Rete Malpighi und stellenweise deutlichen Papillen, darunter eine Bindegewebslage, unter dieser längliche Inseln dichten Bindegewebes, zum Teil ausgesprochen kavernöses Gewebe.

Sarkome der Paukenhöhle sind öfters zu beobachten; sie erscheinen in ihren Vorläufern oft zuerst als einfache Granulationen, die auch histologisch als solche nachgewiesen werden, bis die starken Blutungen und das schnelle Wachstum den Verdacht auf die bösartige Neubildung lenken. Klinisch ist auch hier die üppige Granulationsbildung infolge Sequesterbildung, z. B. des Labyrinthes, oft nicht zu trennen, bis öftere mikroskopische Gewebsuntersuchung die wahre Natur enthüllen. Der Ausgang der Geschwulst bleibt häufig verborgen. *Politzer*[2]) konnte ihn einmal im Aditus ad antrum feststellen. Er entfernte den Tumor und hatte nach 1 Jahr noch keinen Rückfall. Mittelohrsarkome sollen nach *Schwartze*[3]) hauptsächlich von der Dura ausgehen. *Kümmel* bestätigt das für die Spindelzellensarkome, während Rundzellensarkome vom Knochenmark und vielleicht der Mittelohrschleimhaut entstehen (*Kuhn*). Befallen werden vorwiegend Kinder bis zum 5. Jahre; der Tod tritt oft in wenigen Monaten ein.

Melanosarkome des Mittelohres sind von *Haug*[4]) und *Kuhn*[5]) beschrieben worden; Lymphosarkom von *Kümmel*[6]). *Haug*[7]) sah ein melanotisches Riesensarkom des Gehörganges, der Pauke und der Schläfenschuppe, welches vom Periost der Pauke ausgegangen war.

Ein Myxosarkom bei einem einjährigen Kinde, welches von dem Bindegewebspolster der Labyrinthwand seinen Ausgang genommen hatte, beschrieb *Kuhn*[8]). Der nußgroße, weiche, graurote Tumor war aus der Pauke bis zum Gehörgang hinausgewachsen, dessen Unterwand er durchbrochen hatte. Er war an seinem Außenteil gelappt und erstreckte sich unter den Ansatz des M. sterocleidomastoideus.

Eine mit einer Ölcyste bestehende Aushöhlung des Schläfebeines faßte *Reinhold*[9]) als Hemmungsbildung auf.

Gleichfalls durch starke Blutung, die jeden Eingriff unterbricht, ausgezeichnet sind die Endotheliome. Doch scheinen sie nicht besonders bösartig zu sein. Wenigstens beobachtete ich einen Fall, der schon vor Jahren in Halle operiert war und nach einem vergeblichen Versuch meinerseits in ausgezeichnetem Allgemeinzustand nach Breslau abzog. Wegen der

---

[1]) Revue de laryngologie 19, 1895.
[2]) Monatsschr. f. Ohrenheilk. **40**, 664.
[3]) Lehrbuch d. chir. Erkrankungen.
[4]) *Zieglers* Beiträge **16**, 1894.
[5]) Ebenda. 1895.
[6]) Deutsche otol. Ges. 97.
[7]) *Haug*, Zieglers Beiträge XVI.
[8]) Deutsche med. Wochenschr. **94**, Nr. 27.
[9]) Beträge z. klin. Chir. **11**.

Digitized by Google

Seltenheit der Geschwulst sei *Leuterts*[1]) Bericht über den histologischen Befund neben dem Bilde des von mir später entfernten Tumorteiles (Abb. 48 und 49) gegeben:

Der Tumor ist zum Teil bindegewebsärmer und zeigt alveoläre Struktur. Die schlauchförmigen, rundlich ovalen Hohlräume sind häufig noch von feinsten Bindegewebsfasern durchzogen und werden eingenommen von länglichen, spitz auslaufenden bis rundlichen oder polyedrischen Zellen mit deutlichem Protoplasma, dessen Fortsätze miteinander zusammenhängen. Der Zellinhalt hängt zum Teil mit dem Endothel der Hohlräume innig zusammen. Die Kerne haben starken Chromatingehalt, sind annähernd gleich groß, von verschiedener Form, rund oder meist lang ausgezogen oder an einem Ende spitz. Bindegewebe kleinzellig infiltriert, z. T. annähernd hyalin. Keine Degenerationsanzeichen an den Zellen. Das Gefäßendothel ist nicht an der Neubildung beteiligt.

Carcinome sind nicht so selten. *Kretschmann*[2]) konnte schon 1886 16 Fälle sammeln. Die Form ist immer die des Plattenepithelearcinoms;

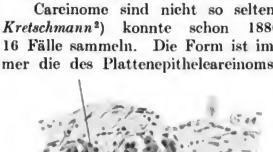

Abb. 48. Endotheliom des Mittelohres im Zusammenhang mit dem Endothel der Lymphspalten.

Abb. 49. Endothelium des Mittelohres bei Vergr. 325 × 4/5.

auch hier ist, besonders im Beginn, die Verwechslung mit Polypen leicht möglich. Das abgebildete (Abb. 50) Carcinom stammt gleichfalls aus *Kretschmanns* Beobachtung.

Mittelohrcarcinom von einem 61jährigen. Linkes Ohr. Die Krebsgeschwulst füllt das Mittelohr fast völlig aus, doch so, daß sie mit der papillenförmig gewucherten Schleimhaut des Promontoriums nur streckenweise verwachsen ist und die Fenster, in denen etwas seröses Exsudat liegt, freiläßt, nirgends in das Labyrinth eindringt. Der Facialkanal ist bis auf einen kleinen Nervenrest unten leer. Im absteigenden Teil zwischen Ganglion geniculi und innerem Gehörgang hat er seine normale Stärke und mit Hämatoxylin-Eosin gefärbt auch Aussehen. Bei van Giesonfärbung ist er rötlicher, er enthält viel nach Weigert nicht färbbare Nervenfasern.

Kretschmann[3]) fand auch bei Mittelohrcarcinomen meist die Plattenepithelform, 16mal bei geschlossenem Trommelfell. Wir müssen hier eine

[1]) Deutsche otol. Ges. 1896, **72**.
[2]) Archiv f. Ohrenheilk. **24**, 231.
[3]) Archiv f. Ohrenheilk. 24.

Digitized by Google

Metaplasie des Zylinderepithels annehmen. Einfacher ist der Vorgang bei Paukeneiterung. *Kümmel* und *Kuhn*[1]) nehmen die Möglichkeit der Krebsentwicklung auch bei gutartigen Epithelialgeschwülsten des Mittel-

Abb. 50. Mittelohrcarcinom.

ohres an, doch ist das bei den zahllosen Cholesteatomfällen der Literatur nie beschrieben worden.

Ein von *Schwabach* beobachtetes Plattenepithelcarcinom der Pauke ging vom Keilbein aus und hatte die Schädelbasis in großer Ausdehnung ergriffen. Das Labyrinth war auch hier frei.

[1]) Deutsche otol. Vers. 95 u. 97.

Digitized by Google

Neumann[1]) sah eine Adenocarcinommetastase im Ohr.

Nager[2]) schildert ein Mittelohrcarcinom, das einen, aus knöcherner Schnecke und Vorhof bestehenden Knochenkern umschloß, in dem es zu Bindegewebs- und Knochenneubildung gekommen war.

Ein Psammom des Tegmen tympani, das die Dura vorgewölbt hatte, beobachtete *Politzer*[3]).

Als regressive Ernährungsstörungen der Paukenhöhle erwähnt *Habermann*[4]) Atrophie der Muskelfasern des Tensor tympani und Zunahme des Fettes in seinem Bindegewebe, besonders dann, wenn eine längere Untätigkeit infolge chronischen Tubenverschlusses oder narbiger Retraktion seiner Sehne vorausgegangen war. Ähnliches wurde am M. stapedius gefunden. Auch wachsartige Degeneration wurde an beiden Muskeln beobachtet von *Moos* und *Steinbrügge*[5]).

Chronische Mittelohreiterung und Folgen.

Die Veränderungen, die durch die chronische eitrige Entzündung im Mittelohr hervorgerufen worden sind, wie *Habermann*[6]) betont, ungemein mannigfaltig.

Zunächst kommt es sehr häufig zur Bildung von Verwachsungen, indem epithelberaubte granulierende Flächen sich berühren und verwachsen. Das wird natürlich am leichtesten eintreten an Stellen, die von

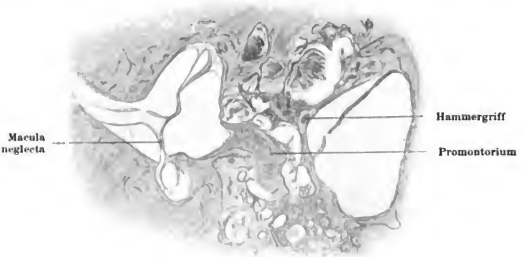

Abb. 51. Ausfüllung der Pauke mit cystischem Bindegewebe.

einander nicht weit entfernt sind, also in den Nischen (s. Abb. 42 und 44) des ovalen und runden Fensters, zwischen den Gehörknochen und den Paukenwänden, zwischen Trommelfell mit Hammergriff und der inneren Pauken-

[1]) Monatsschr. f. Ohrenheilk. **41**, 351.
[2]) Berl. klin. Wochenschr. 1894, S. 43.
[3]) Monatsschr. f. Ohrenheilk. **40**, 664.
[4]) *Habermann*, a. a. O., S. 267.
[5]) Zeitschr. f. Ohrenheilk. **10**, 87.
[6]) *Habermann*, S. 253.

Digitized by Google

wand (Abb. 42), zwischen Steigbügelschenkel und den Wänden der ovalen Nische. Der ganze Prussaksche Raum, ja die ganze Pauke kann mit Bindegewebe ausgefüllt werden (Abb. 51). In dem Bindegewebe bleiben häufig Hohlräume, die von den Resten des Paukenepithels mit neuem Epithel ausgekleidet werden, entweder mit Zylinderepithel oder kubischem

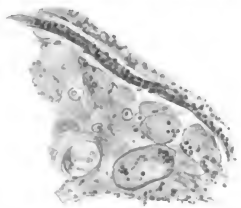

Abb. 52a. Körnchenzellen in einer Knochenzelle bei chronischer Eiterung — Cholesteatom — Sinusthrombose.

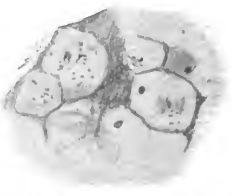

Abb. 52b. Körnchenzellen in der ovalen Nische bei chronischer Mittelohreiterung.

Epithel. Sie sind häufig mit Schleim oder schleimig gequollenem Epithel ausgefüllt. Nach Politzer entstehen auch durch Abschnürung varicös erweiterter Lymphgefäße Cysten in den tieferen Schichten der Schleimhaut. Bisweilen findet man in den Bindegewebsräumen Fett, auch Körnchen (Abb. 52a und b) oder Riesenzellen.

Abb. 53. Mit Plattenepithel überzogenes Fibrom (obturierender Polyp).

Wenn die Granulationen oder die Schleimhaut an umschriebenen Stellen stärker wuchern, so entstehen die sogenannten Polypen. Sie wurzeln am häufigsten an den Wänden der Paukenhöhle oder dem Trommelfell, seltener im Gehörgang. Ihre Größe ist sehr verschieden; sie können als winzige Knöpfchen der Paukenschleimhaut aufsitzen und anderer-

Digitized by Google

seits so groß werden, daß sie den ganzen Gehörgang ausfüllen, ja aus ihm herauswachsen (Abb. 53). Ihre Oberfläche kann glatt oder gelappt-himbeerartig sein. *Habermann* unterscheidet: 1. Granulationsgeschwülste. „Sie bestehen aus einem zarten bindegewebigen Stroma, in dem sich neben zahlreichen, in lebhafter Teilung begriffenen Bildungszellen auch zahlreiche Rundzellen (Leukocyten) und eine große Anzahl von neugebildeten Blutgefäßen finden.

Abb. 54. Adenom — Ohrpolyp.

2. Fibrome. Sie entwickeln sich aus den früheren durch Umwandlung des an Bildungszellen reichen Granulationsgewebes in ein anfangs spindelzellenreiches, später mehr faseriges Bindegewebe, das häufig ödematös gequollen erscheint. Solche Fibrome werden auch als Myxofibrome bezeichnet, da die Zwischensubstanz schleimhaltig sein kann. *Moos* und *Steinbrügge* fanden Angiome, deren Bindegewebswucherung vorwiegend perivasculär ist. Die seltenen Myxome bestehen aus runden, oft sternförmig verzweigten großen Zellen, die in der schleimigen Grundsubstanz eingestreut liegen.

Abb. 55. Adenom des Mittelohres (Ohrpolyp), Vergr. 250 × $^4/_5$.

Abb. 56. Adenom des Mittelohres (Ohrpolyp), Vergr. 535 × $^4/_5$.

Wittmaack[1]) fand unter 55 Ohrpolypen 15 Fibroepitheliome, 10 Granulationspolypen, 16 Angiofibrome, 3 Angiome, 6 Fibrome, 7 Adenome. Übergänge der Struktur[2]) und des Epithels kommen vor[1]). Beistehend die Abbildung eines Adenoms (Abb. 54, 55 und 56). *Habermann* nimmt an, daß das Oberflächenepithel der Polypen je nach dem Mutterboden verschieden sei, ein ein- oder mehrschichtiges Flimmerepithel, geschichtetes Plattenepithel oder auch Epidermis, und daß die verschiedenen Epithelarten von den verschiedenen Epithelarten des Mutterbodens stammen. Ich glaube doch, daß wie an

[1]) Archiv f. Ohrenheilk. 45, 300.
[2]) Archiv f. Ohrenheilk. 34.

Digitized by Google

anderen Körperteilen, z. B. Harn- und Gallenblase, eine Umwandlung des der Luft und anderen Schädlichkeiten ausgesetzten Zylinderepithels in Plattenepithel und Epidermis anzunehmen ist, da diese oft nur an dem äußersten Teil eines Polypen sich vorfindet, während sein geschützter Teil mit dem ursprünglichen Paukenepithel überzogen ist. Auch *Brühl*[1]) fand in einem Paukenpolypen mit zahlreichen Cysten ein oberflächliches Cholesteatom, obgleich der Polyp überall mit Zylinderepithel überzogen war. Die Zapfen des Rete Malpighi können mächtig in die Tiefe wachsen, mit anderen verschmelzen und, wenn in den tieferen Teilen Verhornung eintritt, zur Bildung von Hornperlen — zentralen Cholesteatomen — führen. Da die Entzündung, der die Polypen ihre Entstehung verdanken, gewöhnlich fortdauert, ist kleinzellige Infiltration der Oberfläche nicht selten.

Drüsen, die wiederholt beschrieben wurden, sind wohl als cystenartige Einstülpungen zu betrachten. Nekrose von Teilen oder ganzen Polypen durch Ernährungsstörungen, Kalkablagerung und Knochenbildung ist beobachtet worden.

Manasse[2]) beschrieb Riesenzellen in Ohrpolypen, die meist ringförmig um einen Herd abgestorbener Plattenepithelien gelagert waren, in welchen sie Fortsätze hineinsenden. Er betrachtet sie als Fremdkörperriesenzellen.

Abb. 57. Plasmazellen aus dem Polyp Abb. 43 um eine Kapillare: Heller Hof um den „Radkern".

Die Histologie der Ohrpolypen wurde neuerdings von *Hahn*[3]) und *Sacerdote* studiert. Sie fanden in 20 jedesmal Plasmazellen, sowohl sehr kleine als auch große, vielkernige in den Maschen des Bindegewebsnetzes, das sich unter dem Epithel- oder äußeren Granulationsgewebe befindet; sie waren zahlreicher wie die sonstigen Zellen bald gleichmäßig über den Raum verteilt, bald vorzugsweise in Gruppen in der Mitte des Polypen oder um ein Gefäß herum (Abb. 57), manchmal in dessen Wand oder Innerem.

Bei der Dünnheit der Schleimhaut in Pauke und Warzenfortsatz und ihrer innigen Verbindung mit dem gleichfalls dünnen Periost ist eine Erkrankung des Knochens bei eitriger Entzündung häufig und vor allem die schlecht genährten dünnen Knochenteile, besonders der lange Amboßschenkel, der Zerstörung ausgesetzt. Andererseits kann der Reiz der Entzündung zu Knochenneubildung, Hyperostose und Verdichtung des Knochengewebes führen: Osteosklerose. Besonders bei schweren Allgemeinleiden, wie Scharlach und Tuberkulose (s. Abb. 45), sehen wir umfangreiche Zerstörungen des Knochens häufig mit Bildung von Sequestern.

Die Häufigkeit der Caries an den einzelnen Teilen der Paukenhöhle hat *Grunert*[4]) an dem operativen Material der Hallesehen Klinik festzu-

[1]) Zeitschr. f. Ohrenheilk. **20**.
[2]) Zeitschr. f. Ohrenheilk. **49**, **34**.
[3]) *Virchows* Archiv, Bd. 136.
[4]) Archiv f. Ohrenheilk. **40**, 188. Beitr. z. operat. Freilegung d. Mittelohrräume.

Digitized by Google

stellen versucht. Er fand in 95% Beteiligung der Wandungen und des Inhaltes der Pauke, von diesen in 19% solche der Gehörknochen, besonders der zwei großen, in 12,9% des Tegmen tympani, in 13,9% des Promontoriums.

Donalies[1]) wies nach, daß die Caries der Gehörknöchelchen von der das Periost vertretenden inneren Schleimhautfläche ausgeht. *Kretschmann*[2]) konnte zuerst wirkliche Vernarbung von cariösen Defekten an den Gehörknochen nachweisen. Auch ich habe wie andere an klinischem und pathologischem Material Ausheilung beobachtet und glaube, daß der Wert der Entfernung der Gehörknöchelchen weniger in der Ausschaltung eines sonst unheilbaren Knochenherdes, als in der Vereinfachung der verwickelten Hohlräume liegt. *Politzer*[3]) weist auf die Beteiligung des Markraumes der Gehörknöchelchen, seine Erweiterung und Ausfüllung mit gefäßreichem Granulationsgewebe bei chronischer Mittelohreiterung im Kindesalter hin. Ich fand Tuberkulose und Carcinom (Abb. 50) in ihnen.

Osteosklerose fand *Grunert*[4]) unter 113 Fällen chronischer Schläfenbeincaries nur in 10%, unter 96 Cholesteatomen nur 13mal.

Eine häufige Folge chronischer Ohreiterung ist die Bildung von Cholesteatomen. Der Name Cholesteatom wird von einigen nur für die wahren Neubildungen in Anspruch genommen, die mit den Dermoiden oder Atheromen verwandt, wohl zweifellos in ganz vereinzelten Fällen einwandfrei beobachtet worden sind (s. unten). Sie kommen wegen ihrer Seltenheit praktisch kaum in Betracht. Die im Gefolge der Ohreiterungen sich entwickelnden Cholesteatome wurden von *Tröltsch* und *Wendt* durch eine Metaplasis des Zylinderepithels der Pauke in geschichtetes Plattenepithel infolge des Druckes von Eiter usw. erklärt. In ungezählten Fällen bei Operationen, besonders seit der Einführung der Freilegung der Mittelohrräume, und häufig an pathologischen Präparaten ist *Habermanns* Annahme bestätigt worden, daß es sich „im wesentlichen nur um ein Hineinwachsen der Epidermis des äußeren Gehörganges und des Trommelfelles in die Räume des Mittelohres" handelt (Abb. 23 und 58). Wenn das zarte Zylinderepithel der Trommelfellinnenfläche und der Paukenschleimhaut durch chronische Eiterung zerstört worden ist, so wächst das widerstandsfähigere Plattenepithel der Nachbarschaft über das Geschwür hinweg. Von hier überkleidet es neugebildete oder schon vorhandene Bindegewebsbänder, die Gehörknochen oder sonstige benachbarte Teile der Pauke, der Kuppel, des Antrum mastoideum. Solange ein breiter Zugang vorhanden ist, kann sich das durch den Entzündungsreiz besonders massenhaft abgeschuppte, verhornte Epithel durch den Gehörgang entleeren. Ist die Masse zu groß oder konzentrisch angeordnet, so daß der Druck an der Öffnung vorbeiführt, oder ist diese zu eng, so muß es zu Ansammlung der Epidermisschuppen kommen, die immer größer wird und die benachbarten Teile, auch den Knochen, zum Schwinden bringt. Von der Hauptmasse können sich in vorgebildeten oder durch entzündliche Verwachsungen entstandenen

[1]) Archiv f. Ohrenheilk. **42**, 226.

[2]) Klin. u. pathol. Beitr. z. Karies von Hammer und Amboß. 50jähr. Festschrift d. Magdeburg. Ärztever. 1898.

[3]) Internat. Kongreß. Moskau 1897.

[4]) Archiv f. Ohrenheilk. **40**, 188.

Digitized by Google

Hohlräumen (Abb. 58) neue Auswüchse bilden, die als perlenähnliche rundliche Geschwülste der Hauptgeschwulst aufsitzen. Auch durch zentrale Verhornung der in die Tiefe des unterliegenden Gewebes gewachsenen Retezapfen können Epithelperlen und größere Abzweigungen entstehen. Nach *Habermanns* Beobachtungen können die Zellen des Rete Malpighi manchmal nicht mehr nachweisbar sein, da sie durch den Druck der wachsenden Geschwulst zugrunde gegangen sind (Abb. 58) und der Zusammenhang der Cholesteatommassen mit der Epidermis des Trommelfelles oder des Gehörgangs nicht mehr ohne weiteres nachweisbar ist.

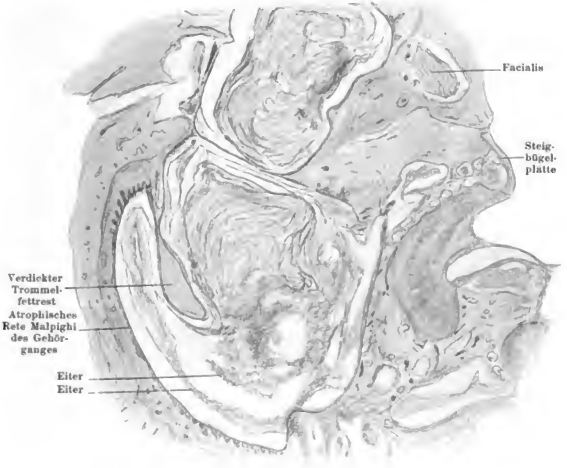

Abb. 58. Cholesteatom der Pauke durch Bindegewebe getrennt. Hyperämie der Paukenschleimhaut.

Da das Wachstum langsam vor sich geht, können sich unmerklich gewaltige Mengen von verhorntem Epithel ansammeln, bis eine dazutretende Entzündung das Krankheitsbild mit einem Schlage verändert. Ich fand ein pflaumengroßes Cholesteatom, das den Facialiskanal völlig zum Schwinden gebracht und den Nerven umwachsen hatte. Bricht die Geschwulst nach außen durch den Warzenfortsatz oder durch die hintere Gehörgangswand durch, so kann es zu einer Art Selbstheilung kommen, da bei freiem Weg der zerstörende Druck aufhört. Günstig sind auch die Fälle, in denen das Labyrinth durch infolge des Reizes neugebildete Knochen abgeschlossen ist. Da aber bei dem Zusammenhang des Cholesteatom

Digitized by Google

mit äußerem Gehörgang und Tube immer eine Infektion hinzukommen kann, so ist auch immer mit der Möglichkeit einer Entzündung des Labyrinthes oder des Schädelinneren zu rechnen. Cholesteatome, die keinen freien Ausgang nach außen haben, sind deshalb stets eine Gefahr für den Träger. Siehe unten unter Labyrintherkrankungen bei Cholesteatom.

Primäre „echte" Cholesteatome sind sehr selten. *Schwartze*[1]) teilt einen Fall von Cholesteatoma verum ossis temporum mit: Ein fast kreisrunder Tumor, 4,5 cm breit, 1,5 cm dick, durchbohrte die Schuppe nach außen und innen, reichte bis an die Pars petrosa. Innen schlägt sich der Knochen auf den Tumor um. Er bestand aus Lamellen verhornten Plattenepithels und hatte einen kernarmen, stellenweise leicht zellig infiltrierten Bindegewebsmantel, dessen Innenseite von Plattenepithel ausgekleidet war. Keine Haare und Talgdrüsen. *Körner*[2]) teilt einen Fall von Cholesteatoma verum mit, das bis zum Torcular Herophili reichte und sich zwischen Schädelknochen und Dura des Kleinhirns und Hinterhauptlappens erstreckte, die deckenden Schädelknochen und pneumatischen Zellen des Warzenfortsatzes durchsetzt hatte und schließlich durch eine akute Mittelohrentzündung infiziert worden war.

Grunert[3]) beobachtete Verkalkung der Cholesteatommatrix.

Steinbildung bei Paukenhöhleneiterung seit Kindheit wurden von *Schimannski*[4]) bei einem 12jährigen Mädchen, von *Kretschmann* bei einem 11jährigen gefunden. Ersterer fand ihn vorwiegend aus phosphor-, der Andere über einem Sequester aus kohlensaurem Kalk gebildet.

Engelhardt[5]) bespricht in einer ausführlichen Arbeit die Entstehung der Senkungsabscesse bei Ohreiterungen. Sie können die Folge sein von Durchbrüchen einer Warzenfortsatzeiterung in die Fossa digastrica. 2. Einer Eiterung in der mittleren und hinteren Schädelgrube, die durch eine der präformierten Öffnungen zum Halse gelangt. 3. Einer ebenso fortschreitenden Eiterung von einer Bulbusthrombose aus. 4. Einer Lymphgefäßeiterung (s. oben).

Retropharyngealabscesse entstehen vom Ohre aus 1. von einem osteomyelitischen oder tuberkulösen Herde im Felsenbein; 2. längs des Tensor tympani oder des peritubären Gewebes; 3. durch den Boden des Antrums oder die vordere Gehörgangswand; 4. von der Pauke durch das Kiefergelenk und von da aus in den retropharyngealen Spaltraum; 5. von subduraler oder extraduraler Eiterung der hinteren Schädelgrube; 6. durch Verbreitung einer Sinusthrombose durch den Sinus petrosus superior und inferior auf den Plexus basilaris; sekundäre Vereiterung desselben mit Bildung eines retropharyngealen Abscesses (*Schultze*); 7. von peribulbären Abscessen, die sich horizontal unter der Schädelbasis ausbreiten. 8. Lymphogene Entstehung durch sekundäre Vereiterung retropharyngeal gelegener Drüsen nach akuter Mittelohreiterung (*Most*). *E. Urbantschitsch*[6]) scheidet die Senkungsabscesse in oberflächliche, zwischen Platysma

[1]) Archiv f. Ohrenheilk. **41**, 204.
[2]) Zeitschr. f. Ohrenheilk. **37**, 352.
[3]) Archiv f. Ohrenheilk. **40**, 188.
[4]) Deutsch. otol. Ges. **16**, 57.
[5]) Zeitschr. f. Ohrenheilk. **54**, 92.
[6]) Wiener med. Presse **45**, 12.

Digitized by Google

und oberer Halsfascie von der Außenfläche des Warzenfortsatzes ausgehende, tiefe, zwischen oberflächlicher und tiefer Halsfascie von der Spitze oder Innenfläche des Warzenfortsatzes aus und Retropharyngealabscesse. *Bezold* beschreibt eine Eitersenkung bis zur Crista scapulae. Auch ich beobachtete eine solche, die durch Baunscheidtismus so groß gezüchtet war.

Von den 14 otogenen Senkungsabscessen, die *Leidler*[1]) aus *Politzers* Klinik beschreibt, waren 4—5 durch Fortpflanzung der Entzündung auf die Fossa digastrica entstanden, 3 längs der Tube, 3 durch den äußeren Gehörgang, 2 längs dem Emissarium mastoideum, einer durch eine Perforation der thrombosierten Vena jug. int.

Der Warzenfortsatz und die Luftzellen.

Der knorpelige resp. knöcherne Aditus ad antrum endet beim 5monatlichen Foetus blind und ohne weitere Fortsetzung kurz hinter der Spitze des horizontalen Amboßschenkels; im 7. Monat setzt sich eine spongiöse Schicht um die kompakte knöcherne Labyrinthkapsel so an, daß sich an den Aditus das Antrum unmittelbar nach hinten anschließt[2]). Bei Neugeborenen stehen die Knochenwände von Pauke, Aditus und Antrum wie auch Trommelfell in ihrer Größe nur wenig hinter denen der Erwachsenen zurück. Die pneumatischen Zellen bilden sich erst im extrauterinen Leben, aber in durchaus verschiedener Weise (Abb. 59a und 59b).

Frey[3]) betont bei der Untersuchung eines in Hallstadt exhumierten Knochens mit erhaltenen Nähten, daß die vordere Wand und sein oberer Teil des Warzenfortsatzes von der Schuppe gebildet wird.

Abb. 59a. Wachstum des Warzenfortsatzes vom Neugeborenen.

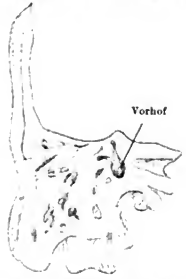

Abb. 59b. Wachstum des Warzenfortsatzes vom Erwachsenen.

Die Luftzellen scheinen um die Zeit des größten Körperwachstums, nach der Pubertät, einen neuen Anstoß zur Ausdehnung zu bekommen, die sich bei alten, ausgeheilten Höhlen nach Freilegung der Mittelohrräume unangenehm insofern bemerkbar machen kann, als die neugebildeten Zellen keinerlei Neigung zur Epidermisierung zeigen und mit ihrer dauernden Schleimabsonderung die große Operationshöhle immer wieder zur Absonderung bringen.

[1]) Archiv f. Ohrenheilk. 75, 14.
[2]) *Siebenmann*, S. 222, 223.
[3]) Archiv f. Ohrenheilk. 68, 44.

Digitized by Google

Zum Verständnis der Ausbreitung der lufthaltigen Räume eignen sich am besten Ausgüsse, die man mit *Woods*chem Metall in das Knochen- oder noch besser in ein in Terpentin vorbehandeltes Weichteilpräparat des Schläfenbeines einfließen läßt[1]). Abb. 34 auf Seite 41 eines solchen Terpentinweichteilpräparates zeigt ungefähr eine mittlere Ausdehnung der pneumatischen Räume. Sie können aber nach hinten sich bis in das Hinterhaupt, nach oben bis in die Schuppe, nach vorn bis in die Wurzel des Jochbogens entwickeln. Nach innen kann das Labyrinth von ihnen umhüllt werden (Abb. 35—39, siehe auch Abb. 8, 10, 11, 142, 143). Alle diese Zellen können an Eiterungen in den Mittelohrräumen teilnehmen und zu Durchbrüchen an entfernteren Stellen führen, so auf dem Jochbogen. Die Zellen um das Labyrinth können durch Knochenzerstörung verschmelzen und den Labyrinthknochen zum Absterben bringen, indem sie seine ernährenden Blutgefäße unterbrechen. In einem Falle fand ich beides zugleich.

Das Schläfenbein stammt von einer infolge Pyämie gestorbenen Person. Eine Krankengeschichte steht mir nicht zur Verfügung. Am Präparat war ein mächtiges Cholesteatom zu sehen, welches die Mittelohrräume in eine große Höhle verwandelt und den Sinus zusammengedrückt hatte. Es war zu Thrombose und an einer Stelle zum Durchbruch der Sinuswandung gekommen, indem die unter der Cholesteatommatrix befindliche Schicht nicht wie sonst in Bindegewebe verwandelt wurde, sondern Granulationsgewebe geblieben war, durch dessen Vermittlung eine Infektion des zum Teil organisierten Sinusthrombus stattfinden konnte.

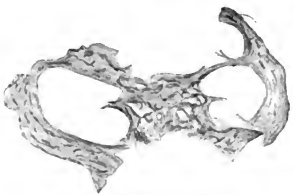

Abb. 60. Labyrinthsequester.

Da keine Serienschnitte angelegt wurden, so ist es nicht ganz leicht, sich über die Lage der Schnitte und die Bedeutung der Knochenreste klar zu werden. Außerdem war der feste Knochen, wo er rings von weicheren Rundzellen und Granulationsgewebe umgeben war, beim Behandeln aus manchen Schnitten herausgefallen. Die *Havers*schen Kanäle und die erhaltene Umgrenzung der Labyrinthräume geben jedoch über die ursprüngliche Form des allseitig angefressenen Knochens genügende Auskunft, so daß die Schnitte genug Bemerkenswertes bieten. Auf dem ersten Schnitt erscheint der Beginn der Schnecke als umgekehrt L-förmiges Knochenstück, rings von Rundzellenanhäufung umgeben, in denen als erstes Zeichen der Organisation zahlreiche junge Gefäße zu sehen sind. Der Winkel des Knochenstückes entspricht dem Hohlraum der Basalwindung, welcher allmählich nach hinten zu rings von Knochen umgeben erscheint. In diesem unregelmäßigen Ring zeigt sich später der Modiolus mit der Lamina cribrosa und Lamina spiralis ossea, während die Spitzenwindungen überall fehlen (Abb. 60). Weiter wird der im Frontalschnitt noch immer rings von jungem Granulationsgewebe umgebene Knochen größer, indem er aus der oberen und inneren Wand des Vestibulum besteht. Unten bildet die Ampulle und weiter die Lichtung des hinteren (unteren) Bogenganges die Begrenzung des Knochenstückes (Abb. 61), oben ist die größere Masse durch den kariös erweiterten, mit Granulationsgewebe und Eiter erfüllten Hiatus subaruatus durchbrochen, später erscheint in ihm der vordere (obere) Bogengang, oben noch von einer ganz dünnen Knochenschicht bedeckt, die auf der Duraseite von zahlreichen *Howship*schen Lakunen mit Riesenzellen ange-

[1]) Am sorgfältigsten wurde diese Methode ausgearbeitet von *Siebenmann* und *Bezold*.

Digitized by Google

nagt ist. Die Dura ist, soweit wie am Schnitt erhalten, unverschrt. Die Abb. 61 hat viel Ähnlichkeit mit einem Schnitt (Abb. 81), wo auch die Spongiosa fast um die ganze Labyrinthkapsel herum kleinzellig infiltriert ist. Von der lateralen Vorhofswand sind nur noch zu finden: ein ganz unregelmäßiges Stückchen Promontoriumwand, der Facialiskanal und wunderbarerweise ein oberer Rest der Stapesplatte mit dabei befindlichem oberen Fensterrand, mit erhaltenem Gelenkknorpel und Ringband. Auch von der Haut des runden Fensters ist der laterale Teil am Reste des Promontorium erhalten. Der Facialis ist in seinem, ringsum durch Granulationsgewebe vom übrigen Knochen abgetrennten Kanal völlig gesund erhalten. Die mediale Wand des Kanales besteht nur aus Bindegewebe ohne Knochen, während die laterale knöcherne wohl erhalten, aber mit einem ziemlich dicken Rete Malpighii, der Cholesteatommatrix, bewachsen ist. Bogengänge und Vorhof sind mit jungem Granulationsgewebe erfüllt,

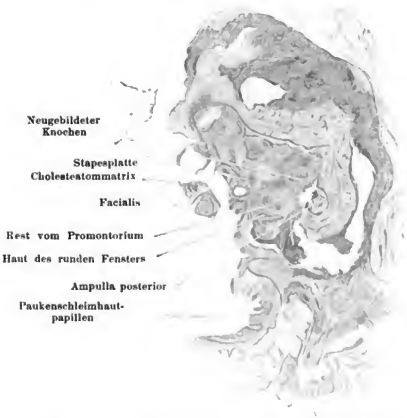

Abb. 61. Granulationen in den pneumatischen Zellen und der Spongiosa.

in dem nur spärliche Reste der häutigen Gebilde und bisweilen die Form der Zellenzüge den ursprünglichen Sitz der Weichteile verraten. In der Nähe eines lateralen Restes der runden Fensterhaut ist das Granulationsgewebe in neugebildetes Bindegewebe umgewandelt. Auf dem Boden der Pauke ist in den Buchten der papillenähnlich gewucherten Schleimhaut das Zylinderepithel, zum Teil sogar mit Flimmerepithel wohlerhalten. Über dasselbe hinweg legt sich in einigen Schnitten Epidermis mit Cholesteatomschuppen und deckt dadurch drüsenähnliche Hohlräume. Die Schneckenkapsel, deren Knochen noch gut ernährt sind, ist von innen und besonders außen angenagt, sonst leer, in den Hohlräumen nirgends mehr eine Spur von häutigen Teilen, Nervenfasern oder Ganglienzellen, nur an den Rändern einige gut gefärbte Rundzellen, sonst Massen von körnigem schlecht färbbaren Detritus. Dem Verluste der Ganglienzellen entsprechend ist der Stamm des Acusticus völlig degeneriert, teils durch Granulationsgewebe, teils durch welliges Bindegewebe ersetzt, welches nach oben zu noch zum Teil in der Anordnung der früheren Nervenfasern erhalten ist.

Digitized by Google

Diese Degeneration ist ein Beweis für den von *Matte* für das Tier nachgewiesenen zentralen Fortschritt der Degeneration des Acusticus und für die Unmöglichkeit, nach Verlust der Schneckenweichteile mit dem Acusticusstamm zu hören.

Besonders auffallend ist der Gegensatz des völlig gesund erhaltenen Facialis. Es ist auch das, wie die Fälle meiner ersten Mitteilungen, wieder ein Beispiel, wie unempfindlich die „Portio dura" der Alten ist. Obwohl sein Kanal völlig durch Granulationen abgetrennt ist, ist der Nerv nicht einmal kleinzellig infiltriert. Diese, wohl in fester Bündelung und Mangel an Lymphspalten bestehende Widerstandsfähigkeit schützt den Gesichtsnerven nicht nur vor Lähmung, sondern verhütet auch das Fortschreiten einer Eiterung nach der Schädelhöhle in ihm.

Die durch Trennung der Labyrinthkapsel entstandene Knochenhöhle zeigt überall lebhafte Knochenneubildung. Osteoblasten liegen wie Pflastersteine oder Zahnreihen überall den neugebildeten, mit Hämatoxylin noch nicht färbbaren Knochenlagen auf, ebenso finden sich an einzelnen Stellen im Granulationsgewebe völlig neugebildete Knochenspangen.

Dieses Knochenwachstum gibt die Erklärung, daß nach Ausheilung solcher Fälle — siehe unten unter Labyrinthnekrose — die ursprüngliche Form der Knochenhöhle nicht mehr zu erkennen ist.

Häufiger sind Durchbrüche der oft mächtigen Zellen in der Spitze des Warzenfortsatzes unter dem Antrum, die sich noch medial von der Fossa digastrica erstrecken können und bei den Knochenlücken daselbst dem Eiter Auslaß in die Gewebespalten der Halsmuskulatur gewähren können. Über die so entstehenden Senkungsabscesse s. vorigen Abschnitt. Auch der Sulcus transversus wird von Luftzellen begleitet und ist durch deren Vermittelung der Infektion vom Warzenfortsatz ausgesetzt. Die Zellen haben im allgemeinen eine keulenförmige Gestalt und sind speichenförmig auf das Antrum hin gerichtet.

37% der Schläfenbeine sind als völlig pneumatisch zu betrachten, 20% als diploetisch, 43% als gemischt.

Die Schleimhaut der Warzenzellen bildet einen dünnen transparenten Überzug. Das Epithel ist ein einschichtiges flaches Plattenepithel.

Die Arterien der Spitze des Warzenfortsatzes stammen meist aus den Gefäßen des Canalis Fallopii, die Venen ziehen durch zahlreiche Öffnungen des Sulcus in den Sinus transversus[1]).

Krankheiten des Warzenfortsatzes.

Hyperämie, Hämorrhagien und Embolien (Abb., 2, Seite 12) kommen in der Schleimhaut der Warzenfortsatzzellen aus gleichen Gründen wie in denen der Pauke vor (Abb. 62).

Eine primäre Erkrankung des Warzenfortsatzes ohne solche der Pauke oder wenigstens des Aditus ist wohl einwandfrei noch nicht beschrieben worden, doch tritt bei den oben gekennzeichneten retroepitympanalen Mittelohrentzündungen die Erkrankung in Kuppel, Aditus und Antrum gleichzeitig ein. Gewöhnlich geht die Paukenentzündung längere Zeit voraus. Sie kann auch schon abgeheilt sein, wenn die Erscheinungen am Warzenfortsatz deutlich werden, und so primäre Erkrankungen des letzteren vortäuschen. Doch ist eine hämatogene primäre Infektion wohl denkbar. *Taptas*[2]) beobachtete 6 mal Mastoiditis ohne Trommelfellperforation.

[1]) *Zuckerkandl* bei *Siebenmann*, S. 291.

[2]) Internat. Congreß. Bordeaux 1904.

Digitized by Google

Auch Furunkel können, wie bereits oben erwähnt, zu Abscessen auf dem Warzenfortsatze führen, wie *Magnus*[1]) aus *Grubers* Klinik berichtet; aber auch zu wirklicher Periostitis Empyem mit Caries des Warzenfortsatzes nach einer Beobachtung von *Krebs*[2]).

Als sichtbare Folge der Entzündung der Warzenfortsatzzellen tritt die Periostitis der Außenfläche und der Vorderwand der Warze, zugleich der Hinterwand des Gehörgangs als Schwellung auf. Durch Senkung der hinteren Wand des Gehörgangs wird dieser schlitzförmig verengert. Unter die Außenhaut tritt die Entzündung öfters durch die Fissura mastoideosquamosa. Nach dem Durchbruch des Knochens, meist auf dem Planum, aber auch an der Spina supra meatum, der in Form von kleinen Löchern, größeren Defekten oder in Gestalt von Sequesterbildung erfolgen kann, bildet sich ein subperiostaler Absceß, der das Ohr vom Schädel

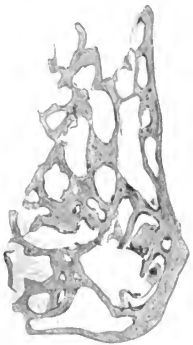

Abb. 62. Blutungen im Warzenfortsatz bei Milzbrand.

Abb. 63. Subperiostaler Absceß auf dem Warzenfortsatz.

abdrängt (Abb. 63) und bis zum Scheitel reichen kann. Nach Entleerung des Eiters tritt gewöhnlich ohne Nekrose Heilung ein.

Oertel[3]) fand bei akuten Mastoiditen stets Verschleierung und Verdunkelung bei der Röntgendurchleuchtung.

Nach Durchbruch der oberen und hinteren Wand des Warzenfortsatzes kommt es zur Abhebung der Dura und Bildung extraduraler Abscesse, die wieder zu Hirnabsceß, Hirnhautentzündung und Sinuserkrankungen führen können (siehe die betreffenden Abschnitte).

Je mehr der Warzenfortsatz pneumatisch ist, also der Inhalt der Lufträume groß, die resorbierende Wandfläche klein ist, um so schwerer wird es zur Aufsaugung des Eiters kommen.

[1]) Archiv f. Ohrenheilk. **67**, 58.
[2]) Therapeut. Monatshefte **21**, 77.
[3]) *Passows* Beiträge **3**, 161.

Digitized by Google

Die nur von zarter Schleimhaut überzogenen dünnen Knochenblättchen der Zellscheidewände erkranken leicht, besonders da durch den keulenförmigen Bau der Zellen der Abfluß des Eiters leicht behindert wird; es kommt leicht zur Einschmelzung und zur Nekrose, wenn die Ernährungsbrücken zerstört sind. Die Sequester sind zentral oder gehören der Corticalis an, betreffen aber in seltenen Fällen den größten Teil des Warzenfortsatzes. *Berens*[1]) beobachtete einen Sequester, der aus einem Teil der Warzenzellen, Bogengänge, Schnecke, innerem Gehörgang und Carotiskanal bestand. Auch ich mußte beiderseits gewaltige Sequester entfernen, die bei einem etwa 7jährigen Kinde sich nach Scharlach entwickelt hatten und außer dem Warzenfortsatz Teile der Bogengänge enthielten.

Nach innen kann die Knocheneiterung auf den äußeren Bogengang und das innere Ohr übergehen, worüber bei dem Abschnitt „Labyrintherkrankungen" Näheres. Auch die Fossa subarcuata ist als Weg der Entzündung nach dem Schädelinneren beschrieben worden (s. unter Schläfenbein).

Sorgfältige histologische Untersuchungen und genaue Beobachtung des Krankheitsverlaufes führen *Scheibe*[2]) in einer ausführlichen Arbeit „Über Ätiologie und Pathogenese des Empyems im Verlaufe der akuten Mittelohreiterung" zu den Schlüssen, daß im gesunden Körper überhaupt kein Knochen zerstört wird, wenn der Eiter nicht unter erhöhtem Druck steht, gleichgültig ob das Sekret geruchlos oder zersetzt ist, während im geschwächten Körper auch ohne erhöhten Druck Nekrose eintreten kann. Ist der Druck erhöht, so soll bei geruchlosem, nur Eiterbakterien enthaltendem Sekret Einschmelzung, bei gleichzeitigem Vorhandensein von Fäulniserregern Nekrose eintreten. Bei durch Allgemeinkrankheiten geschwächtem Körper tritt überhaupt keine Reaktion, sondern Nekrose ein, bei leichten Allgemeinkrankheiten kann Caries und Nekrose zugleich auftreten und zwar auch bei geruchlosem Sekret. Sekretverhaltung entsteht bei der akuten Otitis, wenn ein Mißverhältnis zwischen Zellenhals und Eiternenge besteht, bei chronischer fast nur bei Verlegung des Abflußweges durch Cholesteatom oder Polypen. *Scheibe* fand eine dreifache Art der Knochenresorption: 1. lacunäre durch Osteoblasten an der Wand der Zellen und benachbarten Markräume; 2. durch *Volkmann*sche Kanäle und 3. als neue Art die durch entzündliche Aufquellung der *Sharpey*schen Fasern.

Die durch die cariöse oder operative Knochenzerstörung entstandenen Löcher bleiben entweder als solche bestehen und überziehen sich vom Gehörgang und der Außenhaut mit Epidermis, oder der Hohlraum wird mit Narben und Knochengewebe ausgefüllt. Öfters, besonders bei Kindern, kommt es aber nur zu oberflächlichem Verschluß durch Haut oder auch durch Knochen von der Corticalis her, und die Verbindung mit dem Mittelohr bleibt derart bestehen, daß Rückfälle der periostalen Abscesse eintreten[3]). Man hat das recidivierende Mastoiditis genannt[3])[4]).

[1]) Laryngoskopie. Jena 1910.
[2]) Zeitschr. f. Ohrenheilk. **43**. 47.
[3]) *Wolf*, Berl. otol. Ges. 1907, 322.
[4]) *Calamida*, Arch. internat. de Laryngol. **23**. 409.

Digitized by Google

Nach der Aufmeißelung können sich im Warzenfortsatz dauernde Hohlräume bilden, die durch Schneuzen eine Pneumatocele hinter dem Ohr herbeiführen (*Heine*, *Passow*)[1]).

Iwanoff[2]) sah die Bildung einer Cyste in der Epidermis der Aufmeißelungshöhle 1 Jahr nach der Operation wiederholt auftreten. Der Inhalt war zähe, colloidähnlich bräunlich, zeigte zahlreiche rote Blutkörperchen, Cholestearinkristalle und formlose Eiweißklümpchen.

Durch langandauernde Entzündung der Warzenzellen kann es zu einer Vermehrung des Knochengewebes kommen, die den ganzen Fortsatz in elfenbeinharten Knochen umwandelt — Osteosklerose — in seltenen Fällen auch mit äußerer Hyperostose.

Der Musc. sternocleidomastoideus zeigte bei Warzenfortsatzeiterung in einem von mir beobachtetem Falle Anschwellungen, die sich als wachs-

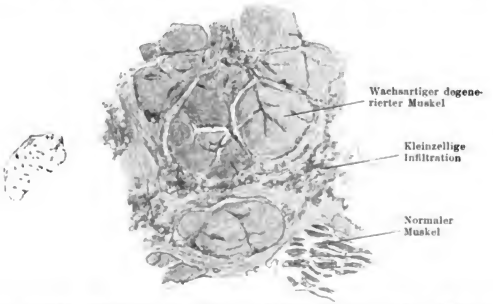

Abb. 64a und 64b. Wachsartige Degeneration des Sternocleidomastoideus bei Mastoiditis links bei stärkerer Vergrößerung.

artige Degeneration bei der mikroskopischen Untersuchung herausstellten (Abb. 64a und 64b).

Tuberkulose des Warzenfortsatzes erscheint meist als eine Folge der Paukentuberkulose und betrifft meist die Schleimhautoberfläche, während in der Tiefe nur einzelne Herde liegen, die *Habermann*[3]) als wahrscheinlich durch die Lymphbahnen in die Tiefe gewandert annimmt. Bei Freibleiben der Pauke sei Infektion auf dem Blutwege wahrscheinlicher. *Henrici*[4]) nimmt etwa $^1/_5$ aller kindlichen Warzenfortsatzerkrankungen als tuberkulös, primär ossal, hämatogen an. Befund: Pauke oft frei, blasse Granulationen, tuberkulöse Drüsen auf dem Proc. mast., gleichzeitige Tuberkulose anderer Schädelknochen, Verkäsung. Beteiligung der Compacta des Os temp., miliare Knötchen auf Dura und Sinus.

[1]) Berl. otol. Ges. 1904, 33.
[2]) Kongreß d. franz. Ges. f. Laryngologie 1905.
[3]) Pathol. 277.
[4]) Zeitschr. f. Ohrenheilk. 42, 351.

Digitized by Google

Als Erscheinung der Syphilis des Warzenfortsatzes wurden Gummen beobachtet. Osteome, Carcinome und Sarkome können gleichfalls vom Warzenfortsatz ausgehen.

Ash[1]) beschrieb ein Myxosarkom, ein Melanosarkom, ein Myelosarkom beider Warzenfortsätze mit multiplen anderweitigen Herden. Bei dem Myelosarkom *Kirchners*[2]) gruppierten sich die Spindelzellen konzentrisch um die großen Knochenmarkzellen, ähnlich wie Cholesteatomlamellen.

Eschweiler[3]) beschrieb ein klein-eigroßes Fibromyxom des Warzenfortsatzes.

Verletzungen des Warzenfortsatzes können direkt oder indirekt mit Brüchen der Schädelbasis entstehen. *Delleyre*[4]) beobachtete profuse Blutung aus der Vena mastoidea bei Fraktur des Warzenfortsatzes infolge Sturz bei einem Vierjährigen.

Fraktur des Warzenfortsatzes und Bruch des unteren Gehörganges durch das Kieferköpfchen erlitt einer meiner Kranken durch Fallen mit dem Rade gegen einen Baum. Der Warzenfortsatz war voll Blut, ein Splitter ragte in den Gehörgang (s. Abb. 6). *Herzfeld*[5]) sah einfachen und komplizierten Bruch der Gehörgangsvorderwand, *Levy* Bruch der Oberwand bei Basisbruch, *Oertel*[6]) Bruch des Warzenfortsatzes durch Quetschung.

Ostmann[7]) sah eine abgebrochene Messerspitze, die 12 Jahre lang ohne Erscheinungen im Warzenfortsatz gesessen und erst seit einem Jahre Ohreiterung verursacht hatte.

Labyrinth.

Anatomie und Entwicklung[8]) [9]).

Das häutige Labyrinth ist vorzugsweise ein Produkt des äußeren Keimblattes. Seine erste Anlage entsteht an der Rückenfläche des Embryo in der Gegend des Nachhirns, etwas hinter der größten Ausweitung der Rautengrube, oberhalb der ersten Schlundspalte und des Ansatzes des zweiten Schlundbogens als kreisförmige Verdickung und Einsenkung mit hohem Epithel. Zu dem Grunde dieses „Hörbläschens" wächst vom nahe gelegenen Gehirn der Hörnerv, um dort mit einer ganglionartigen Anschwellung zu endigen. Ende des 1. Monats ist das Hörbläschen birnenförmig mit dünnem Ende, Recessus labyrinthi — dem späteren Ductus und Saccus endolymphaticus — nach hinten gerichtet. Die zukünftige Labyrinthkapsel erscheint als vorknorpelige Blastemzone, rings um das Epithel, am Ductus endolymphyticus, an den Fenstern.

[1]) Das Sarkom des Ohres. Inaug.-Diss. Straßburg 1896.
[2]) Archiv f. Ohrenheilk. **43**, 203.
[3]) Archiv f. Ohrenheilk. **48**, 18.
[4]) Echo med. du Nord **9**, 41.
[5]) Berl. otol. Ges. 1906, 24.
[6]) Berl. otol. Ges. 1907, 34.
[7]) Deutsche med. Wochenschr. **46**, 1896.
[8]) *Hertwig*, Entwicklungsgeschichte. III. Aufl., 409.
[9]) *Siebenmann*, S. 223.

Digitized by Google

In der 5. und 6. Woche wachsen die Bogengänge als flache, später in der Mitte verklebende Taschen aus, das Vorderteil krümmt sich hakenförmig nach oben: die spätere Schnecke; zugleich wachsen Nervenfasern an die durch höheres dichtes, bewimpertes Epithel kenntlichen Nervenflecke.

Anfang des 3. Monats wandelt sich der Vorknorpel in embryonalen Hyalinknorpel. Wandfalten trennen Sacculus und Utriculus und schnüren den Ductus reuniens zwischen Vorhofsblindsack der Schnecke und hinterer Ampulle ab. Die Schnecke hat $1\frac{1}{2}$ Windungen.

Mitte bis Ende des 3. Monats plattet sich das Epithel außerhalb der Vorhofnervenstellen ab. Diese und die Otolithenmembranen sind ausgebildet, jedoch die losgelösten Epithelien noch nicht zu Otolithen verkalkt. Die Schnecke beschreibt 2 Windungen, deren Knorpelkapsel mit embryonalem Bindegewebe, dem späteren Periost, bekleidet ist. Ihr Epithel ist noch an keiner Stelle niedriger geworden, auffallend hoch das nach der Basis und dem Modiolus gerichtete. Anfang des 4. Monats bildet sich knorpelig die Lamina spiralis, während Spindel und anliegende Teile des Spiralblattes sowie Lamina cribrosa, nur bindegewebig vorgebildet, später ohne knorpeligen Zwischenzustand verknöchern.

Die Cortische Membran entwickelt sich nach *Held*[1]) vom axialen und gerundeten Winkel des Ductus cochlearis aus einem Wald von feinen Außengeißeln und einer darüber liegenden Deckhaut als dem ersten Produkt der Epithelzellen und löst sich allmählich völlig von ihrem Mutterboden ab. *Held* unterscheidet an der fertigen Membran eine innere, mittlere und äußere Zone oder Randsaum und eine untere Grenzschicht, die Fibrillenschicht und das oberflächliche Decknetz. Vom Randsaume hängen, besonders in den oberen Windungen, grobe Fasern, oft gelappt, frei oder umgeklappt, in die Endolymphe. Er ist aus sehr feinen Fibrillen zusammengesetzt. Die Mittelzone bis zum Labium vestibulare entspricht der eigentlichen Bildungszone der Fibrillenschicht. Die Innenzone liegt auf dem Epithel des Limbus spiralis und bedeutet eine Befestigungszone der ganzen Membran, welche aus der embryonalen Anheftungsfläche hervorgegangen ist. Die untere Grenzschicht ist eine homogene Substanz, welche die Membran an ihrer Unterseite überzieht. Sie ist etwa in der Mitte durch den spiralen Hensenschen Streifen etwas verdickt zu einer schwachen Leiste. In dem Bereich des Limbus spiralis wird die untere Grenzschicht zackig, so daß sie in die Epithelien eingreift. Die Fibrillenschicht besteht aus feinen Fibrillen und einer weniger färbbaren Kittsubstanz, die am freien Rand mächtiger ist und dadurch die Fibrillen klarer voneinander getrennt erscheinen läßt. Die Fibrillen sind von unten nach oben gerichtet, bisweilen nicht ganz genau radiär. Das oberflächliche Decknetz der Cortischen Membran zeigt sehr ungleich verteilte Maschen, nach der Kante zu enge Lücken mit dicken Zwischenbalken, nach dem Modiolus zu mehr flache, enger gestellte Balken, in der Mitte spärlichere. Das Decknetz erhält bei der allmählichen Loslösung die Cortische Membran in ihrer Gestalt. Die Kenntnis der Entwicklung der Cortischen Membran ist zur Beurteilung ihrer Veränderung bei angeborener oder erworbener Taubstummheit besonders wichtig.

[1]) Untersuchungen über den feineren Bau des Ohrlabyrinthes der Wirbeltiere. *Hans Held*. B. G. Teubner. Leipzig 1909.

Digitized by Google

Das lockere Bindegewebe zwischen Ductus cochlearis und Schneckenkapsel beginnt im 4. Monat zu schwinden. Die Gefäße haben die Anordnung und den Eintritt wie im fertigen Zustand.

Die Verknöcherung der Kapsel geschieht durch Einwachsen von Gefäßen von der inneren und äußeren Oberfläche und Ablagerung von Kalksalzen am Ende des 4. Monats und ist vollendet Ende des 6. Monats. Zur Erklärung der im ganzen Körper nicht vorkommenden „knorpelhaltigen Interglobularräume" (*Manasse*) können wir *Schin-izi-hibas*[1]) Auffassung herbeiziehen: daß nicht die Knorpelzellen zugrunde gehen und die verkalkte Knorpelgrundsubstanz zerfällt, sondern die mit osteogenem Gewebe gefüllten Markräume an der Ossifikationsgrenze in den großblasigen Knorpel eindringen, wobei die meisten Knorpelhöhlen durch Zerfall der verkalkten Grundsubstanz geöffnet und die Knorpelzellen frei werden. Die verkalkte Knorpelgrundsubstanz bildet Spangen und Leisten, die einen knöchernen, von halbkugeligen Vorwölbungen begrenzten Saum besitzen. Die Vorwölbungen sind als Produkt des osteogenen Gewebes bzw. der Osteoblasten anzusehen. In der die Knorpelzellenhöhlen begrenzenden Grundsubstanz werden osteoide Massen abgelagert, durch die die Höhlen allmählich verengt, die Knorpelzellen zu Knochenzellen verkleinert werden; metaplastische Osteogenese. Reste des Knorpels können als Interglobularräume zurückbleiben. Diese verengern sich von der Geburt an bis zum Alter von $1\frac{1}{2}$—$2\frac{1}{2}$ Jahren, um dann zum Teil zu schwinden oder aber zum Teil sich wieder zu verbreitern. Hierbei können die Globuli ossei durch Druck zum Schwinden gebracht werden. Nie aber wird von dem wachsenden Knorpel die enchondrale Grenzlinie überschritten. — Vom 7. Foetalmonat an entwickelt sich um die schon kompakte knöcherne Labyrinthkapsel eine spongiöse Schicht, namentlich am hinteren äußeren Ende und an der Spitze[2]).

Das häutige Labyrinth (Abb. 65) pflegte man aus Gründen, die der vergleichenden Anatomie entnommen sind, bisher in eine Pars superior und inferior einzuteilen. Nachdem durch die Untersuchungen der letzten Jahre die Bedeutung der einzelnen Teile so festgestellt ist, daß wohl kaum noch eine andere Deutung zu erwarten ist, unterscheiden wir besser das statische Labyrinth, d. h. das Gleichgewichtsorgan und den akustischen Teil, die Schnecke.

Das statische Labyrinth.

Das statische Labyrinth ist durch strafferes Bindegewebe an den Nervenstellen, sonst durch lange, zarte Stränge an dem Endost der knöchernen Kapsel angeheftet. Das Gleichgewichtsorgan zerfällt naturgemäß in die 3 Bogengänge, den vorderen oder oberen, hinteren und äußeren, den Sacculus und Utriculus. Die häutigen Bogengänge sind in den Knochenkanälen an der Außenseite des Bogens gelagert, die 5 Nervenstellen des Vorhofes eng an die Eintrittsstelle ihrer Nerven angeheftet. Der Utriculus bildet einen etwa senkrechten Schlauch, in den hinten die Bogengänge einmünden und zwar oben die vordere oder obere Am-

[1]) Zeitschr. f. Morphol. **13**, 157. Ref. Zentralbl. f. Ohrenheilk.
[2]) *Siebenmann*, Anatomie, S. 222.

Digitized by Google

pulle, darunter die äußere Ampulle, dann der gemeinsame Schenkel des oberen und hinteren Bogenganges, darunter das glatte Ende des äußeren Bogenganges und hinten ganz unten die Ampulle des hinteren Bogenganges. Vorn außen liegt in einer Ausbuchtung die große Nervenstelle des Utriculus, von außen oben nach innen unten schief gestellt.

Der Sacculus liegt mit dem hinteren Zipfel vor dem Utriculus, steht durch das lang ausgezogene untere Ende, den Canalis reuniens mit dem Schneckengang in Verbindung und schickt nach hinten den Ductus endolymphaticus durch den Aquaeductus vestibuli, zu dem auch eine Verbindungsröhre vom Utriculus gelangt, der Canalis utriculosaccularis. Der Ductus endolymphaticus mündet in den Saccus endolymphaticus zwischen

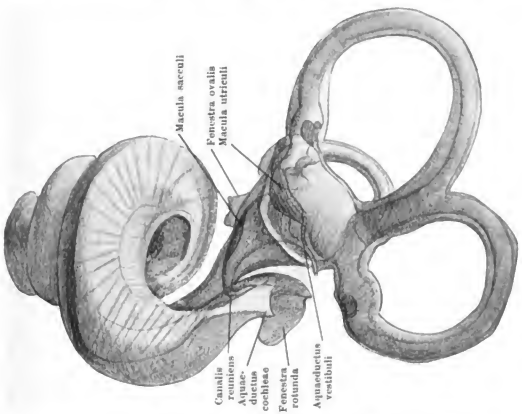

Abb. 65. Knochenmetallausguß mit eingezeichneten häutigen Labyrinth, rechts von innen gesehen.

den 2 Durablättern, einem rudimentären Organ, das bei einzelnen Fischen auf der Hautoberfläche endet[1]).

Zwischen Ampulla posterior und Ductus endolymphaticus fand *Wittmaack*[2]) auch beim Menschen eine Art Nervenstelle, die er als rudimentäre Macula neglecta betrachtet (Abb. 37, 51 und 192).

Diese, bei den niederen Wirbeltieren gut entwickelte Macula kann meines Erachtens[3]) dazu dienen, Strömungen vom Labyrinth durch den Ductus endolymphaticus zu empfinden, die durch Wasser- oder Luftdruckdifferenzen beim Tauchen usw. hervorgebracht werden.

[1]) *Retzius*, Gehörorgan der Wirbeltiere.
[2]) Verh. d. deutschen otol. Ges. 1911, S. 407.
[3]) *Rudolf Panse*, Vgl. Anat. d. Gleichgewichts- und Gehörorganes.

Digitized by Google

Sie wurde bisher als atypische Epithelbildung aufgefaßt.

Die Macula sacculi steht schief von vorn, innen oben nach hinten, unten außen.

Die beiden Nervenendstellen des Sacculus und Utriculus sind mit Gallerte belegt, in der die Hörsteine (Abb. 66) eingebettet sind. Sie gleiten in der Leiche leicht von ihrer Unterlage und sind dann gar nicht oder an einer anderen Stelle zu finden, besonders schwer in entkalkten Präparaten. Ich fand sie bei transparent gemachten Haus- und Tanzmauspräparaten als Spirale oder als Ring um die Steigbügelfußplatte und bis in die Schnecke zerstreut. Die Maculae sacculi und utriculi bestehen aus einem einschichtigen, hohen Zylinderepithel, dessen Kerne in zwei unregelmäßigen Reihen angeordnet sind. Die unteren Kerne gehören zu langen schmalen Zellen mit eingebuchteten Seiten, den Stützzellen, zwischen diesen liegen mit höherem Kern die eigentlichen Sinnes-, die Haar- oder Fadenzellen, die oben aufgetrieben sind und nach unten zwischen die Kerne der Stützzellen einen schmalen Fortsatz schicken. Am aufgebauchten unteren Ende der Haarzellen fasert sich der periphere Fortsatz der bipolaren Ganglienzellen, der beim Eintritt durch die Basalmembran die Markscheide verloren hat, körbchenartig auf. Auf ihrem freien Ende findet sich ein aus feinen, zuweilen büschelförmig auseinander tretenden Fibrillen zusammengesetztes Haar, etwa von der Länge der Epithelhöhe. Alle Haare sind nach derselben Richtung niedergedrückt. Zwischen und über ihnen liegt die schleimigweiche Otolithenmembran. Zwischen den Epithelien finden sich öfters in Schnitten entkalkter Schläfenbeine rundliche Hohlräume, „Tonnen" (*Alexander*), die *Retzius*[2]) nicht abbildete, die vielleicht künstlich durch die Behandlung entstanden sind, aber wohl kaum als krankhaft zu betrachten sind.

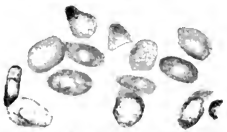

Abb. 66. Unentkalkte Otolithen des Utriculus vom Menschen, durchscheinende Beleuchtung, Vergr. 535 × 4/5.

Die Nervenstellen der Ampullen, die Cristae, gleichen denen der Maculae, nur sind sie nicht mit Otolithen versehen; ihre Epithelien haben längere Wimperhaare, bis 1 mm (*Steinbrügge*), die beim Präparat zu den kegelförmigen, ebenfalls leicht abfallenden oder sich auflösenden Cupulae zusammenkleben.

Die Schnecke.

Der spiralig $2\frac{1}{2}$ mal gewundene Hohlraum der knöchernen Schnecke wird unvollkommen durch die Lamina spiralis ossea geteilt, an die sich die Basalmembran bis zum Ligamentum spirale ansetzt. Die Membrana Reissneri bildet die obere Wand des dreieckigen Ductus cochlearis. Über ihr, bei aufrecht stehender Schnecke gedacht, liegt die Scala vestibuli, die in den Vorhof übergeht, unter der Basalmembran die Scala tympani, die durch die runde Fensterhaut geschlossen wird, nachdem sie kurz vor-

[1]) *Siebenmann*, S. 304.

[2]) *Retzius*, Gehörorgan der Wirbeltiere.

Digitized by Google

her den Ductus perilymphaticus durch den Aquaeductus cochleae nach innen geschickt hat. Scala tympani und vestibuli stehen in der Spitze der Schnecke durch das Helicotrema in Verbindung miteinander. Doch sind sie hier nur noch spaltförmig und von gefäßreichem, kernhaltigem, lockerem Bindegewebe durchzogen[1]).

Der Ductus cochlearis endet oben blind abgerundet, unten ebenso, nur durch den engen Canalis reuniens mit dem Sacculus verbunden. Abgesehen von den beiden Enden hat er dreieckigen Querschnitt.

Die äußere Wand wird durch das Ligamentum spirale gebildet, eine bindegewebige Endostverdickung, deren hervorragendste Stelle dem Ansatz der Basalmembran entspricht, und die unten weit in die Scala vestibuli hineinragt, oben wenig über den Ansatz der Membrana Reissneri. Die Prominentia spiralis teilt die im Ductus cochlearis gelegene Strecke in 2 gleiche Teile. Die untere Hälfte ist der mit kubischem Epithel ausgekleidete Sulcus spiralis externus, die obere Hälfte trägt die Stria vascularis, ein gefäßhaltiges, pigmentreiches Epithel, dessen Zellen nach der Tiefe zu immer mehr bindegewebeähnlich werden.

Das Ligamentum spirale besteht aus, besonders nach der Spitze zu lockerem, dem embryonalen Perilymphraumbindegewebe ähnlichem, zellreichem Bindegewebe. Nach dem Knochen zu ist es kernreicher und dichter, ebenso unter der Prominentia spiralis und Stria vascularis.

Shambough[2]) studierte am Schweinsembryo die Herkunft der in den tieferen Schichten der Stria vascularis sich findenden Zellen. Im frühesten Zustand findet sich eine einfache Reihe von Epithelzellen längs der Außenwand des Ductus cochlearis mit einer deutlichen Basalmembran. An ihrer Stelle entwickelt sich eine breite netzförmige Schicht unter dem Epithel, in dem sich Blutgefäße bilden. Im erwachsenen Zustand ist das Netz geschwunden, die Stria stellt ein schmäleres Band dar und Protoplasmafortsätze vom Epithel durchsetzen die ganze Stria. Die Stria vascularis stellt demnach ein echtes Gefäßepithel dar. Sie dient offenbar zur Absonderung der Endolymphe.

Shambough[3]) fand in der tiefsten Stelle des Sulcus spiralis ext. beim Hausschwein eine Gruppe von Epithelzellen, die ihren Fortsatz in das Ling. spirale hineinschicken. Sie sind um ein Loch angeordnet, das *Shambough* als Abflußkanal der in der Stria vascularis bereiteten Endolymphe betrachtet. Ich mußte mich beim Betrachten seiner Präparate seiner Ansicht anschließen.

Die obere vestibulare Wand des Schneckenganges wird durch die Membrana vestibularis Reissneri gebildet, eine homogene, radiär gestreifte, dünne Haut mit einzelnen Spindelzellen, die außen am Lig. spirale, innen auf dem knöchernen Spiralblatt nahe seinem inneren Ende sich ansetzt. Der innere Epithelbelag besteht aus großen, polyedrischflachen Zellen, welche stellenweise zu zottigen Prominenzen übereinander geschichtet sind und deren ovale, große Kerne mit der Längsachse radiär gelagert sind.

Die untere Wand der Schnecke, die Lamina spiralis membranacea, trägt die Papilla spiralis, das Cortische Organ.

[1]) *Siebenmann*, S. 307.
[2]) Zeitschr. f. Ohrenheilk. **53**, 310.
[3]) Zeitschr. f. Ohrenheilk. **58**, 280.

Digitized by Google

Man unterscheidet eine dicke Zone am Modiolus als Crista spiralis sive Limbus laminae spiralis und eine äußere dünne, rein membranöse als Membrana basilaris. Diese nimmt von der Basis bis zur Kuppel von 0,45 auf 0,8 mm an Breite zu (*Retzius*).

Die Membrana basilaris besteht aus einer hellglänzenden, fibrillären, sehr dünnen Schicht von heller Grundsubstanz, die auf der unteren Fläche die dicke, endotheliale, tympanale Belagschicht trägt, deren Fortsätze die Zwischenräume ausfüllen und die eine spiral verlaufende Kapillare trägt. Am dünnsten ist die Grundsubstanz unter den Cortischen Pfeilern, die Zona arcuata, nach außen ist sie dicker und besteht aus schärfer abgegrenzten, durch homogenes Gewebe verbundenen Fasern — der Zona pectinata. Da die Fasern in der Basis am kürzesten sind, nimmt die *Helmholtz*sche Theorie hier den Ort für die Empfindung der hohen, in der Spitze den für die tiefen Töne an.

Die Crista spiralis besteht aus einer derben glasig hellen radiär gestreiften bindegewebigen Masse, die den freien Rand des knöchernen Spiralblattes überzieht und nach außen überragt. Hier endet sie mit dem Sulcus spiralis int., der oben von dem kürzeren Labium vestibulare, unten von dem längeren Labium tympanale begrenzt ist.

Das Labium tympanicum vereinigt sich mit dem Periost des knöchernen Spiralblattes, umschließt die aus ihm austretenden Nervenbündel und geht in die Membrana basilaris über. Die obere Lippe endet mit freiem, scharf gezähntem Rand — Gehörzähne *Huschkes* — Zona dentata (Abb. 67). Die vestibulare Fläche ist von kleinen, flachen, rundlichen Höckern besetzt. Zwischen den Zähnen des freien Randes liegt eine einfache Schicht Epithelien, deren tiefgelegene Kerne als eine nicht ganz regelmäßige Zone erscheinen, während ihr Leib nach unten ohne scharfe Grenze in das hyaline Gewebe der Crista übergeht, nach oben zu aber als dünne Platte über den Rücken der Zähne und Warzen sich verbreitet und dem freien Rand des Labium vestibulare dadurch die gezackte Kontur verleiht[1]). Der obere Teil des Sulcus ist ebenso von Epithel überzogen, der Boden durch ein flaches Plattenepithel gedeckt. Nach innen von den an der Grenze des Labium tympanicum und der Membrana basilaris durchtretenden Nerven wird das Epithel des Sulcus internus zu den inneren Stützzellen umgewandelt.

Das Cortische Organ (Abb. 67).

Die Papilla basilaris, Organ von Cortisen papillare, wird oben durch die Cuticularschicht, die Lamina reticularis, zusammengehalten. In der Mitte stehen die Cortischen Pfeiler, außen und innen an diesen die Stützzellen; die äußeren heißen die Hensenschen. Zu beiden Seiten der Pfeiler sind die Hörzellen eingefügt, innen eine, außen 3—4 Reihen, zwischen denen die Deitersschen Zellen mit dem Körper und Kern nach der Basalmembran zu, mit einem langen schmalen Fortsatz bis zur Lamina reticularis eingeschoben sind.

[1]) *Siebenmann*, S. 310.

Digitized by Google

Die Pfeilerzellen haben eine zentrale Stütze, um die sich ein zarter Protoplasmamantel legt, der sich als Fußteil auf der Membrana basilaris verbreitert und hier den Kern umschließt. Die Köpfe der äußeren Pfeiler legen sich der Höhlung von 1—2 inneren Pfeilerköpfen an, die mit Verbreiterung nach innen und außen in der Ebene der Lamina reticularis liegen. Zwischen den Mittelstücken bleibende Spalten verbinden den unter den Pfeilern gelegenen Tunnelraum mit dem Nuelschen Raum, nach außen von den äußeren Cortischen Pfeilern.

Hans Held[1]) beschreibt in einer ausführlichen Arbeit das verwickelte Stützfasersystem in den Cortischen Pfeilern, den Deitersschen Zellen und der „Ringfassungen" um die inneren Phalangenzellen und Grenzzellen. Die Haarzellen sind durch einen besonderen basalen Stützapparat in ihrer Lage erhalten.

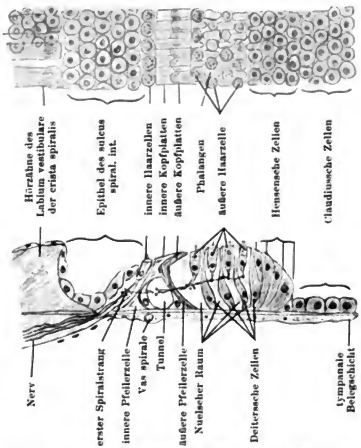

Abb. 67. Cortisches Organ nach *Stöhr*, Histologie. S. 425. Oben von oben, unten von der Seite gesehen.

Die zylindrischen Hörzellen, deren steife Wimpern über die Lamina reticularis hinausragen, werden von unten durch die aufgefaserten Cochlearisfasern umfaßt.

Den Sulcus spiralis externus überkleidet ein kubisches Epithel, die Claudiusschen Zellen. Die Cortische Membrana tectoria wird in fertigem Zustande von einer derben, elastischen Masse gebildet, welche von der Ansatzstelle der Reißnerschen Membran an der ganzen vestibularen Fläche der Crista spiralis aufgekittet ist und mit ihrer Außenwand über den äußeren Haarzellen endigt.

Nerv.

Der Acusticus oder besser Octavus entspringt mit einer Radix vestibularis und einer Radix cochlearis[2]).

Vom gemeinsamen Stamm zweigt sich zuerst der N. ampullaris post. durch das Foramen singulare zur hinteren Ampulle ab. Von der

[1]) B. G. Teubner, Leipzig 1902.

[2]) *Siebenmann*, a. a. O. 314.

Digitized by Google

übrigen Masse der Nervenbündel läuft der Ramus utriculo-ampullaris (seu superior) anfänglich noch gemeinsam mit dem Facialis, dann durch die Area vestibularis sup. zur Vorderfläche des Vestibulum, gibt seine tiefste Schicht als N. utricularis an die Pyramis vestibuli ab, durch die er zur Macula utriculi ausstrahlt. Ein oberflächlicher Teil geht zur Ampulla superior, ein laterales Bündel zur Ampulla lateralis.

Der untere Hauptast zieht zur Schnecke durch den Tractus spiralis foraminosus.

Zwischen beiden Hauptästen geht der Ramus saccularis zum Sacculus. Er besitzt mit dem Ramus utriculo-ampullaris in der Gegend ihres Eintrittes in den Knochen das gemeinsame Ganglion vestibulare seu Scarpae, das den Ramus utriculo-ampullaris noch eine Strecke in den Knochen hineingeleitet. Entwicklungsgeschichtlich gehört der R. saccularis und ampullaris zum N. cochleae. Der N. cochleae hat seine großen, bipolaren Ganglienzellen im Canalis spiralis ganglionaris. Aus den Ganglienzellen treten die Nerven, von dem Bötticherschen Nervenzug durchkreuzt, bündelweise von unten in das knöcherne Spiralblatt und durchlaufen dasselbe radiär. Im Bereich der Lamina spiralis ossea verbreiten sich die Nervenbündel in die Fläche und bilden namentlich in ihrer peripheren Zone reichliche Anastomosen, sammeln sich aber wieder nach außen zu gesonderten, den Foramina nervina der Lamina membranacea an Zahl entsprechenden Bündelchen, die auf der vestibularen Seite des häutigen Spiralblattes als nackte Achsenzylinder verlaufen.

Über den für den Fortschritt der Labyrintheiterungen nach innen wichtigen Eintritt des Acusticus und Vestibularis ins Labyrinth äußert sich *Lange*[1]) etwa folgendermaßen: Der Nervus octavus ist beim Eintritt in den Porus acusticus internus von einer Scheide der Arachnoidea umgeben, die dem Nerven in manchen Fällen fest anliegt, in anderen wieder lockerer umhüllt. Diese Scheide geht bis zum Fundus keinerlei Verbindungen mit der Duraauskleidung des Meatus ein, erst in der Tiefe heftet sie sich an die Wände an. Dem Facialis liegt sie besonders vorn und oben fest an und folgt ihm bis in den Anfangsteil seines Kanales, wo sie mit dessen Auskleidung verwächst. Den Vestibularis und vor allem den Cochlearis verläßt die Scheide früher und verbindet sich so mit der Dura, daß sie die ganzen Areae in sich schließt. In individuell verschiedener Weise entsteht so ein größerer, fast genau trichterförmiger oder kleinerer Raum, eine Erweiterung des Subarachnoidealraumes in der Tiefe des Meatus acusticus int., in dem sich die Nerven aufsplittern. Gegen den Spalt zwischen dem Nervenstamm und der Dura, dem Subduralraum, waren diese Erweiterungen, diese Lymphräume der Areae, immer getrennt.

Gefäß- und Nervenkanäle der Schnecke sind bis zum Beginn des knöchernen Spiralblattes außerordentlich weit und von lockerem Bindegewebe mit großen sternförmigen, oft braun pigmentierten Zellen durchzogen. Zwischen den Fasern bleiben weite Lymphräume, die für den Übergang von Entzündungen von großer Bedeutung sind.

[1]) *Passows* Beiträge I, 1.

Digitized by Google

Kishi[1]) fand die peripheren Cochlearisfasern nur am Tunnelboden hinziehen, nicht wie früher angenommen wurde, frei hindurch; dieser Verlauf entstehe nur durch Fixierungsmittel usw.

Kolmer[2]) stellte mit Hilfe der Färbung nach *Ramon y Cajal* direkten Übergang der Neurofibrillen von den Nerven in die Sinneszellen des Gehörorganes bei verschiedenen Tieren dar.

Die Haarzellen werden nach der bisherigen Auffassung von unten von den einzelnen Nervenfasern umflochten und stellen also nur sekundäre Sinneszellen dar. Die eigentliche Nervenzelle der Acusticusfaser ist das bipolare Ganglion.

Wittmaack[3]) wies mit seinem Verfahren zur Darstellung der Fett- und Myelinsubstanzen Markhüllen an den Nervenzellen des Ganglion spirale und vestibulare nach, die dem Trigeminus- und Spinalganglien fehlen; ferner Einlagerungen in die Markscheiden, die sich Osmium gegenüber wie Myelin verhielten. Fett fand er in den Stützzellen des Cortischen Organes, den Häuten des Labyrinthes und zwischen den Fasern des Hörnerven. Die Zellen des Ganglion spirale sind nach *Wittmaack* kleiner als die des Vestibularis, bipolar und haben Markscheiden.

Wittmaack[4]) wies durch Durchtrennungen der Nerven im inneren Gehörgange nach, daß zwar der Vestibularis trotz völligem Funktionsausfall keine stärkeren degenerativen Veränderungen in seinen peripheren Teilen und Verzweigungen erkennen läßt, der Cochlearis aber eine ausgesprochene absteigende Degeneration in sämtlichen das Neuron zusammensetzenden Teilen, Nervenfasern und Sinneszellen, zeigt.

Im Facialis blieb ein kleines Nervenbündel, wohl motorische Fasern, ebenfalls unversehrt, während der Hauptstamm völlig der Atrophie verfiel.

Die Blutgefäße des Labyrinthes.

Der Stamm der Arteria auditiva interna entspringt als zweithinterster paariger Ast der Art. basilaris und entsendet nur einen einzigen kleinen Zweig in das Labyrinth, während seine übrigen Zweige zum kleinsten Teil als bloße Knochengefäße ins Labyrinth treten, in der Hauptsache aber an der Abgangsstelle und im Stamm der V., VII., VIII., IX., X. Hirnnerven und auf der unteren Fläche des Kleinhirnes sich ausbreiten[5]).

Die eigentliche Labyrintharterie, also der zum Labyrinth ziehende Teil der Arteria auditiva interna, teilt sich in 3 Hauptäste[6]):

1. Die A. vestibularis geht mit dem N. vestibularis zu den oberen Teilen von Saceulus und Utriculus ampullae sup. et lateralis.

2. Die A. cochlearis geht spiralig in die Schnecke und zerfällt in 2 Hauptäste für die Basalwindung, außer dem unteren Drittel, und einen dritten für die Mittel- und Spitzenwindung.

---

[1]) Archiv f. Ohrenheilk. **73**, 71.
[2]) Naturforscher-Vers. Zeitschr. f. Ohrenheilk. **51**, 110.
[3]) Zeitschr. f. Ohrenheilk. **51**, 148.
[4]) Deutsche otol. Ges. Vers. 1911, S. 292.
[5]) *Siebenmann*, Blutgefäße des Labyrinthes, S. 12. Bergmann, Wiesbaden 1894.
[6]) *Siebenmann*, Anatomie, S. 316.

Digitized by Google

3. Die A. vestibulocochlearis versorgt das erste Drittel der Basalwindung, mit einem zweiten Ast das Endstück der Schnecke, untere Teile der Vorhofsgebilde und Ampulla posterior.

Das venöse Blut sammelt sich 1. aus 6 Bogengangsvenen in einem Plexus des Aquaeductus vestibuli.

2. Die Vena aquaeductus cochleae, ebenfalls in eignem Kanal verlaufend, sammelt das venöse Blut aus dem ganzen Schneckenkanal entsprechend der A. vestibulo-cochlearis.

Die hintere Spiralvene stammt aus der Basalwindung, die vordere Spiralvene aus der Spitzenwindung, die mittlere Spiralvene aus der Mittelwindung. Der A. vestibularis ant. entspricht die vordere, der A. post. die hintere Vorhofszone.

3. Die venösen Gefäße des inneren Gehörgangs, Venae anditivae int., verlaufen teils in den weichen Hüllen des Nerven, teils im Duraüberzug seines Kanales; sie bilden im Grunde des Meatus einen mächtigen Plexus und bilden Kollateralen zu den eben genannten Venen.

Das reichste Gefäßnetz liegt in der Gegend der Stria vascularis.

Als Mißbildungen der knöchernen Labyrinthkapsel sind von einigen Forschern der knöcherne Verschluß der Fenster aufgefaßt worden, als wahrscheinliche auch die bei der sog. Otosklerose gefundenen Knochenveränderungen (*Denker*)[1]).

Eine zweite Art der Labyrinthmißbildungen betrifft das Epithel des häutigen Labyrinthes. *Siebenmann*[2]) unterscheidet zwei Hauptformen. Die erste ist hauptsächlich auf die Schnecke beschränkt: Mangelhafte Entwicklung oder Fehlen des Cortischen Organes, Hyperplasie des Ganglion spinale, embryonales Verhalten der Membrana tectoria und Stria vascularis. Zweite Hauptform: Ausgedehnte Epithelmetaplasie mit weiteren Veränderungen, wie Ektasien und Collapszuständen des häutigen Labyrinthes. Diese von *Siebenmann*[3]) aufgestellten Untergruppen und besonders eine weitere Dreiteilung der letzten scheinen mir nach neueren Befunden, wie auch *Goerke* hervorhebt, nicht durchführbar. Da ihre Kennzeichen sich auch bei erworbenen Folgen entzündlicher Veränderungen finden, sollen sie unter dem Abschnitt „Taubstummheit" mit abgehandelt werden. Als dritte Hauptgruppe bezeichnet *Marx*[4]) Aplasie des ganzen Labyrinthes. In einem Fall von *Michel* war das Mittelohr normal, Proc. mastoideus und Labyrinth fehlte, ebenso in *Schwartzes* Fall doppelseitig, der Acusticus endete neuromähnlich; in zwei weiteren Fällen fehlt die Pyramide. Ob der Befund *Virchows* einer spongiösen Knochenmasse an Stelle des Labyrinthes nicht eine Folge chronischer Entzündung war, möge unten erörtert werden.

Die Mißbildungen der letzten Gruppe dürften auf Fehlen der Einstülpung des Labyrinthbläschens zurückzuführen sein, da die Ent-

[1]) Pathol. Veränderungen im Gehörorgan bei Taubstummheit. Internat. Kongreß Budapest 1909.

[2]) *Siebenmann*, Grundzüge der Anatomie und Pathogenese der Taubstummheit. Wiesbaden 1904.

[3]) *Goerke* bei Lubarsch-Ostertag.

[4]) *Marx*, Mißbildungen des Ohres. Jena 1911.

Digitized by Google

wicklung der primären Labyrinthkapsel sich nach dessen Ausbildung richtet[1]).

Epithelcysten an einer Crista acustica fand *Mayer*[2]) bei einem Zweiundzwanzigjährigen mit normalem Mittel- und Innenohr. Ich beschrieb dasselbe im Ohr von einem Taubstummen (Abb. 160 und 161).

Leichen- und künstliche Veränderungen im Labyrinth.

Es kann nicht oft genug darauf hingewiesen werden, daß bei keinem Organ mehr als beim Labyrinth und Hörnervus die Veränderungen nach dem Tode und durch die Zubereitung zur mikroskopischen Untersuchung eine große Rolle spielen und sorgfältigst berücksichtigt werden müssen.

Schon in seinem Buch über die normale Anatomie macht *Siebenmann*[3]) darauf aufmerksam, daß die Reißnersche Membran in langsam entkalkten Präparaten, namentlich wenn sie vor der Entkalkung in Celloidin eingebettet worden sind, straff angespannt ist. Wird das knöcherne Labyrinth uneröffnet fixiert und darauf sofort in Säure gelegt, oder ist aus anderen Gründen das Entweichen der bei dem Entkalken um den Ductus membranaceus sich bildenden Kohlensäureblasen behindert, so wird die Membran herabgedrückt, selbst bis zur Abflachung und Zertrümmerung der Papilla basilaris. Das Nämliche tritt ein, wenn während oder vor dem Hinüberheben des Präparates aus dem Alkohol absol. in Celloidin ersterer aus den Hohlräumen zu reichlich abfließt oder wenn die Celloidinmasse, in welche das Präparat hineingelegt worden ist, vor Verdunstung nicht genügend geschützt wird: Das in der Scala vestibuli liegende, nun schwindende Celloidin legt sich dann unter Bildung eines zentralen Hohlraumes den Wänden an und sinkt daselbst allmählich zu einer dünneren Schicht zusammen.

Wittmaack macht in seinen Kursen auf folgende Leichenveränderungen aufmerksam. Gerinnungen sind nur als entzündlich aufzufassen, wenn sie Zellen enthalten. Die zylindrischen Haarzellen quellen nach dem Tode zu Kugelform und lassen noch später, schon nach 3—4 Stunden, an ihrer Stelle Lücken zwischen den erhaltenen Stützzellen. Zuletzt bleibt nur die Basalmembran. Der Epithelsaum löst sich besonders da ab, wo er zum Plattenepithel übergeht, er findet sich dann in den Serienschnitten, oft gut erhalten, ganz wo anders liegend. Sein leerer Platz könnte Atrophie der Macula vortäuschen, aber es fehlt eben dann jedes Epithel, während atrophische Stellen stets einen Epithelsaum zeigen.

Nager und *Joschii*[4]) legten Felsenbeine durch Dekapitation getöteter und solche von lebend, in Narkose fixierten Meerschweinchen nach verschiedenen Zeiten in Formol-Müller und konnten dadurch folgende Leichenveränderungen im Labyrinth feststellen. Schon nach einer Stunde Quellung, Trübungen der Zellen, unscharfe Begrenzung und verschlechterte Färbbarkeit der einzelnen Elemente. Hörhaare unscharf; über den Epithelien des Cortischen Organes und der Stria vascularis treten Plasmakugeln auf, schollige Massen in den Tunnelräumen. Am schwächsten in der Basal-

[1]) *Marx*, Mißbildungen des Ohres. Jena 1911.
[2]) Archiv f. Ohrenheilk. **74**, 78.
[3]) Mittelohr und Labyrinth. Jena 1897. S. 308.
[4]) Zeitschr. f. Ohrenheilk. **60**, 93.

Digitized by Google

windung, in die die Fixationsflüssigkeit am leichtesten eindringt. Auch die Ganglienzellen zeigen Schrumpfung, ungleichmäßige Färbbarkeit, unscharfe Kerne und Kernkörperchen, die Nervenfasern der Lamina spiralis Quellung der Markscheiden mit vereinzelten Einschnürungen. An den Nervenstellen des Vorhofs ebenfalls vermehrte Ansammlung von Plasma und hyalinen Kugeln.

Nach 12 Stunden Lockerung des Zellgefüges des Cortischen Organes, Haarzellen fehlen, Stützzellen liegen zum Teil abgelöst im Schneckenkanal und bilden in den höheren Windungen einen nur undeutlich differenzierbaren Zellhaufen. Tunnelraumnerven nicht mehr nachweisbar.

Nach 24—26 Stunden an Stelle des Cortischen Organes nur noch eine regellose Zellansammlung mit hyalinen und Plasmakugeln. Die Cortische Membran wird erst nach 24 Stunden von ihrer Unterlage abgelöst und verliert dann ihre Längsstreifung. Die Stria vascularis zeigt bereits nach 12 Stunden Lockerung des Zellverbandes, später Abhebung des Epithelbelages. An der Crista spiralis erst nach 24 Stunden Vacuolenbildung in den Zellen des Limbus.

Ich habe auf der Versammlung der deutschen otologischen Gesellschaft 1909 versucht, die Unterschiede der einzelnen Gerinnungsprodukte festzulegen. Wir können einfache, wolkige, körnige undeutlich fädige, mit Hämatoxylin blau gefärbte Massen unterscheiden, die je nach ihrer Dichtigkeit einen leichten Schleier in dem Celloidin bilden oder so dunkel wie Zellkerne gefärbt sein können. Von ihnen unterscheiden sich bei Hämatoxylin-Eosinfärbung rot erscheinende, dichte, höchstens ganz feinkörnige hyaline Massen, die den Wänden als scharf umschriebene Sicheln anliegen oder auch als Bänder oder klumpige Massen in dem Labyrinth zu finden sind und die häufig die Cortische und Reißnersche Membran mit der Papilla spiralis verlöten und dadurch zu der Vermutung Anlaß geben, als seien es pathologische Ausschwitzungen. Die allgemeine pathologische Anatomie ist, wie mir Herr Geheimrat *Schmorl* freundlichst beim Betrachten meiner Präparate mitteilte, nicht zu einer eindeutigen Auffassung ihrer Bedeutung gelangt.

Wenn ich versuche, an der Hand meiner Präparate zur Klärung der Frage beizutragen, so möchte ich zuerst erwähnen, daß sie sich nicht finden bei mehreren gesunden Tieren, bei mehreren Allgemeinerkrankungen ohne besonderen Ohrbefund, z. B. zwei Tuberkulosen, einer Miliartuberkulose, in 9 von 11 Felsenbeinen von Lues congenita, Rachitis, Barlow, Osteomalacie, Phosphorvergiftung, 5 Eklampsien, 3 Carcinomcachexien, perniziöse Anämie, Leukämie mit Blutungen ins Labyrinth, 2 Hirnblutungen, 2 von 3 Hydrocephalus, 10 Schläfenbeine mit chronischem Mittelohrkatarrh, 3 von Spongiosierung, 4 von 6 Taubstummen, 4 von 8 unkomplizierten akuten Eiterungen, 4 von 6 chronischen Eiterungen, 8 Cholesteatomen, einer von 2 Acusticustumoren, einer epidemischen, eine traumatische, eine tuberkulöse, 2 von 3 otitischer Meningitis. Ferner nicht bei 13 von 16 Labyrintheiterungen von der Pauke her. Gerade diese 13 Schläfenbeine mit Labyrintheiterung ohne Hyalin beweisen meines Erachtens, daß dieses nicht der Ausdruck eines entzündlichen kollateralen Ödemes sein kann.

Dafür spricht auch die Gegenprobe.

Digitized by Google

Ich fand Hyalin bei einer von vielen mit Chloroform getöteten Maus, bei 2 Schläfenbeinen unbekannter Herkunft, einem Totgeborenen, einer Pneumonie ohne Ohrbefund, einer Pyämie mit Streptokokken in der Schnecke (Präparat unter Prof. *Habermann* angefertigt), einer Tuberkulose ohne besonderen Ohrbefund, einem Milzbrand neben Blutungen ins Labyrinth, einer Carcinomcachexie mit Acusticusatrophie, zweimal von 11 Lues congenita, einem von 3 Hydrocephalus, einer von 5 Eklampsien, 2 akuten Eiterungen von 8, 3 von 6 Taubstummenschläfenbeinen, einer Mittelohrtuberkulose von 2, einer chronischen Eiterung von 6, einer Aktinomykose der Schläfenbeinspitze, einem Acusticustumor von 2, einer von 2 otitischen Meningitiden, einer Tuberkulose, nur 3 von 16 Labyrintheiterungen.

Wenn wir von den Bildungsstätten des Hyalins, die *Ribbert* (Pathol. Anatomie 1901, S. 33) angibt, das Bindegewebe, die Schilddrüse, die Muskeln als nicht in Betracht kommend ausscheiden, so bleibt übrig:

1. Hyaline Substanzen gehen nicht selten aus gerinnenden, bis dahin gelösten Eiweißkörpern hervor. Hierher gehören vor allen die hyalinen Harnzylinder, die aus einer Metamorphose des aus den Glomerulis ausgeschiedenen und in den Harnkanälchen geronnenen Eiweißes entstehen.

2. Hyalin wird auch oft das Fibrin, welches bei Entzündungen ausgeschieden wird und gerinnt, z. B. in den diphtheritischen Membranen, zuweilen auch bei Pneumonien, ferner auch das Fibrin in Thromben."

Ich fand unter meinen Präparaten in 5 Fällen Fibrin im Labyrinth, einmal mit körnigen Massen zusammen, einmal im Perilymphraum bei akuter Media — zwei unter *Habermann* gefertigte Präparate — einmal bei chronischer Paukeneiterung im Perilymphraum hinter der unversehrten Steigbügelplatte, einmal bei Meningitis, die vom anderen Ohr entstanden war, einmal bei traumatischer Meningitis, die durch Labyrinth und Fenster in die Pauke ging. Bei diesen zwei fand ich auch hyaline Massen, aber nicht in Zusammenhang mit Fibrin.

Dagegen trafen bei 8 Schläfenbeinen körnige oder wolkige Niederschläge zusammen mit Hyalin, an einzelnen Stellen sogar ineinander übergehend und öfters auch in der Färbung und Kornbildung nicht ganz sicher abgrenzbar.

Es bleibt also nur die einzige Entstehungsart des Hyalins übrig, die aus gerinnenden bis dahin gelösten Eiweißkörpern. Über das Warum wissen wir nichts.

Wir haben demnach meines Erachtens nicht das Recht, die im menschlichen Labyrinth sich findenden hyalinen Massen als Entzündungserscheinung, als Zeichen einer Labyrinthitis serosa oder Exsudation zu betrachten.

Nun ist es wohl möglich, daß in Schläfenbeinen, die intra vitam vom Herzen aus fixiert worden sind, Gerinnungen in der Endolymphe eine andere Bedeutung haben, obwohl ich auch in einer Meerschweinchenserie von *Wittmaack*[1]), die ideal erhaltenes Labyrinth zeigt, wenigstens leichte Trübungen fand. Der Umstand, daß gerade in der Gegend der künstlichen Infektion in den Tierversuchen *Herzogs* die Gerinnungen sehr stark ausgeprägt waren, spricht für entzündliche Bedeutung beim lebend fixierten Tier.

[1]) Deutsche otol. Ges. 1909, 245, 1910.

Digitized by Google

Beim menschlichen Schläfenbein, das wir nun einmal erst Stunden nach dem Tode fixieren können, müssen wir als Kennzeichen der Entzündung in den Gerinnungen Zellen nachweisen.

Die Zellen sind 1. Lymphocyten.

2. Siegelringzellen, Endothelien, die durch ihren bläschenförmigen, randständigen Kern sich als erkrankt erweisen. Ob sonstige Epithelabhebungen als Kunst- oder Fäulnisprodukte zu betrachten sind, wird sich nicht immer unterscheiden lassen.

3. Vielkernige Leukocyten. Sie sind eindeutige Entzündungsprodukte. Auffallend ist, daß eine infektiöse Eiterung der Pauke, auch wenn sie verhältnismäßig akut ins Labyrinth einbricht, häufig vorwiegend zur Anhäufung einkerniger Lymphocyten oder von Gewebszellen führt, mit ganz spärlichen mehrkernigen. Oft genug allerdings tragen diese Einkerner in ihrem Kern das Zeichen des Zerfalls, Unregelmäßigkeiten, Hohlräume, aber meistens kommt es doch sehr bald zur Umwandlung in langgestreckte, spindelige Bindegewebszellen.

Kalkkonkremente und Verkalkungen sind früher öfters beschrieben worden. Bei dem jetzigen Entkalkungsverfahren werden sie kaum mehr im Labyrinth festgestellt werden. Vielleicht sind es auch zum Teil verlagerte Otolithen gewesen. Ich selbst konnte mir diese Kalkkrystallanhäufung bei transparenten Tanzmausschläfenbeinen nicht erklären und bildete sie ohne Deutung ab. Es sind dies nach unseren jetzigen Kenntnissen verrutschte Otolithen mit oder ohne Membran.

Von Veränderungen des Lumens und der Lage des Labyrinthes erwähnt *Habermann* Erweiterung der Schnecken- und Vorhofswasserleitung.

Die Annahme der Depression der Reißnerschen Membran infolge Hydrocephalus und Hirnödemes ist wohl nicht mehr aufrecht zu erhalten. *Schmorl* zeigte einen Hydrocephalus, bei dem die Hemisphären zu Häuten mit kleinen Klümpchen von Hirnsubstanz verkümmert waren; ich fand in ihm nicht die Spur von Depression der Reißnerschen Membran (Abb. 68).

Habermann wies schon auf die Einrisse als Zeichen der künstlichen Entstehung der Erweiterung hin. Eine Erweiterung des Ductus cochlearis beobachtete er bei Verschluß des Aquaeductus cochleae nach Meningitis cerebrospinalis. Dieser Verschluß des perilymphatischen Abflusses müßte meines Erachtens gerade zur Zusammendrückung des Schneckenganges führen, den ich auch bei einem Falle von Cerebrospinalmeningitis (s. Abb. 110) fand.

Seitdem sind häufig Erweiterungen des Ductus cochlearis beschrieben worden, ohne vorsichtigerweise eine Deutung der Ursache anzugeben. Daß sie aber vorkommt, wird unzweifelhaft durch die Verlegung des Ansatzes der Reißnerschen Haut erwiesen (s. Abb. 166).

Wenn es vorher zu Verwachsungen gekommen ist, sehen wir dann als Endbefund teils Ausdehnung, teils Verengerung des Schneckenganges.

Wahrscheinlich spielt in der Ursache die Stria vascularis, das Lymphabscheidungsorgan, eine Rolle.

Digitized by Google

Erkrankungen des Labyrinthes.

Anämie des Labyrinthes ist anatomisch noch nicht erwiesen, wenn auch der Blutgehalt in unseren histologischen Präparaten äußerst schwankend gefunden wird. Klinisch sind wir öfters gezwungen, sie anzunehmen.

Hyperämie kann auftreten als Stauungshyperämie bei Kreislaufstörungen allgemeiner Natur oder beschränkt auf die Gefäße des Kopfes oder inneren Ohres, durch Druck von Geschwülsten auf die venösen Gefäße, Thrombosen usw. Aktive Hyperämie tritt ein bei Entzündung der angrenzenden Teile, des Mittelohres und der Meningen[1]) (s. Abb. 105).

Abb. 68. Riesiger Hydrocephalus ohne Depression der Reißnerschen Membran. Blutungen in Acusticus und Schnecke.

Ich fand bei Mäusen, die ich mit Chloroform in einem Gefäß getötet hatte, in dem zufällig ein Rest von Alcohol absolutus war, hochgradige Hyperämie des ganzen Schläfenbeines und besonders des Labyrinthes.

Hämorrhagien treten außer bei Verletzungen (s. unter Schläfenbeinbrüchen Abb. 9, 13 und 14) bei zahlreichen Erkrankungen entweder in Form von Ecchymosen oder großen Blutergüssen auf. Ecchymosen wurden gefunden bei Typhus, Morbus Bightii, Lungenemphysem, Variola, Tuberkulose[2]). Ich fand sie bei Leukämie (s. S. 97), Hydrocephalus (Abb. 68).

[1]) *Habermann*, S. 279.

[2]) Für Mumps gibt *Toynbee* keinen Leichenbefund, sondern nur Vermutungen. S. 366.

Digitized by Google

Menières historischer Fall betraf ein junges Mädchen, das nach starker Erkältung während der Menstruation mit Taubheit, Schwindel, Erbrechen erkrankte, und in dessen Labyrinth sich 5 Tage später ein hämorrhagisches Exsudat in Vorhof und Bogengängen fand.

In einem Falle von Milzbrand fand ich Blutungen in der Schnecke und im Acusticus (s. Abb. 120).

Tanaka[1]) fand bei Morbus maculosus Werlhofii Hämorrhagien im Gewebe des inneren Ohres.

Die Blutungen, die früher nach Vergiftungen mit Chinin und ähnlichen Arzneimitteln bei Tieren beobachtet wurden und die man als Ursache der Taubheit, z. B. bei Salicylgebrauch, annahm, haben sich bei Tierversuchen mit zuverlässigeren Untersuchungsarten als Erstickungserscheinungen herausgestellt. Diese Gifte greifen an den Ganglien an, bei deren Erkrankungen ihre Wirkung besprochen werden wird.

Als Residuen vorausgegangener Blutungen nimmt *Habermann*[2]) die häufig reichlichen Mengen von Pigment in Form von Klumpen im Labyrinth an, während ein gewisser, bei verschiedenen Menschen wechselnder Pigmentgehalt auch dem gesunden Labyrinth zukommt.

Die Pathologie der Luftdruckerkrankungen des Gehörorganes wurden von *Alt, Heller, Mayer,* von *Schrötter*[3]) an Caissonarbeitern und mit Tierversuchen studiert. Außer den oben abgehandelten Mittelohrerscheinungen fanden sie Gasembolien und ihre Folgen. Durch rasche Dekompression von 4 Atmosphären in ½—1 Minute zeigten sich im Labyrinth die Gefäße, hauptsächlich im Modiolus strotzend mit Blutkörperchen gefüllt und von ausgedehnten perivasculären Extravasaten umgeben, teils bei erhaltenem Lumen blutleer, glashell. Der Cochlearis stellenweise durch Blutaustritte vom Knochen abgehoben. Im Nerven und Ganglion spirale keine Extravasate. Mehr oder minder ausgedehnte, meist segmentäre Blutaustritte an der unteren und lateralen Wand der Scala tympani, stellenweise bis an das Cortische Organ reichend; kleinere Blutextravasate in der Scala vestibuli an verschiedenen Stellen. Der Vorhof meist frei von Blutungen, dagegen zeigen die Bogengänge sowohl im membranösen als im knöchernen Teil solche in verschiedener Ausdehnung.

Neuerdings hat *Okuneff*[4]) Tierversuche mit den Luftdruckschwankungen angestellt, denen Flieger ausgesetzt sind, und fand ähnliche Erscheinungen wie bei den Caissonerkrankungen.

Grünberg[5]) beschreibt septische Blutungen im Modiolus der Schnecke und den Scheiden des N. acusticus. Ich fand bereits 1893 unter *Habermanns* Anleitung in Graz bei Pyämie Streptokokkenembolien in den Schneckengefäßen. Diese oder septische Blutungen dürften den Grund für die von *Siebenmann*[6]) klinisch bei Osteomyelitis und septischen Prozessen festgestellte Nerventaubheit bilden.

[1]) III. Japan. med. Kongreß. Centralbl. f. Ohrenheilk. XI, 1911.
[2]) S. 280.
[3]) Monatsschr. f. Ohrenheilk. **97**, 229.
[4]) Ref. Archiv f. Ohrenheilk. **82**, 276.
[5]) Zeitschr. f. Ohrenheilk. **59**, 174.
[6]) Zeitschr. f. Ohrenheilk. **54**, 1.

Digitized by Google

Zahlreiche größere Blutergüsse fand *Moos* bei Pachymeningitis haemorrhagica im Verlauf der Blutgefäße oder der Nervenbündel, im Rosenthalschen Kanal, zwischen den Blättern der Lamina spiralis, in der Wand des Utriculus, einer Ampulle und eines Bogenganges.

Habermann sah Hämorrhagien bei perniziöser Anämie, besonders im Perilymphraum des Vorhofes und zwischen den Ganglien des Rosenthalschen Kanales, ferner bei marantischer Thrombose.

Bei Leukämie fand zuerst *Politzer* Bindegewebs- und Knochenneubildung mit leukämischen Plaques. Spätere Untersuchungen stellten Haemorrhagien fest, in denen entsprechend der Zusammensetzung des leukämischen Blutes zahlreiche weiße Blutkörperchen vorhanden waren. Ich gebe einen Fall von myelogener Leukämie mit Labyrinthblutungen (s. Abb. 69a und 69b). *Schwabach*[1]) untersuchte mikroskopisch 5 Fälle von akuter Leukämie und verwertete 10 bisher veröffentlichte. Er fand folgende Veränderungen: Im Mittelohr freie Extravasate von roten und weißen Blutzellen, Infiltration der Schleimhaut mit Lymphocyten oder Blutergüssen, Anhäufung von Lymphocyten in den Blutgefäßen. Dasselbe im Labyrinth weit ausgeprägter, im Nervenstamm, seinen Zweigen und im häutigen Teil Anhäufung von Lymphocyten mit oder ohne gleichzeitigen Austritt von roten Blutkörperchen. *Kock*[2]) konnte die Befunde bei medullo-lienaler Leukämie bei einem 32jährigen bestätigen, der unter Kopfschmerzen, Schwindel, Ohren-

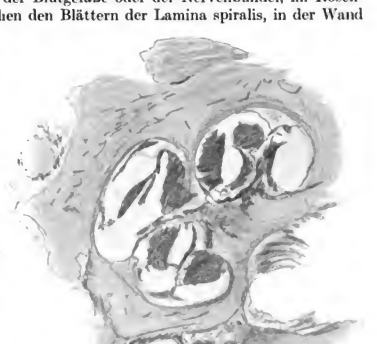

Abb. 69a. Blutungen bei myelogener Leukämie.

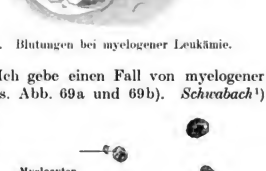

Abb. 69b. Einzelne Myelocyten aus dem Rande einer Blutung von Abb. 69a.

[1]) Zeitschr. f. Ohrenheilk. 160.
[2]) Zeitschr. f. Ohrenheilk. **50**, 412.

Digitized by Google

sausen innerhalb weniger Tage ertaubt war: Schon nach 10 Tagen fanden sich in Pauke und Labyrinth überall frische Blutungen, besonders in den perilymphatischen Räumen. Ebenso im Acusticusstamm. *Alexander*[1]) kommt in einer ausführlichen Arbeit über 15 klinisch und anatomisch untersuchte Fälle: 5 akute lymphoide Leukämie, 2 Chlorome, 3 mit Lymphosarkom, 1 akute myelogene Leukämie, 1 akute myelolymphogene, 3 mit chronischer lymphoider Leukämie, zu folgenden Schlüssen: Es fanden sich die Veränderungen 15 mal in den Nervenganglien, 11 mal im Labyrinth, 9 mal im Mittelohr, 5 mal in Labyrinthkapsel und Felsenbein, 5 mal im Hirnstamm, 1 mal im äußeren Ohr, 6 mal leichte Entzündungen im inneren Ohr und häufig degenerative Zustände in der Schnecke. Die Folgen der Leukämie für das Ohr teilt *Alexander* ein in: 1. Blutungen und Infiltrate mit Zerreißungen und Kompression der Membranen; 2. Entzündungen mit leukämischer Infiltration der Weichteile; 3. in sekundäre Veränderungen: Bildung von Bindegewebe, Knochen und Pigmentablagerung, sekundäre Degeneration der Nerven.

Abb. 70. Blutungen in die Ampulla sup. bei Lues cong.

Syphilis des Labyrinthes ist klinisch eine häufige Erscheinung.

Pathologisch - anatomisch fanden schon die älteren Untersucher hauptsächlich Hyperämien und Hämorrhagien. Außerdem allerlei Erkrankungen, deren Zusammenhang mit Syphilis wohl unsicher ist. *Baratoux* beschreibt auch 1887 noch hauptsächlich Blutungen und Hyperämie bei entzündlicher, obliterierender Arteriitis. Ich habe dann Sektionsbefunde von 7 Fällen von angeborener Syphilis beschrieben, bin aber wohl zu vorsichtig in der Verwertung der Befunde gewesen[2]).

Ich fand unter 12 Schläfenbeinen von Kindern mit angeborener Syphilis außer eigentümlichen Knochenveränderungen Blutungen, die ich deshalb nicht auf Erstickung zurückführen möchte, weil ich sie bei anderen Schläfenbeinen, die von an Pneumonie, Diphtherie usw. Gestorbenen stammen, nicht sah und Pigmentschollen auf länger zurückliegende Blutungen hinweisen.

Außerdem fand ich einmal Veränderungen in den Schnecken, wie sie von anderen und mir bei Taubstummheit beobachtet wurden. Ich gebe wegen dieses wichtigeren Befundes die Beschreibung im Zusammenhang:

20tägige. Ampulla ext. normal, in der Ampulla sup. eine Blutung auf der Crista, die mit der Gegenwand verwachsen oder verklebt ist (Abb. 70). Ampulla inf. enthält nur einen ganz flachen Nervenhügel. Auf dem Epithel

[1]) Zeitschr. f. Heilk. **27**, 331.
[2]) Archiv f. Ohrenheilk. **68**, 31.

Digitized by Google

der Macula keine Haare und Otolithen sichtbar. Auf dem Sacculus keine Haare, aber Otolithen erhalten. Ductus sacculo-utricularis und beide Aquaedukte ohne Besonderes. Die Nerven der Pars superior füllen die Kanäle aus. Vorhofblindsack der Schnecke voll Bindegewebe, Epithel der Basalwindung schlecht erhalten. Membrana Reißner entspringt zentral erst am Sulcus spiralis. Ligamentum spirale zeigt an mehreren Stellen Hohlräume, Stria vascularis etwas flacher, sonst normal. Epithel des Sulcus spir. ext. gut erhalten. Papilla basilaris flach, ungleichmäßig, aus wohlerhaltenen, meist runden Zellen bestehend, Pfeiler und sonstige Zellen nicht deutlich sichtbar. Sulcus spiralis int. ist frei von

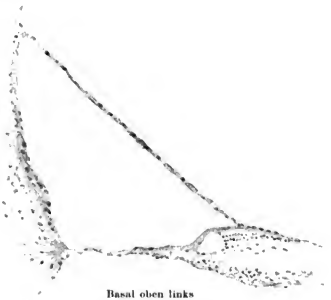

Abb. 71. Atrophie des Cortischen Organes bei Lues cong.



Abb. 72. Atrophie des Cortischen Organes bei Lues cong.

Zellen, er und Crista spiralis wohl erhalten. Membrana Corti zieht sich unmittelbar auf den flachen Hügel an Stelle der Papille herab und noch

Digitized by Google

weiter peripherwärts hin (Abb. 71 und 72). Die Blätter der Lamina spiralis ossea sind noch mit jungem Bindegewebe ausgefüllt, keine Nervenfasern darin sichtbar. Besonders in der Basalwindung ziehen Nervenstränge bis an den Beginn der Lamina spiralis ossea und hören hier plötzlich auf (abgerissen?). Spiralganglion enthält besonders in der Basis mehr Rund- als Ganglienzellen. Nirgends Endarteriitis obliterans oder Periarteriitis.

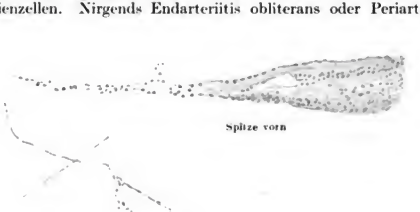

Abb. 73 und 74. Atrophie des Cortischen Organes bei Lues cong.

Acusticusfasern in der Lamina cribrosa und im Stamm zellreicher als gewöhnlich.

Rechtes Ohr: Horizontalschnitte. Trommelfell und äußere Knochen fehlen. Stapes-Vestibulargelenk normal. Membrana tymp. sec. außen mit einer Granulationslage verwachsen, die mit einem großen Bindegewebspfropf in der Nische zusammenhängt. Die primäre Labyrinthkapsel hat unregelmäßig verknöcherte Interglobularräume. Hyperämie und Blutungen in den Markräumen. Bogengänge und untere Ampulle normal, Ampulla sup. mit der Gegenwand verwachsen. Von den Nervenzellen des Sacculus und Utriculus sind infolge schlechten Eindringens des Celloidins Schälschnitte entstanden, an denen nichts Deutliches sichtbar ist. Stria vascularis etwas flach. Lig. spirale ohne Hohlräume (Abb. 73—77). Reißnersche Membran normal. Epithel gut erhalten, aber von der Crista spiralis geht sie auf die flache Papilla basilaris über, der langen schmalen Cortischen Membran fest aufliegend oder mit ihr verwachsen, oft nicht abzugrenzen und von hier nach dem normalen Ansatz über der Stria vascularis in verschiedener Spannung ziehend und in der Spitzenwindung (Abb. 73) nur in ihrem Ansätzen erhalten trotz guter Celloidin-

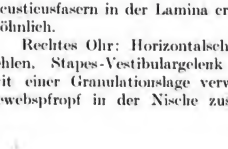

Abb. 75. Atrophie des Cortischen Organes bei Lues cong.

Digitized by Google

füllung. Das Cortische Organ besteht aus einem unbestimmbaren Zellhaufen mit runden Kernen. Rundzellen oder junges Bindegewebe füllen noch den Raum zwischen den Blättern der Lamina spiralis ossea aus,

Abb. 76. Atrophie des Cortischen Organes bei Lues cong.

doch ziehen ununterbrochen vom Ganglion spirale Nervenfasern in die Kanäle. Ganglien durch, hier in Haufen angeordnete Rundzellen zum Teil verdeckt.

Abb. 77. Atrophie des Cortischen Organes bei Lues cong.

Primäre Neubildungen des Labyrinthes sind bis jetzt nicht einwandfrei beschrieben.

Ein von *Kretschmann* beobachteter, von mir mikroskopierter Fall von Mittelohrcarcinom, machte an den Fenstern Halt (s. Abb. 50).

Digitized by Google

Labyrinthentzündung.

Eine primäre Entzündung des Labyrinthes, die früher *Voltolini* als eigenes Krankheitsbild aufstellte, hat sich als Teilerscheinung epidemischer Hirnhautentzündung herausgestellt. Wir müssen wohl alle Entzündungen als sekundär betrachten und zwar der Häufigkeit nach vom Mittelohre, von der Schädelhöhle und auf dem Blutwege entstehende.

Primäre Entzündungen des Labyrinthes sind bisher nicht beobachtet worden, bei der geschützten Lage auch kaum zu erwarten. Außer auf dem Wege des Blutstromes, der bei den Hämorrhagien und Embolien bereits erwähnt wurde, und bei Verletzungen, die bei den Schlüsselbeinbrüchen besprochen werden, können sie sekundär von der Pauke und vom Gehirn aus entstehen.

Besonders gefährlich für Labyrinth und auch Schädelhöhle sind nach *Habermann* die Entzündungen im Mittelohr ohne Trommelfelldurchbruch. Schon *v. Tröltsch* konnte über 8 solche Fälle berichten.

Hauptsächlich neigen Mittelohrentzündungen infolge von Diphtherie, Scharlach, Typhus, Masern und Influenza zu Übergreifen auf das Labyrinth. In einem Falle, bei dem das Scharlachexanthem 20 Tage vor dem Tode aufgetreten war, fand *Habermann*[1]) neben eitriger Mittelohrentzündung die Membran des runden Fensters an mehreren Stellen von kleinzelliger Infiltration durchsetzt und die periostale Auskleidung des Vorhofs und der Bogengänge sowie auch der Paukentreppe entzündlich infitriert. Eine gleiche Veränderung war an einzelnen Stellen im Lig. spirale, besonders in dem an das runde Fenster grenzenden Teil, im Modiolus und zwischen den größeren Bündeln des N. acusticus nachzuweisen. In der Paukenschleimhaut und an den entzündeten Stellen im inneren Ohr konnte *Habermann* Streptokokken nachweisen. In einem Fall von frischer Endocarditis und Morbus Brightii war die entzündliche Infiltration des inneren Ohres noch geringer und nur an umschriebenen Stellen des Periostes der Paukentreppe am basalen Ende der Schnecke und in dem inneren Teil des horizontalen Bogenganges etwas hochgradiger. Es ist bemerkenswert, daß *Habermann* hier schon umschriebene Erkrankungen im Labyrinth beschreibt.

Als Beispiele von eitriger Labyrinthentzündung nach Paukeneiterung mögen die folgenden Fälle dienen:

Der erste Fall ist ein Beispiel für akute Influenzamittelohreiterung, Durchbruch beider Fenster, Labyrintheiterung durch Acusticus und Aq. cochleae zur Meningitis führend.

30jähriger mit akuter Mittelohreiterung nach Influenza, seit 8 Wochen. Sektion: Meningitis diffusa, gleichmäßig über der Basis und Konvexität, Sinus alle frei. Kein Hirnabsceß. Dura über den Operationsstellen völlig gesund.

Rechtes Schläfebein: Makroskopisch nichts Besonderes. Radikaloperationswunde. Die Nische des ovalen Fensters ist völlig durch Granulationsgewebe ausgefüllt, in dem einige Züge von Spindelzellen und neugebildetem Bindegewebe zu unterscheiden sind (Abb. 78). Um die Gefäße eine frische Anhäufung von Rundzellen. Das Ringband des Steigbügels ist oben und unten völlig zerstört, die Fußplatte etwas nach außen unten luxiert, an seiner Stelle dringt ein Zug von ein- und mehrkernigen Rundzellen in den Vorhof ein, bedeckt teilweise die Stapesplatte von innen und ist auf den

[1]) Path. Anat. 281.

Digitized by Google

Boden des Vorhofes heruntergesunken. Hier ist eine dem *Corti*schen Organ entsprechende Stelle der Membrana basilaris durchbrochen und eine Stelle der Lamina spiralis ossea. Von der Haut des runden Fensters sind nur noch Spuren in Gestalt von gelockerten, vielfach mit Rundzellen durchsetzten Bindegewebszügen vorhanden.

Abb. 78. Einbruch einer akuten Influenza-Mittelohreiterung in beide Paukenfenster.

Die Wand des Utriculus ist durch einen Eiterklumpen ersetzt, die Wände der Bogengänge sind eitrig infiltriert und häufig durchbrochen. Im Aquaeductus vestibuli und cochleae (Abb. 79) liegt Eiter. Von den Nervenstellen in Ampullen, Utriculus und Sacculus nichts mehr zu finden. In der Schnecke (Abb. 80) fehlen die

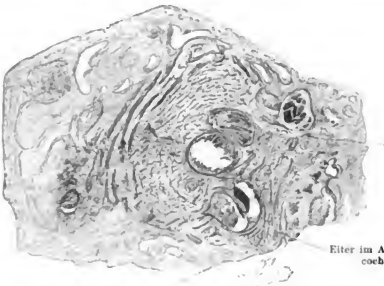

Abb. 79. Eiterung im Aquaeductus cochleae (Fall 1).

häutigen Gebilde vollständig, die Hohlräume sind in den basalen Windungen mit Granulationsgewebe ausgefüllt, welches sich zum Teil in junges Bindegewebe umwandelt und von neugebildeten Gefäßen durchsetzt ist, in den Windungen der Spitze liegt reiner Eiter. Von den Ganglienzellen des Ductus spiralis sind nur

Digitized by Google

noch ganz vereinzelte erhalten, der übrige Hohlraum ist von Rundzellen, zum Teil, besonders in den Basalteilen mit Spindelzellenzügen ausgefüllt. Im N. cochlearis sind nur noch spärliche Fasern in Rund- und Eiterzellen vorhanden. Der Nervus facialis ist gesund, nur in seinen gröberen Zwischengewebsbündeln liegen einzelne Rundzellengruppen. Im Acusticus vereinzelte Corpora amylacea.

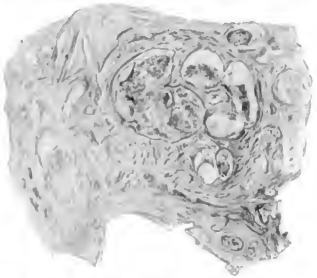

Abb. 80. Eiterung im inneren Gehörgang und Schnecke bei akuter Influenza-Mittelohreiterung (Fall 1).

Der Befund im Labyrinth bestätigt das Ergebnis der leider nicht vollständigen Hörprüfung: Völlige Zerstörung aller Nervenendstellen. Der Eiter war vom Mittelohr durch beide Fenster eingedrungen und hatte sich durch beide Wasserleitungen und den Gehörnerven nach dem Schädelinneren fortgesetzt, wo er eine allgemein verbreitete tödliche Entzündung der weichen Hirnhaut verursachte.

Abb. 81. Einbruch durch beide Fenster bei chronischer Mittelohreiterung (Fall 2).

Fall 2. 23jährige. Chronische Mittelohreiterung mit Cholesteatom, Labyrintheiterung und Kleinhirnabsceß. Sektionsprotokoll: Kräftige Person. Auf der Wange, am linken Mundwinkel, am äußeren Augenwinkel, auf der linken Stirnseite markstückgroße erhabene gelbbraune Schorfe von sehr fester Konsistenz. Schädel: Schwarte im Bereich des Stirnschorfes in der Ausdehnung eines Talers blutig und serös durchtränkt. Periost vom Stirnbein gelöst. Rechter Gehörgang gerötet, Epithel desquamiert. Harte Hirnhaut vom Schädeldach gut abziehbar, sehr blutreich, stark gespannt, glatt und glänzend. Blutleiter enthalten dunkles flüssiges Blut und Gerinnsel. Unter der Dura auf der vorderen Fläche der rechten Pyramide eine etwa linsengroße Partie, wo der Knochen nekrotisch, graugrün verfärbt ist. Auf der hinteren Fläche eine ähnlich verfärbte, nicht usurierte Partie. Weiche Hirnhäute zart. Gefäße der Basis zart, blutreich. Hirnwindungen stark abgeplattet, Konsistenz vermehrt. Beim Herausnehmen entleert sich aus der rechten Kleinhirnhemisphäre massenhafter

Digitized by Google

grüngelber, stark übelriechender Eiter. Hirnhöhlen erweitert, enthalten mäßige Flüssigkeit. Das übrige Gehirn stark durchfeuchtet.

Geringe Herzhypertrophie, schleimig-eitrige Tracheitis und Bronchitis; beginnender cystischer Milztumor, geringe parenchymatöse Trübung der Leber, Hyperämie der Nieren, Milz, Leber, Pankreas. Magen-Darmkatarrh. Im Kleinhirnabsceß fanden sich Diplokokken und Stäbchen (Bacterium coli?).

Das Schläfenbein kam leider in ziemlich zertrümmertem Zustande in meine Hände — die Schnecke war angesägt —, so daß ich die Schnitte sehr dick nehmen mußte, um einigermaßen zusammenhängende Bilder zu gewinnen. Von Gehörknöchelchen ist nichts erhalten. Über den Facialiskanal zieht eine Gewebslage mit deutlich ausgebildeten Cutispapillen, wohl Cholesteatom. Die Steigbügelplatte steht horizontal (Abb. 81), also senkrecht zu ihrer richtigen Lage, Knorpelbelag ist nur in dem medialen, ursprünglich oberen Teil erhalten. Zu beiden Seiten strömt der Eiter in den Vorhof, der zum großen Teil damit angefüllt ist. Von den häutigen Gebilden sind nur noch undeutliche, mit Eiterzellen durchsetzte und verdickte Reste zu sehen. Auch die Ampullen sind bis auf geringe Hohlräume ausgefüllt, von der Macula amp. sup. ist nur noch die grobe Form ohne Nerven und Epithel und Cupula zu erkennen. Aquaeductus vestibuli (Abb. 81) und cochleae sind voll Eiter.

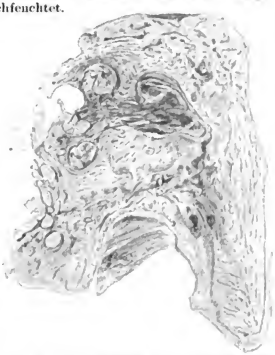

Abb. 82. Weiterschreiten durch den Acusticus bei chronischer Mittelohreiterung (Fall 2).

Die basalen Schneckenwindungen (Abb. 82) sind von jungem Bindegewebe mit sehr weiten, zum Teil riesigen Blutgefäßen ausgefüllt. Von der Lamina spiralis ist nur der knöcherne Teil, von den übrigen Gebilden auch keine Andeutungen mehr erhalten. Trotzdem sind im Ganglion spirale noch zahlreiche Ganglienzellen zwischen den Rundzellen zu finden. Zwischen den Fasern des Acusticus, welche (durch Exsudat) auseinander gedrängt, und zwischen Dura und Knochen des inneren Gehörganges sind zahlreiche Rundzellen angehäuft. Die Nervenkanäle für die N. ampullae horizontalis und inferior sind teils leer, teils enthalten sie wenige schlecht gefärbte Fasern.

Abb. 83. Einbruch der Paukeneiterung durch das geöffnete ovale und das runde Fenster (Fall 3).

Digitized by Google

Hier hat also der durch das Antrum entstandene Kleinhirnabsceß zum Tode geführt, ehe sich durch die Aquaedukte und den inneren Gehörgang eine eitrige Hirnhautentzündung entwickeln konnte.

Abb. 84. Einbruch chronischer Paukeneiterung durch beide Fenster (Fall 4).

Fall 3. 26jährige. Chronische Mittelohreiterung. Einbruch ins Labyrinth durch das offene ovale Fenster. Tod an Meningitis.

Sektion des Kopfes: Dura prall, etwas Oedem über beiden Stirnlappen, Eiter längs den Gefäßen der Basis und der Fossa Sylvii. Eiter am linken Facialis und Acusticus, jedoch nicht mehr als am rechten. Blutreich. In den Ventrikeln trübe, etwas eitrige Flüssigkeit. Nach Herausnahme des linken Felsenbeins zeigt sich, daß die Stapesplatte fehlt. Der Facialis liegt dicht oberhalb der Fenestra ovalis völlig frei; er war verletzt und schien verdickt. Beim Versuche, ihn mit der Sonde noch mehr frei zu machen, reißt er durch. Einlegen des Felsenbeins in *Müller*sche Flüssigkeit. —

An den Schnitten, welche in üblicher Richtung senkrecht auf die Längsachse des Schläfenbeines angelegt sind, ist an Stelle des Trommelfelles eine Schicht jungen Bindegewebes zu erkennen, in der ganzen Pauke fast nirgends eine Spur von Schleimhaut oder Periost. Der Knochen liegt überall frei und ist besonders auf dem Promontorium durch tiefe Lakunen kariös zerfressen, in denen zum Teil Osteoblasten, zum Teil junges Bindegewebe zu erkennen ist. Der Steigbügel fehlt völlig, auch an der Knorpelschicht des ovalen Fensters sind nur noch Spuren zu erkennen. Der Facialis liegt außerhalb des Kanales frei in der Paukenhöhle, in den unteren inneren Nervenbündeln sind nur noch spärliche Nervenfasern vorhanden, die Bindegewebssepta verdickt und mit kleinzelligen Infiltraten durchsetzt und ausgefüllt, auch in den gut erhaltenen Nervenbündeln und Zwischengewebe zahlreiche Blutungen. Die Nische des runden Fensters ist mit Bindegewebe mit großen Gefäßen ausgefüllt, die Haut an einer Stelle, wo die Fasern nicht mehr deutlich erkennbar, mit mehrkernigen Rundzellen durchsetzt (Abb. 83). Der Eiter setzt sich vom Vorhof in die häutigen Bogengänge fort, die horizontale Cupula ist undeutlich zu erkennen. Neben ihr ein Stückchen Steigbügelfußplatte, dicht in Rundzellen eingebettet und zum Teil von ihnen durchsetzt. Die

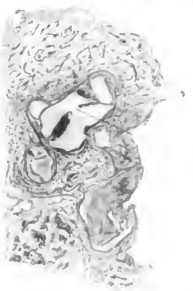

Abb. 85. Durchbruch der Utriculuswand bei demselben Fall 4.

Digitized by Google

häutigen Gebilde sind alle wohlerhalten. Auf der vestibularen Seite des Promontorium fehlt das Periost; auf der Membrana basilaris und in dem Lig. spirale liegen Rundzellen, auf der Lamina spiral. ossea große Eiterklumpen, auf der cochlearen Seite der Membrana tympani sec. eine größere Eitermasse, ebenso in allen 3 Treppen bis in die Spitze hinauf kleinere Anhäufungen. Die Eingänge zur Vorhofs- und zur Schneckenwasserleitung sind mit Rundzellen und Detritus belegt. Auch auf dem Grunde des Meatus auditorius internus liegt eine größere Masse Rundzellen, die sich längs der Acusticusfasern bis zu dem Haufen in der basalen Schneckenwindung verfolgen lassen. Vom Acusticus ist im inneren Gehörgang nichts zu sehen, der Facialis ist dort normal.

Wir müssen also annehmen, daß die Eiterung durch die beiden Fenster in das Labyrinth eingetreten ist und sich durch beide Wasserleitungen und den Acusticus nach den Meningen verbreitet hat.

Fall 4. Auch hier ist der Eiter durch das Ringband des linken ovalen Fensters gedrungen. Oben und unten ist nichts mehr von Bandfasern zu sehen, nur der Knorpelbelag ist erhalten, das Periost der Platte fehlt auf der tympanalen und vestibularen Seite. Wie eine Traube hängen die vielkernigen Eiterkörperchen in den Vorhof hinein (Abb. 84), und ziehen nach oben zwischen den Aufhängefasern des Utriculus, deren Maschen völlig ausfüllend bis zu dessen Wand. Auch diese ist dick mit Eiter und einigen Blutungen besetzt, in denen kaum noch die häutige Wand zu erkennen ist, die medialen Haftbänder sind nur mit spärlichen Eiterkörperchen belegt, aber der Eingang zum Aquaeductus vestibuli ist voll von ihnen. Im Sinus inferior bemerkt man weniger Eiter und mehr Blutanhäufungen. Die Lamina spiralis des Vorhofblindsackes ist beiderseits mit Eiter belegt. Die Haut des runden Fensters ist in ihrem lateralen Teil so von vielkernigen Rundzellen durchsetzt, daß kaum noch Spuren von Faserung zu erkennen sind. Die Nische des runden Fensters ist gleichfalls mit Rundzellen angefüllt, die sich zum Teil schon in junges Bindegewebe mit weiten Gefäßen umgewandelt haben. Weiter nach hinten, dem hinteren Rande der Steigbügelplatte entsprechend, findet sich ein völliger Durchbruch der lateralen Utriculuswand (Abb. 85). Die Bogengänge sind im Innern frei, im Perilymphraum des äußeren Bogenganges sind noch reichliche, in den beiden anderen spärliche Eiterkörperchen in dem Maschenwerk. Von den Cupulae ist nichts zu finden. Die Schnecke zeigt in ihrem Aquaeductus Eiter, in der Nähe desselben sind alle 3 Treppen voll davon, die Schneckentreppe von der Basalmembran aus beteiligt. Die Eiteransammlung bleibt bis zur Spitze ungefähr gleich, meist in Klumpen angeordnet (Abb. 86), die *Corti*schen Pfeiler sind an einigen Stellen noch zu erkennen, dagegen keine Ganglienzellen mehr im *Rosenthal*schen Kanal. In der Lamina eribrosa nur spärliche, atrophische Acusticusfasern. Im Meatus auditorius internus hören auch diese auf, während der Facialis unversehrt und nur in den Bindegewebssepten etwas kleinzellig infiltriert ist. Am Austritt der Nerven der Basalwindung spärliche Reiskörperchen.

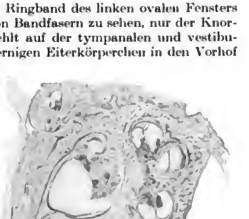

Abb. 86. Eiter in Schnecke und Acusticus (Fall 4).

Die eitrige Meningitis hat sich dann auf das andere Ohr ausgebreitet.

Der rechte innere Gehörgang ist voll Eiter, in dem vom Acusticus nur noch Spuren, der Facialis wohlbehalten und von einigen Rundzelleninfiltraten durchsetzt zu sehen ist. Vom inneren Gehörgang zieht in der Schnittebene des Aqu. cochleae zu dem Kanal des Spiralganglions ein mit Rundzellen locker erfüllter Nervenkanal (Abb. 87). In dem Canalis spiralis sind keine Ganglienzellen. Der Aquaeductus cochleae ist in seiner Schneckenmündung dick mit ein- und mehrkernigen Rundzellen vollgestopft (Abb. 87). In dem geronnenen Inhalt der Scala tymp. sind einzelne Fibrinfäden und Rundzellen (Abb. 88). Diese Fibrinbildung und Rundzellenanhäufung läßt sich noch besser

Digitized by Google

Abb. 87. Übergang über die Meningen in der Aquaeductus cochleae der anderen Seite (Fall 4).

Abb. 88. Übergang über die Meningen in die basale und mittlere Schneckenwindung der anderen Seite (Fall 4).

in einem Schneckenschnitt weiter vorn beobachten, und zwar in der Scala vestibuli (Abb. 88) der zweiten Schneckenwindung. In der basalen Windung sind die Ganglien des Canalis spiralis zum Teil erhalten, obwohl nur noch spärliche Nervenfasern in den Rundzellen zu sehen sind, aber auf etwa $^1/_3$ ihres früheren Umfanges geschrumpft. Das *Corti*sche Organ hat wohl durch Fäulnis gelitten, nicht einmal seine Pfeiler sind überall deutlich erhalten. Ductus cochlearis und Scala vestibuli ohne entzündliche Veränderungen. Vorhof und Bogengänge, Aquaeductus vestibuli und Fenestra rotunda ebenfalls frei von solchen.

In dem folgenden Fall 5 können wir uns die Eröffnung des Labyrinthes vielleicht so entstanden denken, daß das Ringband zerstört wurde und der Steigbügel durch den Zug seines Muskels um den hinteren Rand gedreht wurde. Das Präparat stammt von einem einjährigen Kind. Es wurde mit subperiostalem Abseeß auf dem Warzenfortsatz aufgenommen und starb nach sechswöchentlicher klinischer Behandlung an eitriger Hirnhautentzündung.

Fall 5. Vom Trommelfell und Hammer ist nichts erhalten (Abb. 89). Der Amboß ist zum größten Teil wohlerhalten, die Bandscheibe der Gelenkfläche verdickt und kleinzellig infiltriert. Der lange Schenkel ist in den Horizontalschnitten (es wurden keine Serien angefertigt) nicht bis zu Ende zu verfolgen, ebenso nicht die Schenkel und der

Digitized by Google

Kopf des Stapes. In den tieferen Partien der Pauke finden sich einige stark entstellte Knochenstücke in den Granulationen, die vielleicht dem Stapeskopf angehören. Die Paukenschleimhaut ist riesig geschwollen, Das Epithel zum Teil verloren, nur in den Einstülpungen wohlerhalten und zum Teil mit Flimmern besetzt. Die Fußplatte des Steigbügels, durch den Knorpelbelag und das Randgefäß gut gekennzeichnet, nur wenig durch Osteoblasten zernagt, ist von dem Fensterrand durch eine fast millimeterstarke Granulationsschicht abgedrängt und durch Abheben ihres Vorderrandes senkrecht zur Ebene des Fensters gestellt. Durch das so geöffnete Fenster, dessen Knorpelbelag fehlt, dringt eine breite Granulationsmasse in den Vorhof. Über das runde Fenster geben die Schnitte keine Auskunft. Von den häutigen Gebilden des inneren Ohres ist nirgends mehr etwas zu erkennen, überall sind die Hohlräume durch neugebildetes Bindegewebe ersetzt, das in den Bogengängen und der basalen Schneckenwindung schon rein fibrös geworden ist, während die Spitze noch mit jungem, sehr rundzellenhaltigen Gewebe erfüllt ist. Die Lamina spiralis ossea ragt in dieses Gewebe hinein, in der Spitze sind auch die knöchernen Scheidewände der Windungen in das Gewebe aufgegangen. Nirgends Knochenneubildung. Von Ganglienzellen ist nichts mehr zu sehen, der Vorhofsast zeigt statt der Nervenfasern parallel angeordnete Züge von jungem und älterem Bindegewebe. Die Lamina cribrosa fehlt. Die Fasern des Tensor tympani sind von verschiedener Dicke und Färbbarkeit, nirgends ist Querstreifung zu erkennen, Fett und Kleinzellenfiltrat sind zwischengelagert.

Abb. 89. Ausfüllung des Vorhofs mit Bindegewebe, Tod an Meningitis nach 6 Wochen klin. Behandlung. Wagerechter Schnitt (Fall 5).

Obwohl also hier die Neigung zur Verheilung vorhanden gewesen ist, hat sich doch die Entzündung noch auf die weichen Hirnhäute ausgebreitet.

Doch kann es auch zur völligen Ausheilung der Labyrinthentzündung kommen, besonders wenn kein unmittelbarer Eitereinbruch in die Fenster erfolgt. Der folgende Fall, bei dem ich Sinus und Bulbus wegen Sinusthrombose ohne Erfolg öffnete, zeigt die dann eintretenden Veränderungen.

Fall 6. 32jähriger: Die Sektion ergab Abscesse in den Lungen, Eiter in dem peripheren Sinusteil. Sonst Hirn und Hirnhäute frei. Die Lage des ehemaligen Bulbus und Vena jugul. im Bindegewebe nicht zu finden.

Das Trommelfell fehlt. Ein nicht genauer erkennbarer, auf dem Querschnitt runder Knochen (Abb. 90) ist als Rest der äußeren beiden Gehörknochen ins Bindegewebe eingebettet, darüber zieht die Epidermis des äußeren Gehörganges hinweg, über den Facialis und über die Bänder der ovalen Nische. Sie hat reichlich verhornte Zellen abgestoßen, die auf

Digitized by Google

einer großen Granulation liegen, welche aus der Nische des runden Fensters hervorwächst und nur durch einige Gewebszüge mit dem Promontorium im Zusammenhang steht. Auf dem Boden der Pauke zieht normales Zylinderepithel, zum Teil mit deutlichem Flimmern bis an den Limbus des Trommelfelles. Von Stapesschenkeln nichts zu finden, in seiner Nische viel Bindegewebe mit rundlichen Hohlräumen, auch auf der Fußplatte außen (Abb. 90). Stapesvorhofsgelenk normal. Innenseite der Fußplatte durch lockeres Bindegewebe mit dem Utriculus verbunden. Epithel der Macula utriculi außer den Haaren gut erhalten, auch die Otolithenmembran. Ebenso die Cristae der 3 Ampullen, an denen die Cupulae aber fehlen. Bindegewebe auch im Raum hinter dem Sinus posterior. Sacculus

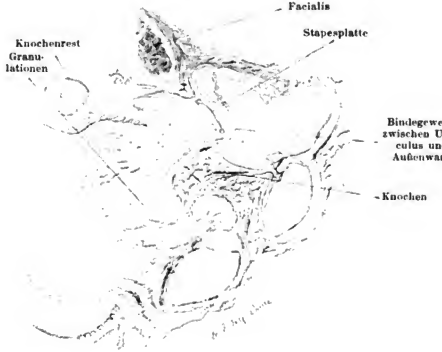

Abb. 90. Bildung von Bindegewebe und Knochen im Vorhof bei Cholesteatom und nicht eitriger Labyrinthitis (Fall 6).

nicht gut erhalten. Vorhofsnerven atrophisch. Bindegewebe vermehrt. Bogengänge und ihr Perilymphraum ohne Besonderes (Abb. 91). Durch einen Spalt getrennt von der Membrana tymp. sec. liegt eine unregelmäßige Knochenplatte von verkalktem und zum Teil osteoiden Gewebe ohne Osteoblasten (Abb. 90). Das Knochengerüst der Schnecke ist normal, nur ist in der Spitzenwindung das Ende der Lamina spiralis ossea auf die Zwischenwand heruntergesunken und dort durch Bindegewebe festgehalten (Abb. 92 und 93). Die Scala tympani ist in allen Windungen mit lockerem Bindegewebe ausgefüllt, in ihm sind in der Basis einige neugebildete Knochenbalken und erweiterte Gefäße. Die Membrana Reißner fehlt überall vollständig. In der Scala vestibuli ist nur in dem, dem Modiolus anliegenden (Abb. 92 und 93), unteren Teil der Mittel- und Spitzenwindung eine flachere Lage festen Bindegewebes. Die *Corti*sche Membran ist in der oberen Mittel- und in der Spitzenwindung als

Digitized by Google

flacher Streifen erhalten, der auf dem flachen Hügel an Stelle der Papilla basilaris liegt. Nur an einer Stelle der unteren Hälfte der Mittelwindung ist eine Andeutung von Pfeilern erhalten, sonst überall nur eine kaum zu unterscheidende flache Erhebung ohne differenzierbare Zellen. Der Sulcus spiralis internus ist überall deutlich erhalten, auch der Sulcus spiralis externus mit meist deutlicher Prominentia spiralis und Stria vascularis, deren Gefäße an einer Stelle der unteren Hälfte der Mittelwindung strotzend gefüllt das Epithel auseinander drängen. Das Lig. spirale ist mit Spalten durchsetzt und unregelmäßigen Haufen vermehrter Zellen. Die Nerven in der Lamina spiralis ossea sind kernreicher (*Weigert*-Färbung), in Stücke zerfallen, ebenso der Acusticusstamm. Die Ganglienzellen im Canalis

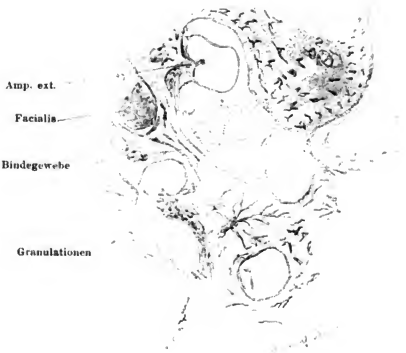

Abb. 91. Bildung von Bindegewebe und Knochen im Eingang der Bogengänge (Fall 6).

spiralis hochgradig atrophisch, und vereinzelt nur in dem am Modiolus liegenden zentralen Teil des Canales dichter gedrängt erhalten.

Siebenmann[1]) fand eine bei gleich starker Veränderung in der Schnecke — Bindegewebs- und Knochenneubildung — bestehende interstitielle Neuritis als Folge chronischer Tuberkulose auf: Er fand feinfaseriges, dichtes, auffallend kernarmes, sich wenig färbendes Gewebe, welches in längsverlaufenden, oft welligen Zügen zwischen den weniger dicht aneinander liegenden Nervenfasern angeordnet war.

Übergang chronischer Mittelohreiterungen auf das Labyrinth wie in Fall 2 hielt *Habermann* noch für selten und bei Trommelfellperforationen

[1]) Zeitschr. f. Ohrenheilk. 48, 218.

Digitized by Google

nur infolge Eiterverhaltung oder Arrosion der Labyrinthwand durch Cholesteatom vorkommend.

Spätere Beobachtungen von *Politzer, Hinsberg, Lange, Görke* und mir, und auch *Wittmaacks* Erfahrungen erwiesen die akuten Verschlimmerungen chronischer Ohreiterung als besonders gefährlich für das Labyrinth.

Wittmaack[1]) teilt die Labyrinthentzündungen infolge von Mittelohreiterungen ein:

1. In solche, bei denen eine Durchtrennung der Labyrinthkapsel oder eitrige Durchsetzung derselben, besonders an den Fensternischen,

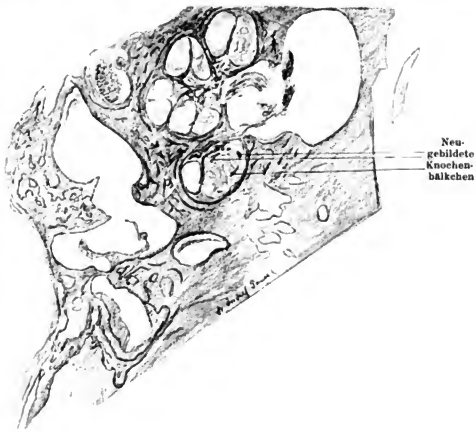

Abb. 92. Bildung von Bindegewebe und Knochen in der Schnecke (Fall 6).

nicht stattgefunden hat. Dahin gehören die serös oder serösfibrinösen Entzündungsformen, die wohl stets diffus sind und in einem großen Prozentsatz zu völligem Funktionsausfall, aber niemals zu weiteren Komplikationen, speziell Meningitis führen. Ein Beispiel bildet mein letzter Fall 6 von „Cholesteatomtaubheit", auf den unten zurückzukommen ist.

2. Labyrinthentzündungen infolge Trennung des Zusammenhanges der Labyrinthkapsel resp. eitriger Durchsetzung speziell in den Fensternischen, bis ins Labyrinth hinein — wie die 5 ersten Fälle.

[1]) Zeitschr. f. Ohrenheilk. **63**, 378. 1911.

Digitized by Google

a) Mit plötzlichem Einbruch in anatomisch nicht veränderte perilymphatische Räume. Häufig bedingt durch Ätzungen, Bogengangsverletzungen, Stapesluxationen, wie im vorerwähnten Falle 3 (Abb. 83), oder subepitheliales Fortkriechen eines eitrigen Entzündungsprozesses unter Entstehung kleiner multipler Abscesse, die an den Fensternischen oder einer Bogengangsfistel ins Labyrinth durchbrechen. Sie sind meist diffus und führen zu eitriger, tödlicher Meningitis.

b) Mit mehr kontinuierlichem Übergang der Entzündung vom Mittelohr in vorher anatomisch veränderte, perilymphatische Räume

Abb. 93. Bildung von Bindegewebe und Knochen bei starker Vergrößerung (Fall 6).

(fibrinöses Exsudat, Organisation unter Bildung von Adhäsionen und Granulationen). Diese Entzündungen können von Anfang an umschrieben sein. Die Bindegewebsbildung schützt nicht vor Weiterschreiten der Entzündung zu den Meningen wie der obige Fall 5 beweist (Abb. 89).

Die vom Mittelohr ausgehenden Labyrinthentzündungen werden gewöhnlich durch die Fenster übertragen, seltener durch den äußeren Bogengang, in Ausnahmefällen durch die Schneckenkapsel. Ich konnte unter 17 Labyrinthentzündungen, an die sich tödliche, intrakranielle Folgezustände angeschlossen hatten, feststellen, daß der Einbruch nur einmal durch den äußeren Bogengang erfolgt war und auch in diesem Falle zugleich mit Durchtrennung der beiden Fenster (s. Abb. 102). Auch *Friedrich*[1]) glaubt nicht an ein Eindringen der Eiterung durch eine Bogengangsfistel. Doch ist zu betonen, daß wir beide unsere Schlüsse aus Beobachtungen

[1]) Labyrintheiterungen. Wiesbaden. J. F. Bergmann.

Digitized by Google

von Leichenmaterial zogen und die Bogengangsfisteln eben eine quoad vitam günstigere Prognose geben, pathologisches Material also nicht oft liefern. Nach klinischen Beobachtungen bei Operationen wies *Jansen*[1]) bereits 1898 an der Hand von 137 Fällen auf die Häufigkeit der Defekte in den Bogengängen, besonders bei Cholesteatom, hin. 124 mal war der äußere, 6 mal der vordere Schenkel des oberen Bogenganges, 4 mal dessen hinterer Schenkel und 3 mal der untere Bogengang durchbrochen.

Sehr wichtig ist die Frage, ob jeder Einbruch ins Labyrinth zu einer allgemeinen diffusen Entzündung führt. Ich[2]) hatte zuerst das Krankheitsbild der umschriebenen Labyrinthentzündung aufgestellt

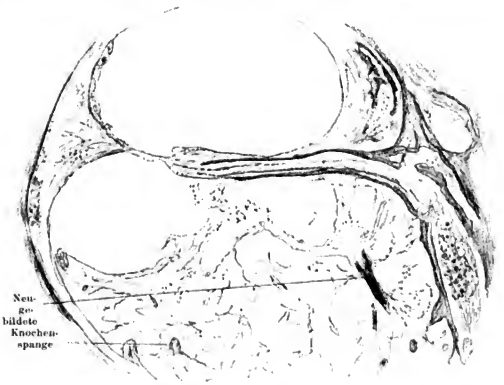

Abb. 94. Bildung von Bindegewebe und Knochen bei starker Vergrößerung (Fall 6).

und auf seine Diagnose hingewiesen, da bei einigen meiner Präparate eine umschriebene Eiteransammlung an der Einbruchsstelle zu finden war und die Veränderungen im übrigen Labyrinth mir bei den menschlichen Schläfenbeinen aus den oben angeführten Gründen nicht sicher entzündlich erschienen.

Herzog[2]) wies in Basel an Präparaten von intra vitam durch die Aorta fixierten Katzen nach, daß sich eine durch Jod- und Zementbrei am unversehrten Fenster verursachte Entzündung stets auf das ganze Labyrinth ausbreitete. Seine Schlüsse sind: 1. Auch beim gesunden Organismus kann Labyrinthentzündung ohne dessen Eröffnung zustande kommen. 2. Die Entzündungsprozesse breiten sich außerordentlich rasch über das Laby-

[1]) Archiv f. Ohrenheilk. 45, 193.
[2]) Deutsche otol. Ges. 1906, S. 144.

Digitized by Google

rinth aus. 3. Aus circumscripten, entzündlichen Residuen darf nicht auf vorausgegangene umschriebene Eiterung geschlossen werden. Doch schon im folgenden Jahre konnte er an ebenso fixierten Affenpräparaten nachweisen, daß Eröffnung und Plombierung des horizontalen Bogenganges zu umschriebenen Anhäufungen polynucleärer Leukocyten und endolymphatischer Zellen führen kann. Feinkörnige Gerinnungen nehmen in ihrer Masse und Dichte von der Infektionsstelle aus immer mehr ab. Es scheinen also auch im Tierversuch die Entzündungen der Bogengänge wohl infolge ihrer Enge zur Einschränkung des Entzündungsherdes zu neigen, wodurch ihre klinische Gutartigkeit und der Mangel an Sektionsmaterial erklärt wäre.

Abb. 95. Bildung von Bindegewebe und Knochen bei starker Vergrößerung (Fall 6).

Wenn mich auch *Herzogs* Einwände und spätere eigene Erfahrungen überzeugten, daß gewisse Entzündungserscheinungen bei meinen Präparaten weitab vom Einbruch vorhanden waren, die ich für Leichenveränderungen hielt, so sind diese doch so geringfügig, daß von einer umschriebenen Labyrintheiterung mit einem gewissen Rechte gesprochen werden darf, zumal sich in der Folge die Beobachtungen Anderer hinzugesellten, nach denen auch der von *Siebenmann* angenommene Mittelweg einer erst diffusen, dann allmählich umschriebenen Labyrinthentzündung nicht mehr nötig erschien.

Eine große Anzahl von umschriebenen Labyrinthentzündungen, besonders bei Meerschweinchen, beschreibt auch *Schoetz*[1]). Diese Tiere scheinen allerdings besonders hierzu zu neigen.

Yoshii[2]) liefert einen Beitrag zur Anatomie der circumscripten Labyrinthitis mit einem Meerschweinchenohr, in dem sich zwei von einander

[1]) Archiv f. Ohrenheilk. 86, 214.
[2]) Zeitschr. f. Ohrenheilk. 57, 125.

Digitized by Google

getrennte Entzündungsherde in der Schnecke befanden, während das dazwischen liegende Stück der Schnecke vollkommen normal war.

Nürnberg[1]) bearbeitete 26 Fälle von Labyrintheiterung aus der Praxis *Leuferts*; er hält an der umschriebenen Labyrintheiterung fest. Ebenso hat *Neumann*[2]) unter 52 Labyrintheiterungen 32% circumscripte gesehen. Auch *Goerke*[3]) gibt zwei zweifelsfreie Beschreibungen der umschriebenen Labyrinthitis.

Marx[4]) sah bei einem Hasen circumscripte Entzündung des Cochlearisapparates bei intaktem statischen Labyrinthe, trotz der klinischen Vestibularerscheinungen: Membran des runden Fensters von Eiterkörperchen durchsetzt, Rundzellenanhäufung auf der cochlearen Seite. In der Schnecke Rundzellen, Gerinnsel, das sich nach der Spitze zu und am Helicotrema nach der Scala vestibuli in geringem Maße fortsetzt. Ganglion spirale an der Spitze mit Rundzellen durchsetzt, sonst normal. Im Endolymphraum des Vestibulums nur stellenweise feine hyaline Massen. Sinnesepithelien gut erhalten. Er nimmt diffuse seröse Labyrinthis an.

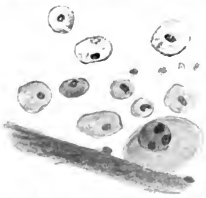

Abb. 96. Körnchenzellen innerhalb der Membrana fenestral rot. bei Cholesteatom der Pauke.

Das Labyrinth verhält sich der von der kranken Nachbarschaft einwirkenden Entzündung gegenüber sehr verschieden.

Da die Labyrinthkapsel von Gefäßen von der Pauke her durchbohrt wird (*Politzer*), da ferner an zwei Stellen, den Fenstern, tierische Membranen den osmotischen Druck der anisotonischen Flüssigkeiten in Labyrinth und Pauke durch Diffusion sich ausgleichen lassen, so können wir auch ohne direkte Durchwanderung von Entzündungserregern bei Krankheiten der Pauke Veränderungen der Labyrinthflüssigkeit erwarten.

Vielleicht weist die Anwesenheit von Körnchenzellen, die ich an der Innenseite des runden Fensters fand, auch darauf hin (Abb. 96).

Noch leichter wird durch die weiten perineuralen und perivasculären Räume im Hörnerven und durch den perilymphatischen Aquaeductus cochleae ein Entzündungsreiz von der Schädelhöhle in das Labyrinth eindringen können. Schon *Habermann* betont, daß Veränderungen, Atrophie der Nerven in der Lamina spiralis und in den Ganglienzellen bei Mittelohrentzündungen häufig, und dann vorwiegend in den basalen Windungen ausgebildet sind. Bei der Häufigkeit des Überganges von eitrigen Mittelohrentzündungen durch die dünnen Fenstermembranen ist auch eine leichte oder umschriebene Entzündung der Schneckenpapille und Nerven, die als einzige Spur davon Atrophie hinterläßt, wohl verständlich.

Neuerdings, zuerst von *Nager*[5]), ist nun, allerdings hauptsächlich aus klinischen Gründen, das Krankheitsbild der induzierten oder Laby-

[1]) Archiv f. Ohrenheilk. **76**, 139.
[2]) Monatsschr. f. Ohrenheilk. **41**, 351.
[3]) Archiv f. Ohrenheilk. **80**.
[4]) Zeitschr. f. Ohrenheilk. **61**, 3.
[5]) Zeitschr. f. Ohrenheilk. **33**.

Digitized by Google

rinthitis serosa aufgestellt worden, die, wie *Herzog* bei der Tuberkulose (s. daselbst) annimmt, entweder auch bei der umschriebenen eitrigen Labyrinthitis stets zugleich vorhanden sein soll, oder aber auch von vornherein ohne Eiterbildung verläuft. Man nimmt sie bei den naturgemäß seltenen Fällen an, bei denen zwar klinische Symptome von Labyrintheutzündung vorhanden waren, sich aber beim Tode keine Zeichen von Eiterung fanden. Als Hauptzeichen einer serösen Labyrinthitis, d. h. als ein Zeichen von vermehrtem Liquor endolymphaticus, wurde die Ektasie des Endolymphraumes angesehen, die sich am sichersten durch Erweiterung des Ductus cochlearis, d. h. Ausbuchtung der Reißnerschen Membran mit Verschiebung ihrer Ansatzpunkte, kennzeichnet (s. Abb. 166). Ferner fand *Nager*[1]) Infiltration, ödematöse Durchtränkung und Anwesenheit zahlreicher Siegelringzellen bei Erhaltensein der Fenstermembranen. *Herzog*[2]), der die

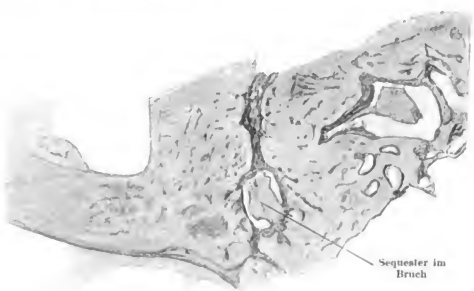

Abb. 97. Geheilte Labyrinthitis und Meningitis nach Schläfenbeinbruch und Labyrinthaufmeißelung.

Labyrinthitis serosa an der Hand reiner Tuberkulosefälle am genauesten beschrieb, nimmt ein kollaterales Ödem an, daß zur Verdichtung des Labyrinthwassers und dadurch albuminösen Gerinnungen führt. Über den Wert der zellenlosen Gerinnungsmassen beim menschlichen Gehörorgan habe ich mir noch kein sicheres Urteil bilden können (s. S. 92).

Die Entzündung im Labyrinth kommt entweder zur Ausheilung, indem sich bindegewebige Abschlüsse bilden, Knochen auch am Sequester (Abb. 97 und 98), in denen sich nach einem sehr verwickelten Vorgang Verkalkungen und Knochenneubildung entwickeln kann (Abb. 90—95). Die Bindegewebsbildung gibt aber nur einen unsicheren Schutz gegen das Weiterschreiten der Infektion (Abb. 89).

Die Knochenbildung kann in der verschiedensten Ausdehnung eintreten, teils als zarte Spangen in dem neugebildeten Bindegewebe, oder

[1]) Zeitschr. f. Ohrenheilk. **33**, 183.
[2]) Labyrintheiterung und Gehör. München.

Digitized by Google

vom Periost aus als Verdickungen, die schließlich zur Ausfüllung der Hohlräume führen können, wie der folgende Fall zeigt[1]).

Geheilte Labyrinthentzündung nach Schläfenbeinbruch mit Meningitis. Horizontalschnitte durch das Schläfenbein.

In den oberen Schnitten zeigt sich eine Quertrennung der Pyramide, die mit Bindegewebe ausgefüllt ist und einen Knochenkern umschließt, der sich nach unten bis in die Höhe des Modiolus erstreckt. In ihm sind an Stelle der Knochenkörperchen leere Hohlräume sichtbar und am Rand ringsum Resorptionslacunen, an die sich an manchen Stellen Bindegewebe

Abb. 98. Bildung von Bindegewebe und Knochen in der Schnecke, hierzu auch noch Schläfenbeinbruch und Labyrinthaufmeißelung (Abb. 204, 205 und 206).

heftet, das zum gesunden Knochen zieht. Dieser Sequester ist in der Höhe des wagerechten Facialisteiles etwa 3 mm groß, verläuft nach oben und unten zugespitzt und nimmt die Stelle des Vorhofes ein, die im übrigen mit teils festem, teils lockerem, blutgefäßreichem Bindegewebe ausgefüllt ist (Abb. 97). Da er medial vom Facialis verläuft, der nie gelähmt war, so ist anzunehmen, daß er nicht durch die Aufmeißelung des Labyrinthes entstanden ist, sondern durch den Sturz ein Jahr vor dem Tode. Wie weit er durch die Resorption im Laufe des Jahres verändert ist, läßt sich ungefähr an den Grenzen des gesunden Knochens schließen, von dem

[1]) Deutsche otol. Ges. 1910.

Digitized by Google

er abgesprengt wurde. Doch ist auch dieser durch Knochenneubildung so verändert, daß z. B. von den Bogengängen auch durch die Richtung der Knochenlamellen nichts zu finden ist. Anders an der Schnecke (Abb. 98). Hier ist die Form der Basalwindung durch mit Hämatoxylin stärker blau gefärbten alten Knochen, in dem noch deutliche Knorpelinterglobularräume sichtbar sind, zu erkennen. Die Mittelwindung ist gegen die Pauke durch ebensolche alte Knochenreste abgegrenzt, die durch neugebildetes Knochengewebe verbunden sind. Dieser neugebildete Knochen füllt den ganzen Schneckenhohlraum, an dem die Spitzenwindung fehlt, aus. Einige mit

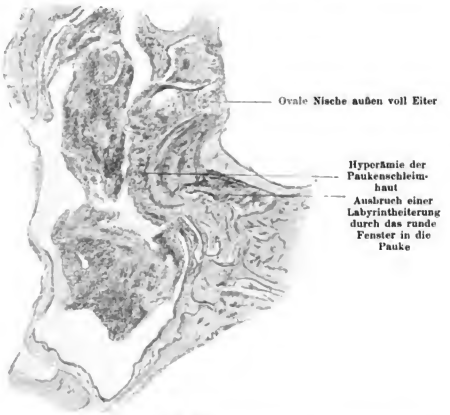

Abb. 99.
Ausbruch einer Labyrintheiterung nach traumatischer Meningitis durch das runde Fenster.

Bindegewebsfasern durchzogene Hohlräume finden sich darin. Die Lamina cribrosa ist deutlich erhalten und von ihr abgewandt, nach dem Vorhof zu ein kleiner Rest des Lamina spiralis ossea. Über ihm fehlt der Modiolus und beginnt das formlose neue Knochengewebe. Es hat den Anschein, als ob beim Meißeln eingedrückte Splitter der Schneckenkapsel basalwärts verlagert und da eingeheilt wären. Der Spiralkanal ist mit lockerem Bindegewebe ausgefüllt, der einzelne Hohlräume bildet, in dem sich auch ab und zu Reste von Ganglienzellen ohne Kern finden. Die Acusticusfasern sind völlig atrophisch.

Mygind[1]) beschrieb schon 1892 Übergang einer Masern-Mittelohrentzündung durch das runde Fenster aufs Labyrinth mit nahezu völliger Verknöcherung der Schnecke und knöchernem Verschluß des runden Fensters.

[1]) Zeitschr. f. Ohrenheilk. 22, 196.

Digitized by Google

Wie schon von *Habermann*[1]) an einem Falle, wurde zuerst von *Lange*[2]) auf die sekundären Ausbrüche der Labyrintheiterungen hingewiesen, deren Wichtigkeit auch *Friedrich*[3]) betont.

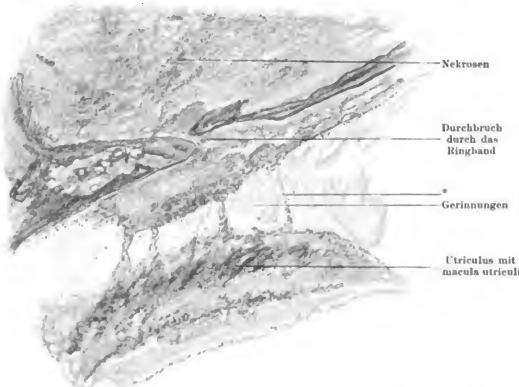

Abb. 100a. Einbruch von Tuberkulose durch das Ringband, Vergr. 50 × $^4/_5$.

Ich konnte in einem Fall von Meningitis nach Schädelverletzung Labyrinthitis mit Ausbruch durch das runde Fenster und sekundäre Paukenentzündung nachweisen (Abb. 99).

Abb. 100b. Vergrößerung der Stelle * in Abb. 100a von 535 × $^4/_5$. Rundzellen mit Fibrinansätzen.

Die Abnahme der Intensität bei Knochendurchbrüchen, die nach dem alten Herd zu breitere Zerstörung können den Weg des Durchbruches erweisen (*Goerke*)[4]).

Tuberkulose des Labyrinthes kann vom Mittelohr oder vom Schädelinneren zugeleitet werden, wohl auch auf dem Blutwege.

Vom Mittelohr sind im Gegensatz zu den eitrigen Einbrüchen bei der Tuberkulose außer an den Fenstern (Abb. 100a und 100b) noch solche am Promontorium (Abb. 46), der Schneckenspitze, der vom Fallopische Kanal in die mittlere Schneckenwindung, und an der Konvexität des äußeren Bogenganges beschrieben worden.

An der Einbruchsstelle beobachtete *Habermann* zunächst eine Erkrankung des perilymphatischen Raumes in der Umgebung; es bilden

[1]) Archiv f. Ohrenheilk. **42**, 128.
[2]) *Lange*, Passows Beiträge.
[3]) Die Eiterungen des Ohrlabyrinthes. J. F. Bergmann. Wiesbaden 1905.
[4]) Archiv f. Ohrenheilk. **80**, 45.

Digitized by Google

sich umschriebene Krankheitsherde mit eingelagerten miliaren Tuberkeln, mäßiger Schwellung und entzündlicher Infiltration der periostalen Auskleidung und der Mündung der Schneckenwasserleitung, die durch einen Pfropf verkästen Gewebes geschlossen war. Später kommt es zu starker Wucherung des Bindegewebes der periostalen Auskleidung und zur Bildung reichlichen Granulationsgewebes, in dem miliare Tuberkel mit Riesenzellen eingebettet sind (Abb. 101). Dadurch werden größere Teile des Perilymphraumes ausgefüllt, und erst von diesen aus greift die Entzündung auf die angrenzenden Teile des Endolymphraumes über.

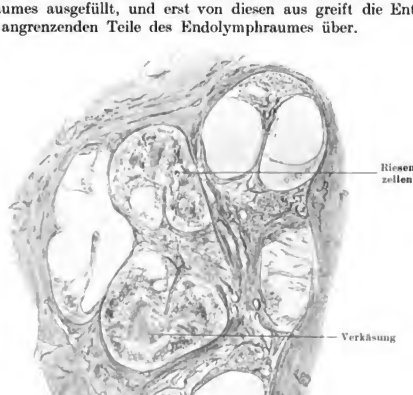

Abb. 101. Tuberkel in der Schnecke.

Habermann berechnet nach seinen Sektionen bei 16% aller Tuberkulösen Vorkommen spezifischer Labyrintherkrankungen.

Im Gegensatz zu dieser Darstellung *Habermanns* steht die Beschreibung der tuberkulösen Labyrintherkrankung von *Herzog*, dessen Anschauung sich darin zusammenfassen läßt, daß jeder Einbruch von Tuberkulose ins Labyrinth sofort zu einer diffusen Labyrinthentzündung führt. Sie sei im Beginn stets diffus serös oder serofibrinös; es können sich bald Abgrenzungen bilden, in denen die Entzündung beschränkt sich fortentwickelt. Der regelmäßige Befund von Ektasien bei langsam entstehender Labyrinthitis sprach dafür, daß auch die Atrophie des Sinnesepithels, Degeneration des Ganglion spirale und der Nerven entzündlicher Natur ist, entstanden durch Druckschwankungen des Labyrinthwassers.

Digitized by Google

Eine ziemlich umfangreiche Literatur hat sich über das Empyem des Saccus endolymphaticus entwickelt. *Boesch*[1]) sammelte aus Anlaß einer eigenen Beobachtung von Kleinhirnabsceß im Anschluß an Saccusempyem 65 Fälle, in denen der Fortleitungsweg nach der Schädelhöhle bekannt wurde und fand 22 mal = 33% den Aquaeductus vestibuli als solchen. Es handelte sich stets um chronische Mittelohreiterung, 7 mal mit Cholesteatom, die durch das Labyrinth und den Aquaeductus vestibuli gegangen war, nur 2 mal war der Saccus vom Antrum mastoideum durch den cariösen Knochen der Hinterwand infiziert. Die Folgen waren 1 Extraduralabsceß, 3 mal Meningitis purulenta, die aber auch durch den

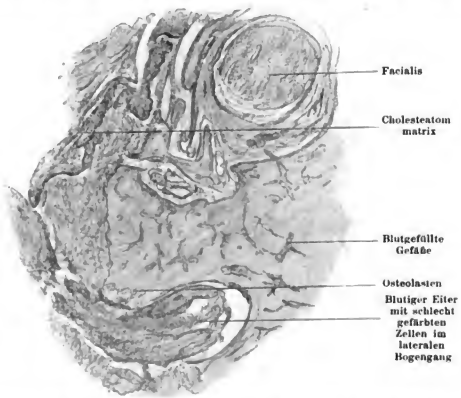

Abb. 102. Ausbruch chronischer Mittelohreiterung in der äußeren Begrenzung.

Aquaeductus cochleae entstanden sein konnte, 4 mal Meningitis und Sinusthrombose, 3 mal Meningitis und tiefgelegener Kleinhirnabsceß, 10 mal Kleinhirnabsceß. *Neumann* hat gleichfalls Empyem des Saccus endolymphaticus beobachtet, ebenso *Passow*, während *Wagner*[2]) erklärt, daß nur ein einwandfrei mikroskopisch erwiesener Fall von *Politzer* vorliege und deshalb die Frage noch fast unbeantwortet gelassen werden müßte. Die späteren Beobachtungen von *Isemer*[3]), *Görke* und *Hegener*[4]) erweisen die Möglichkeit der wenn auch seltenen Entwicklung des Empyems des Saccus. *Hegener*[5]) gibt eine unzweideutige Abbildung von Durchbruch des Empyems

[1]) Zeitschr. f. Ohrenheilk. **50**, 337.
[2]) Archiv f. Ohrenheilk. **48**, 273.
[3]) Archiv f. Ohrenheilk. **67**, 97.
[4]) Deutsche otol. Ges. 1907, 201.
[5]) Labyrinthitis und Hirnabsceß. Karger, Berlin 1909.

Digitized by Google

in den Sinus. Auch ich konnte einen geheilten Fall von Labyrintheiterung und -Aufmeißelung mit Sinusthrombose nach einigen Tagen klinisch kaum anders deuten.

Als einen einzig dastehenden Fall beschreibt *Grünberg*[1]): Frische, eitrige Labyrinthitis durch Einbruch eines Abscesses im Knochen der hinteren Felsenbeinfläche. Durchbruch durch Ringband und Trommelfell, labyrinthäre Meningitis.

Hegener[2]) erklärte die bisweilen anzutreffenden Nekrosen der häutigen Labyrinthteile (s. Abb. 105 und 106) mit embolischen und thrombotischen Vorgängen in den Labyrinthgefäßen. *Hegener* glaubt, daß die Unterbrechung der Blutzufuhr in der Arteria auditiva interna die Nekrose der häutigen und der inneren Schicht des knöchernen Labyrinthes verursache. In einem Falle ging dabei die Nekrose bis an die äußeren Öffnungen der Aquädukte und an die Fenster. An der knöchernen Kapsel war trotz 8tägigen Bestehens der Thrombose keine Veränderung sichtbar.

Ich konnte einen Fall von akuter Nekrose des ganzen Labyrinthes beschreiben, der wohl auch Gefäßerkrankungen seine Entstehung verdankt und sich auch auf den Knochen um die Labyrinthräume bezog. Zugleich stellt er meine einzige histologische Beobachtung von Einbruch einer Paukeneiterung bei Cholesteatom durch den äußeren Bogengang (Abb. 102) dar und zeigte einen so ungünstigen Einfluß der Operation auf Gehör und Krankheitsverlauf, daß er vielleicht zu den post operativen Meningitiden gezählt werden könnte, wenn ich auch glaube, daß er ohne (die damals noch nicht geübte) Labyrinthöffnung auch so einer Meningitis erlegen wäre. Ich gebe deshalb den Fall nochmals ausführlich.

33jähriger: Als 9jähriger hatte er nach Scharlach eine linksseitige Ohreiterung bekommen, mit 15 Jahren eine „große Ohrdrüse", vermutlich einen subperiostalen Absceß, dabei sei viel Eiter aus dem Ohr gekommen. Mit 19 Jahren hatte er Ohrpolypen. Schon seit vielen Jahren wurde ihm Operation vorgeschlagen.

Vor 3 Wochen begann unter hohem Fieber Schwindel, Kopfschmerz und Brechneigung. Hörprüfung am 7. Mai 1902:

	e S	
R		L
2 —	c^4	L — 2
— 3	cL	— 12
+ 8	cW	+ 12
95,5 m	Fl	36,2 cm
	St	

$C_2\ C_1$ C c

$c^1\ c^2\ c^3\ c^4$ C c $c^1\ c^2$

$c^5\ c^6\ c^7\ c^8$ $c^3\ c^4\ c^5\ c^6\ c^7$

Elend, schwer leidend aussehender Mann. Herz und Lunge gesund, kein Zucker und Eiweiß im Urin: Cholesteatom links.

9. Mai 1902. Trotz Verdachtes vorhandener Meningitis Operation.

[1]) Zeitschr. f. Ohrenheilk. **63**, 217.

[2]) *Passows* Beiträge I, 359.

Digitized by Google

Sehr zarte Weichteile, aber sehr fester Knochen. In etwa $^1/_2$ cm Tiefe Granulation. Adituswand weggenommen. Eine mit Blut erfüllte Fistel im horizontalen Bogengang von etwa 2 mm Länge. Pauke bis zum Aditus voll Cholesteatom und Granulationen, Dura und Sinus nirgends frei. Vom Amboß nur ein kleines Restchen vorhanden, Hammer normal. Spaltung der Gehörgangswand mit Lappen nach hinten unten.

10. Mai abends Klagen über Herzklopfen, bricht viel. Ohrschmerzen.

Nacht zum 11. Mai nicht geschlafen. Kopfschmerz.

11. Mai Verbandwechsel, Wunde tadellos, so weit genäht vereinigt. Kein Tropfen Eiter in der ganzen Höhle. Abends 39. Erbrechen. Kein Schwindel, auch nicht bei starkem Blicken nach rechts und links.

12. Mai. Hat nicht geschlafen, Kopfschmerz. Im Ohr bisweilen Stechen, kein Nackenschmerz. Unzufriedene Stimmung, klagt über seine bisherigen Ärzte, will fortwährend andere Behandlung, weinerliche Stimmung. Nachmittag starke Kreuzschmerzen, abends Kopfschmerz besser.

13. Mai. Kopfschmerz weg. Druckschmerz und Schwellung auf der rechten Kreuzbeinhälfte. Luftkissen. Etwas Paraphasie, keine amnestische Aphasie, gibt an, sich an die Wand gestoßen zu haben, danach kurz bewußtlos gewesen zu sein.

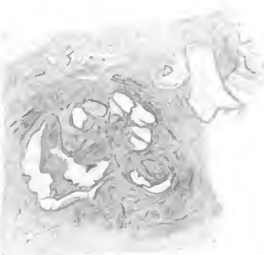

Abb. 103. Nekrose der Schneckenkapsel.

14. Mai. Kreuzbein nicht geschwollen, die gestrige Röte wohl nur vom Druck entstanden. Nachmittag 40.3. Phantasien. Unruhe.

15. Mai. Ganz unklar früh. Nachmittag starke Unruhe, erkennt niemand mehr. Abends geht Urin spontan ab. Kalte Nase und Hände. Tod $^1/_2$1 Uhr früh. 16. Mai.

Sektion: Nachmittags 5 Uhr. Starke venöse Hyperämie der Meningen, Hämorrhagie auf dem linken Parietallappen. Eiter an der Basis, auch am rechten Acusticus und besonders an den Art. fossae Sylvii und Konvexität der vorderen Hälfte. Chronische Leptomeningitis, leichte Körnung des Ependyms aller Ventrikel und Verdickung. Liquor getrübt und gerötet. Ventrikel kaum erweitert. Sinus frei. Kein Hirnabsceß. Dura über dem Schläfenbein überall unversehrt.

Das Schläfenbein wird noch an demselben Nachmittag, also etwa 16 Stunden nach dem Tode, zerlegt, und nachdem Schnecke und oberer Bogengang geöffnet ist, in Fixierungsflüssigkeit (60 proz. Alkohol oder vielleicht auch 10 proz. Formalin) gebracht. Die höchst eigentümlichen Veränderungen können also sicher keine Fäulniserscheinungen sein. Zur weiteren Behandlung, Entkalkung und Einbettung wurden dieselben Stoffe gebraucht wie sonst.

Schon beim Schneiden fiel mir die ungewöhnliche, verzogene Gestalt der Labyrinthräume auf. Während bei den Bogengängen und Vorhof die Entstellung weniger ausgeprägt ist, ist die Schnecke völlig verunstaltet (Abb. 103). In der Schneckenkapsel sind zahlreiche Spalten entstanden, welche sich an den Bau der Knochenlamellen halten und welche, da der die Kapsel umgebende Knochen normal geblieben ist, die nach dem Hohlraum zu gelegenen Knochenschichten mit Periost und Weichteilen in die Scala vestibuli und tympani hineindrücken, wodurch der Ductus cochlearis infolge Zusammenrückens aller 3 Wände zu einem Y-förmigen

Digitized by Google

Spalt zusammengedrückt ist (Abb. 103). Diese Verschiebungen sind offenbar dadurch zustande gekommen, daß die bei der Entkalkung sich entwickelnde Kohlensäure die nachgiebigen Teile, deren Zusammenhang krankhaft gelockert war, nach der Seite des geringsten Widerstandes drückte. An dem Reste des Celloidinblockes fühlt sich die erweichte Knochenpartie wie eingedickter Eiter an. Besonders bei Färbung mit Lithioncarmin (Abb. 104) setzt sich die hellgefärbte Schicht gesunden Knochens scharf von der erkrankten, dunklen ab. *Van Giesons* Färbung läßt keinen Unterschied erkennen, Hämatoxylin färbt die kranken Teile nur unerheblich dunkler. Bei starker Vergrößerung sieht man in den erkrankten Knochenteilen die Lamellen häufig undeutlich gezeichnet. Die

Abb. 104. Nekrose der Vorhofskapsel.

Knochenkörperchen haben zum Teil ihre sternförmige Gestalt verloren und sind unregelmäßiger und schwächer gefärbt. Die Knorpelzellen der Interglobularräume liegen zum Teil frei ohne Zwischensubstanz. Der Facialiskanal ist von einer Reihe von Osteoblasten eingefaßt, Osteoklasten in *Howship*schen Lacunen sind nirgends zu sehen, an manchen Stellen sind leere Lacunen vorhanden. Die Gefäße der Knochen sind mit Hämatoxylin auffallend dunkel gefärbt, bei Carminfärbung tritt das in dem diffusen Dunkel weniger hervor. Die Pauke ist überall mit Epidermis ausgekleidet, das tympanale Tubenostium ist mit normalem Flimmerepithel bedeckt und zeigt darunter einige Drüsen. Die Nische des runden Fensters ist mit Bindegewebe so angefüllt, daß die Haut dadurch etwa um das Fünfzehnfache verdickt wird (Abb. 104). Zu den Steigbügelschenkeln ziehen einige bindegewebige Bügel, deren Zwischenräume mit Blut erfüllt sind, der Kopf ist dicht von Bindegewebe umgeben, über das die

Digitized by Google

Cholesteatomepidermis wegzieht. In den Hohlräumen des Labyrinthes finden sich zahlreiche Blutungen, ebenso in den lateralen Teilen der Nischen beider Fenster und dem vorderen Kuppelraum nach der Tube zu. Die Weichteile des Labyrinthes sind teils durch diese Blutungen, teils durch die Knochenverschiebung sehr entstellt. Von den epithelialen Gebilden der Schnecke sind nur die Cortischen Pfeiler, und auch diese zum Teil stark verbogen, erhalten. Die Cortische Membran ist wohlerhalten, aber die Papille herabgedrückt. Alle Hohlräume im Knochengerüst des Modiolus und des Ligamentum spirale osseum sind voll Blut, das stellenweise Schichten erkennen läßt und in dem sich in den Spitzen-

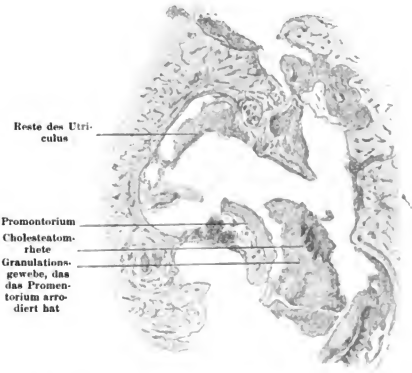

Abb. 105. Nekrose der Vorhofsweichteile bei Kleinhirnabsceß.

windungen noch reichliche Ganglienzellen erkennen lassen, während im Basalteil des Ganglion spirale nur ganz vereinzelte Zellen zu finden sind. Keine Corpora amylacea. Als Einbruchstelle für die hämorrhagische Entzündung des Labyrinthes und der durch den Acusticus sich anschließenden Meningitis diente nicht nur die Bogengangsfistel, wie am nächsten anzunehmen lag, denn in den Bogengängen sind die Blutaustritte durchaus nicht am stärksten, sondern auch das Ringband des Steigbügels, welches oben und unten von Blutungen durchsetzt ist, welche pilzförmig in den Vorhof hineinragen.

Auch *Lange*[1]), *Nager*[2]), *Friedrich*[3]) betonen als Ursache der Nekrose

[1]) *Passow* Beiträge 1, 5.
[2]) *Nager*, Zeitschr. f. Ohrenheilk. **53**, 255.
[3]) *Friedrich*, Eiterung d. Labyrinthes. Wiesbaden 1905.

Digitized by Google

des Labyrinthes Gefäßthrombose der Arterien, während der Facialis durch die Art. stylomastoidea bis zum Meatus acustic. int. begleitet wird und deshalb trotz der Labyrinthnekrose erhalten bleibt.

Die folgenden Abbildungen 105 und 106 geben ein Beispiel von Nekrose der Labyrinthweichteile von einem Fall, der an Kleinhirnabsceß (s. Abb. 208) zugrunde ging.

Labyrinthsequester kann entweder den ganzen Felsenteil mit Schnecke, Vorhof und Bogengängen betreffen oder nur einzelne Teile. Besonders häufig werden Kinder bis zum 10. Jahre betroffen. Ich glaube, daß die lockere, spaltenreiche Verbindung, die die eigentliche Labyrinth-

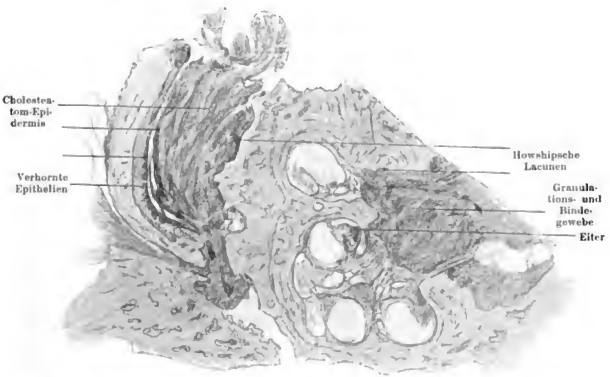

Abb. 106. Nekrose des häutigen Labyrinthes bei Absceß im inneren Gehörgang und Kleinhirnabsceß, vgl. Abb. 208.

kapsel mit dem Deckknochen im kindlichen Alter verknüpft, und die spongiösen und pneumatischen Räume um das Labyrinth (Abb. 81) im späteren Alter die Hauptschuld tragen. Durch Übergang einer Paukenentzündung auf die Hohlräume wird die Ernährung des Knochens aufgehoben und er stirbt ab. Gewöhnlich dauert der Vorgang viele Jahre, doch kann er, besonders bei Scharlach, der überhaupt häufig die ursprüngliche Erkrankung darstellt, in kürzerer Zeit verlaufen. Zweimal fand *Bezold* Miliartuberkulose, nie Syphilis. So können wir wohl annehmen, daß mehr die anatomischen Verhältnisse als die Art der Entzündungserreger den Grund für die Nekrose des Labyrinthes abgeben. Der auf S. 74—76 mit Abb. 60 und 61 bereits beschriebene und die folgenden Fälle geben Belege für meine Annahme.

Digitized by Google

1. Die 11jährige Fl. K. kam mit einer, angeblich akuten Mittelohreiterung und Knochenerkrankung ins Diakonissenhaus.

Operation am 1. Juli 1899. Erweiterte Gefäßlöcher. Zwischen häutiger und knöcherner Gehörgangswand fetzige, verfärbte Lymphdrüsen und Granulationen. Im Knochen einige Zellen voll Eiter, Antrum leicht gefunden, Dura und Sinus nirgends frei, überall blasse Granulationen. Bei Druck auf eine Anschwellung vor dem Ohr schnellt eine Granulation hervor und spärlicher Eiter kommt. Eine Sonde wird bis zu einer, von einem anderweit gemachten Einschnitt herrührenden Fistel auf dem Jochbogen vorgeschoben, mit T-schnitt erweitert und Jodoformgaze von hinten nach vorn durchgeschoben.

Da die Wunde nicht heilte, wurde am 27. Juli 1899 der Schnitt nach oben und unten verlängert, Granulationen ausgekratzt und ein Durchbruch der knöchernen Hinterwand in der Mitte zwischen Außenwand und Aditus gefunden. Ganze Hinterwand weggeschlagen. Der Aditusboden war cariös, der Bogengang nicht eröffnet, aber davor lag ein scharfrandiger Knochen, nach unten blasse Granulationen, wohl nach dem Facialiskanal zu. Vom Hammer (Abb. 107a) fehlt das Griffende und Granulationen sitzen auf der Gelenkfläche. Vom Amboß wurde nur ein Rest (Abb. 107a) gefunden. Die hintere Antrumswand war morsch, wurde entfernt, dabei Sinus freigelegt, hinten innen blieben noch Granulationen. Plastik nach *Stacke*. Die Fistel auf dem Backen ausgekratzt, Proc. zygomaticus cariös.

Abb. 107a. Sequester des Vorhofes und Gehörknochen operativ entfernt.

Abb. 107b. Sequester der Schnecke bei der Nachbehandlung entfernt.

Auch dieser Eingriff führte nicht zur Heilung und wegen hohen Fiebers mußte am 7. November nochmals operiert werden. Die Fistel wurde nach oben und unten freigelegt, die Granulationen ausgekratzt, dabei zuckt der Facialis. Der Eiterherd mußte aber weiter freigelegt werden, da hinten in der Gegend des horizontalen Bogenganges und Vorhofes ein Sequester zu fühlen ist. Er wird in zwei Stücken entfernt (Abb. 107a). Danach völlige Gesichtslähmung. Scheinbar liegt der Nerv noch zusammenhängend frei, aber zuckt nicht bei Kneipen mit der Pinzette. Erst nach mehrmonatlicher sehr abwechslungsloser Behandlung hatte sich die Absonderung so vermindert, daß die Kranke entlassen werden konnte. Allmählich hörte die Eiterung ohne Behandlung ganz auf, die Facialislähmung bleibt.

2. Die 8jährige C. B. leidet seit dem ersten Lebensjahre an Ohreiterung nach Scharlach. In der letzten Zeit Fieber mit Schweißen. Starke Schwellung hinter dem Ohr, obturierender Ohrpolyp.

Radikaloperation rechts. Etwa $1^1/_2$ cm dicke Weichteile, stinkender Eiter kommt unter dem M. temporalis her, zugleich mit matschigen Granulationen. Knochen unversehrt. Im Antrum käsiger Eiter und matschige Granulationen. Hintere Gehörgangswand durch Eiter und Granulationen abgehoben. Vordere Wand cariös. Vom Hammer nur ein Stückchen Griff erhalten. Pauke voll Granulationen. Bis auf den Jochbogen weiche Granulationen ausgelöffelt, Sinus liegt etwas über linsengroß frei. Lappen nach *Stacke*.

Digitized by Google

Der Verlauf war der für Schneckennekrose bezeichnende: Immer wieder mächtige Granulationsbildung in der Operationshöhle, Gestank, rauher Knochen mit Sonde zu fühlen. Bemerkenswert war das häufige Auftreten von Facialislähmung, manchmal auf eine halbe Stunde, bis stunden-, manchmal auch tagelang. Am 6. November 1899 wurde ein furchtbar stinkender Schneckensequester (Abb. 107b) herausgezogen. Am 7. November die Reste des Stapes (Abb. 107b); sofort hörte der Gestank auf und am 8. November konnte die Kranke geheilt entlassen werden. Die Heilung wurde 1900 am 29. Januar bestätigt und 1902 am 24. November.

Unter 104 Fällen von Labyrinthnekrose, die *Blau* in seinem Bericht 1905 sammelte, betrafen 14 das ganze Labyrinth, 53 die Schnecke allein am häufigsten die untere Windung, wohl durch Eintritt der Infektion ins runde Fenster, 5mal allein Bogengänge. Unter 72 Fällen war 12mal Facialislähmung vorhanden. Von 78 starben 5 an Meningitis, 2 an Meningitis und Pyämie, 4 an Kleinhirnabsceß, 3 an Tuberkulose. Die Ausstoßung erfolgt mit oder ohne Kunsthilfe durch den Gehörgang, einmal wurde die Nase als Ausgangspforte beobachtet[1]). Der Tod erfolgte oft durch Meningitis oder Hirnabsceß oder Sinusthrombose, wie in dem oben geschilderten abgebildeten Falle.

Labyrinthnekrosen sind außer von *Bezold*[2]) und *Nager*[3]) von *Zemann*[4]) beschrieben, bei denen trotz der Ausstoßung der Schnecke, der Facialis ungelähmt blieb; s. auch meinen vorigen Fall. Es ist wunderbar, wie oft der Facialis unberührt bleibt, obwohl sein Kanal oft mit zerstört wird. Wenn möglich, ist deshalb Spontanausstoßung abzuwarten. In einem Falle meiner Beobachtung, in dem ich wegen hohen Fiebers einen dreieckigen Sequester mit dem Facialiskanal entfernen mußte, und ein etwa 1 cm langes Stück Facialis abtrug, war der Nerv in etwa einem Jahre wieder mit normaler Tätigkeit zusammengewachsen.

Es finden sich in der Literatur einige Fälle, in denen der Facialis der Entzündung als Weg nach dem Schädelinnern diente. Ich habe bei einem Falle den Gesichtsnerv in der Pauke von Eiter durchsetzt gefunden; die Entzündung hörte so schnell auf, daß ich ein Fortschreiten in dem Facialiskanal jedenfalls zu den größten Seltenheiten zählen muß. Der Nerv selbst widersteht ja durch seine feste Bindegewebsumhüllung den Schädlichkeiten aller Art, z. B. Druck bei Acusticustumoren, in einer Weise, daß die alte Bezeichnung Portio dura ihre volle Berechtigung hat. Der Fall von *Grunert*[5]), Fortleitung des Eiters durch den Facialis zu den Hirnhäuten, ist nicht einwandfrei, da nicht mikroskopisch untersucht, und da das Labyrinth voll Eiter war.

Fortschreiten der Labyrintheiterung.

Kommt es nicht zum Abschluß der Eiterung im Labyrinthinnern so schreitet sie weiter fort und zwar meist auf dem breitesten Wege, den Lymphbahnen des Acusticus (s. Abb. 79, 80 und 82), und führt zu

[1]) *Habermann*, Pathologische Anat. 296.
[2]) Arch. international de laryngol. 24, L.
[3]) Zeitschr. f. Ohrenheilk. **53**, 225.
[4]) Archiv f. Ohrenheilk. **73**, 251.
[5]) Archiv f. Ohrenheilk. **65**, 119.

Digitized by Google

Meningitis oder Hirnabsceß. Selten bricht ein Empyem des Saccus endolymphaticus nach dem Sinus durch (s. S. 123).

In den „Lymphräumen der Areae" (*Lange*) kommt es nun oft zu abgeschlossenen Abscessen, die *Lange* 8mal fand, auch *Politzer*[1]) in 6 Fällen. Auch in Abb. 80 ist eine Trennungslinie sichtbar. Das bedeutet natürlich keinen Heilungsvorgang, wenn auch die Aussichten einer operativen Entleerung durch die Abkapselung besser werden. Für gewöhnlich kommt es zur tödlichen Meningitis, seltener zu Hirnabscessen nach Labyrintheiterung.

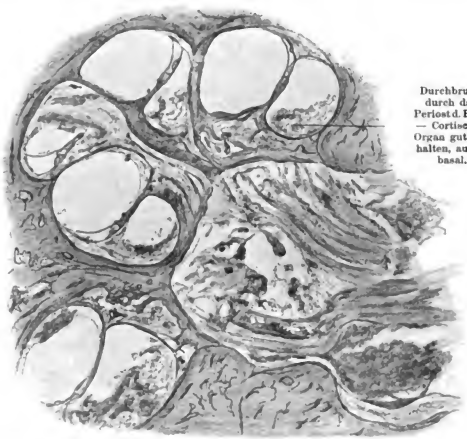

Abb. 108. Einbruch von Eiter in den inneren Gehörgang bei Meningitis traumatica.

Durch den Absceß in der Area cochleae kommt es zur Durchtrennung aller Weichteile, die sie durchziehen, der Nerven und auch der Gefäße. Da die Arterien des häutigen Labyrinthes Endarterien sind, so ist Nekrose dieser Teile die Folge der Zerstörung. Die Versorgung des Labyrinthknochens geschieht wohl zum Teil von der Außenseite des Schläfenbeines. Doch scheinen auch in manchen Fällen die Arterien des häutigen Labyrinthes eine so lebenswichtige Rolle für den Knochen zu spielen, daß ihre Verödung zu seiner Nekrose führt (s. oben Abb. 103 und 104).

Seltener als die Lymphscheiden des Cochlearis wird der Aquaeductus cochleae betreten und noch seltener der Aquaeductus vestibuli (s. S. 122).

[1]) Archiv f. Ohrenheilk. **65**, 161.

Digitized by Google

Man darf auch nicht ohne weiteres aus einer Leukocytenanhäufung im Eingang des Aquaeductus auf Fortleitung in diesem schließen, oft findet bald Abschluß durch Fibrinbildung (Abb. 109a) statt.

Labyrinthveränderungen von dem Schädelinnern aus.

Die zweite Gruppe von Labyrintheiterungen entsteht von dem Schädelinnern aus. — Auch hier ist der Acusticus der Hauptvermittler, daneben der Aquaeductus cochleae.

Das erstere beobachtete ich bei einer traumatischen Meningitis, die durch das Labyrinth durch das runde Fenster, in die Pauke einbrach (s. Abb. 99), das letztere bei Meningitis vom anderen Ohr aus (s. oben Abb. 88). Wie hier fand ich auch in einem anderen Falle Eindringen durch das Endost der basalen Schneckenwindung (Abb. 109b).

Eine Beobachtung von *Lucae*[1]) erwies den Hiatus subarcuatus als Weg, auf dem eine tuberkulöse Meningitis zur hämorrhagischen Entzündung in beiden Labyrinthen geführt hatte.

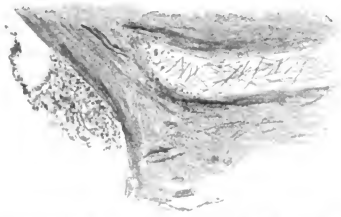

Abb. 109a. Traumatische Meningitis (vgl. Abb. 108), im Eingang des Aquaeductus cochleae polynucleäre Leukocyten, im Inneren nur Fibrin.

Steinbrügge[2]) beschreibt mit Abbildungen eine zugleich mit Meningitis entstandene Otitis int. bei Osteomyelitis, die sich nach dem 9 Jahre später erfolgten Tode durch eine Bindegewebs- und Knochenneubildung im Labyrinth erkennen ließ. Bemerkenswert war, daß die Gebilde des Ductus cochlearis und die zugehörigen Nerven in den oberen Windungen der rechten Schnecke und dem entsprechend Gehör für tiefe Töne erhalten waren.

Vor allem aber ist bei der epidemischen Cerebrospinalmeningitis die Taubheit und bei Kindern Taubstummheit eine so häufige Erscheinung, daß *Voltolini* zu der irrtümlichen Annahme einer primären Otitis interna kam. Zahlreiche spätere genaue, auch pathologisch-anatomische, Untersuchungen wiesen die wahre Natur dieser Krankheit nach und *Habermann*

[1]) Zit. bei *Habermann*, S. 287.
[2]) Pathol. Anat. S. 116.

Digitized by Google

gibt schon eine treffliche Beschreibung[1]). In frischen Fällen findet er eine akute eitrige Entzündung des Labyrinthinhaltes mit mehr oder weniger hochgradigen Zerstörungen. Es finden sich entzündliche Infiltrationen, zunächst in der periostalen Auskleidung und in den Bändern des perilymphatischen Raumes, Eiter und Fibrinfäden, starke Füllung der Gefäße und stellenweise auch Hämorrhagien. Der Eiter kann einzelne Teile, z. B. die Treppen, ganz ausfüllen. Dabei kommt es zu Nekrosen, die beschränkt sein können auf den basalen Teil der Schnecke oder auf die Bogengänge oder die ganzen Weichteile des inneren Ohres ergreifen. *Steinbrügge*

Abb. 109b. Paukeneiterung mit Meningitis: Durchbruch durch das Endost der Basalwindung, in dieser Lymphocyten und Fibrin.

macht Gefäßthrombosen, *Habermann* und *Schwabach* Bakteriengifte dafür verantwortlich. Bei schwächeren Graden der Entzündung kann nur der Perilymphraum befallen sein und im Innern nur Gerinnungen auftreten. Der Übergang auf den Endolymphraum erfolgt durch umschriebene Durchbrüche der Wände und Ausbildung umschriebener Eiterherde an der Innenseite. Bei diesen umschriebenen Erkrankungen kann es bleiben oder es können mehrere Durchbrüche und dadurch eine weitere Verbreitung im Endolymphraum erfolgen. Die Nerven werden gewöhnlich mit ergriffen. Es finden sich zahlreiche Eiterkörperchen und manchmal auch Hämorrhagien in der Scheide und zwischen den Faserbündeln des Acusticus im inneren Gehörgang, den Maculae cribrosae, der Lamina spiralis und

[1]) S. 283.

Digitized by Google

zwischen den Ganglien bis in den Eintritt in die Medulla oblongata. Die Erkrankung der Nerven im Labyrinth kann auch hier wieder umschrieben sein: nur die basale Schneckenwindung oder die Schnecke ohne Vorhof betreffen. Selten (*Habermann*) sind nur die Nerven der Schneckenspitze beteiligt.

Die Infiltrate im Facialis reichen gewöhnlich nur bis zum Ganglion geniculi! Der Aquaeductus cochleae kann frei bleiben, ist aber meist wie die angrenzende Paukentreppe erkrankt. Die Fenster nehmen an der

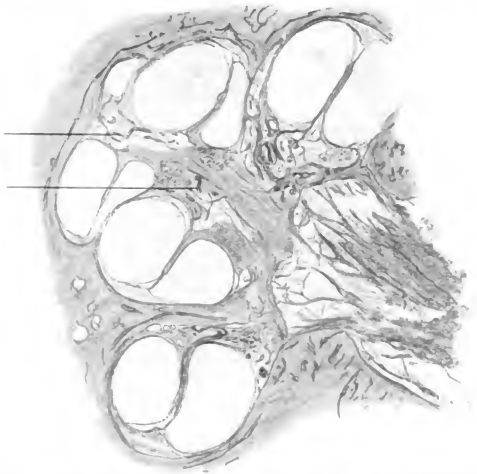

Abb. 110. Labyrinthhyperämie. Atrophie des Cortischen Organes. Rundzelleninfiltration des Spiralganglions bei Meningitis cerebrospinalis epidemica.

Labyrinthentzündung teil, sind im Inneren infiltriert oder lassen nach hochgradigeren Zerstörungen die Entzündung auf die Mittelohrschleimhaut übertreten. Der Knochen wird oberflächlich nekrotisch oder arrodiert, seine Lücken sind zunächst mit Granulationen erfüllt, die sich in Bindegewebe mit Knochenneubildungen umbilden. Durch Verschluß des Aquaeductus cochleae glaubt *Habermann*, könne Ausdehnung der Reißnerschen Membran und des Sacculus entsteht. Ich möchte gerade Zusammendrücken des Schneckenganges bei Verschluß des perilymphatischen Abflusses erwarten. Vermehrte Erkrankung des Bogengangsapparates glaubt *Habermann* auf Eitersenkung in der bei der Schwere des Leidens gewöhnlichen Rückenlage der Kranken zurückführen zu können.

Digitized by Google

Bei 19 Schläfenbeinen von 10 an Meningitis cerebrospinalis epidemica Gestorbenen fand *Görke*[1]) 17 mal Veränderungen des inneren Ohres, die mit ihrer ungleichförmigen Verteilung auf die einzelnen Abschnitte des Labyrinthes das von mir aufgestellte Bild der circumscripten Labyrinthitis darbieten. Bisweilen war nur die basale Schneckenwindung ergriffen, dann endolymphatischer oder perilymphatischer Raum. Es zeigte sich eine ausgesprochene Neigung zur Ausheilung mit Bindegewebs- und Knochenbildung. Die Infektion geschah 11 mal längs des Acusticus, 1 mal durch den Aquaeductus vestibuli, 3 mal durch den Aquaeductus cochleae.

Alt[2]) konnte klinisch 50 an Meningitis epidemica Erkrankte beobachten, von denen 12 ertaubt waren. 3 Paar Schläfenbeine konnte er unter-

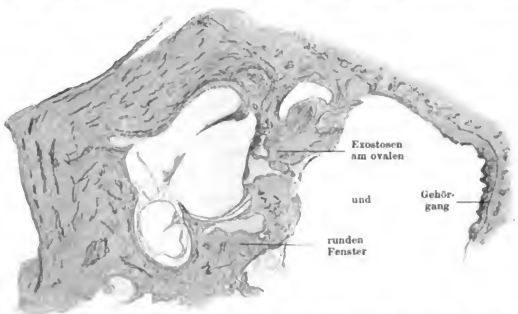

Abb. 111. Cholesteatom, Sinusthrombose, Exostosen am ovalen und runden Fenster bei einem 16 jährigen.

suchen und fand wie *Görke* und wie ich auf der Naturforscherversammlung in Dresden demonstrierte, bei einem Kranken, der am 9. Tage starb, Infektion durch den Acustieus. Besonders der Cochlearis war eitrig infiltriert, weniger Vestibularis und Facialis. Übergang der Eiterung vom Labyrinth durch die Fenster in die Pauke. In einem 2. Falle Tod nach 59 Tagen: Bindegewebs- und Knochenbildung im Labyrinth; einem 3.: Zerstörung und Bindegewebsdegeneration des Endapparates.

Ich fand bei einem Falle Atrophie des Cortischen Organes (Abb. 110), die weiter unten besprochen werden soll, und strotzende Füllung der Labyrinthgefäße. Auch ohne schwere Labyrintheiterungen können demnach Entzündungen und Atrophie der Nerven und des Cortischen Organes von der Schädelhöhle aus bei Meningitis cerebrospinalis epidemica verursacht werden.

[1]) Deutsche otol. Vers. 1906.
[2]) Die Taubheit nach Meningitis cerebrospinalis epidemica. Deuticke 1908.

Digitized by Google

Labyrinthveränderungen bei gleichseitigen Paukenveränderungen.

Die Taubheit der Kretinen konnte *Alexander*[1]) an 3 menschlichen Kranken und einem kretinen Hunde studieren. Hirn und Schläfenknochen normal, aber myxomatöse Verdickung der Mittelohrschleimhaut, Degenerationen im Ductus cochlearis und an den anderen Nervenendstellen, Ektasie des Ductus und Saccus endolymphaticus, Verdickung der Membrana basilaris, geringe Beteiligung des Nervenganglienapparates des Acusticus.

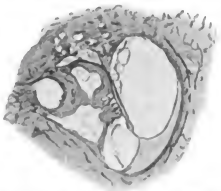

Abb. 112. Knochenbildung in der Scala tympani am Aq. cochleae bei demselben, vgl. 109.

Abb. 113. Spindelige Cochlearisdegeneration im Meatus acusticus int. bei demselben. Vergr. 865 × 4/5.

Nager[2]) stellte das neue Bild der Cholesteatomtaubheit auf: Bindegewebs- und Knochenneubildung im Labyrinth, die ich schon früher beschrieben hatte[3]). Sie ist aber durchaus nicht die einzige Ursache, die bei Cholesteatombildung zur Taubheit führt, wie ein Blick auf die Abb. 111, 112, 113 zeigt. Es können sich ebensowohl Knochengeschwülste an den Fenstern und atrophische Vorgänge im Labyrinth als Degeneration im Cochlearis infolge von Cholesteatom entwickeln.

Verletzungen des inneren Ohres.

Bei den Verletzungen des Labyrinthes unterscheiden wir heute am besten grobe, die schon früher beschrieben wurden, und zwar hierbei direkte durch Schuß, Eindringen spitzer Gegenstände ins Ohr und indirekte bei Brüchen des Schläfenbeines und des Schädels. Es braucht hierbei nicht zu Durchtrennungen des Gehörganges und Trommelfelles und äußeren Blutungen zu kommen, sondern nur zu kleinen Blutergüssen im inneren Ohr und inneren Gehörgang[4]).

Besonders fesselnd sind die Befunde bei solchen Kranken, die noch einige Zeit nach der Verletzung gelebt haben. *Manasse*[5]) fand bei einem nach Schädelbruch 15 Jahre vor dem Tode Ertaubten nur bindegewebigen Verschluß der Fissur, Bindegewebe und Knochen in der Schnecke, Atrophie des Cortischen Organes, des Ganglion cochleare und des Acusticusstammes.

[1]) Archiv f. Ohrenheilk. **78**, 58.
[2]) Zeitschr. f. Ohrenheilk. **53**, 155.
[3]) Abb. 90—93 aus Archiv f. Ohrenheilk. **68**, 265.
[4]) Abb. 8, 10, 11, 13, 14, 16, 17.
[5]) Zeitschr. f. Ohrenheilk. **44**, 1.

Digitized by Google

Der Fall, den ich auf der Versammlung der deutschen otologischen Gesellschaft 1910 beschrieb, zeigt dagegen völlige knöcherne Ausfüllung der Schnecke (Abb. 97, 98). Bemerkenswert war dabei, daß sich an der Stelle des Vorhofes ein Sequester, d. h. Knochen ohne Knochenkörperchen fand. Die Kranke hatte eine Meningitis nach Sturz durchgemacht, die mich zur Eröffnung der Mittelohrräume, des Labyrinthes und beider Schädelgruben veranlaßt hatte. Sie starb ein Jahr später an Frauenleiden. Die genaue Beschreibung des mikroskopischen Befundes ist gegeben S. 118 und 119.

Schädelbasisfraktur mit Eröffnung der Schnecke ohne Trommelfellriß führte in einem Falle *Manasses*[2]) nach 8 Tagen zu Meningitis und

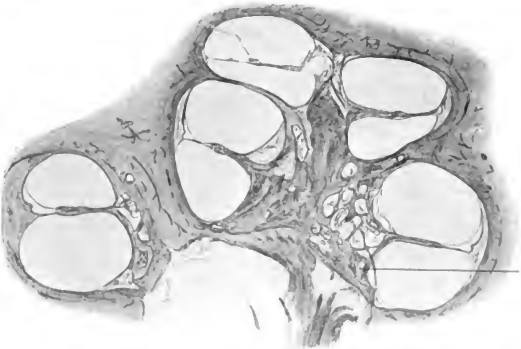

Abb. 114. Völlige Atrophie des Cortischen Organes nach Schuß ins Ohr, angeblich noch etwas Gehör.

nach 3 weiteren Tagen zum Tode. An der Bruchstelle der Schnecke fanden sich schon Zeichen beginnender Organisation.

Lange[3]) beobachtete bei Basisbruch mit Riß parallel der Pyramide einen Riß im Gehörgang und Tegmen tympani, unregelmäßige Trommelfellrisse, keinerlei Veränderungen in Labyrinthkapsel und Innern und dabei Durchriß des Acusticus im Grunde des Meatus internus mit Blutungen und Rundzelleninfiltration.

Stenger[4]) verschaffte sich histologisches Untersuchungsmaterial von Schädelbrüchen, indem er Ratten durch Schläge auf den Kopf betäubte. Die knöcherne Kapsel blieb regelmäßig intakt. Aber Blutungen um das

[1]) Aus Verhandlungen der deutschen otol. Ges. 1910.
[2]) Zeitschr. f. Ohrenheilk. **49**, 121.
[3]) *Passows* Beiträge.
[4]) Archiv f. Ohrenheilk. **79**, 43.

Digitized by Google

runde Fenster und im inneren Ohre waren reichlich vorhanden. Er kommt nach seinen Tierversuchen und den bisher beschriebenen Fällen zu folgenden Schlüssen. Verletzung der Labyrinthkapsel kommt viel eher bei Quer- als bei Längsbrüchen vor. Die Brüche zeigen große Heilungsneigung durch Bildung von Bindegewebe und Knochen. Bei Längsbrüchen kommt es zu Blutungen, Zerrungen an den Fenstern, Nervenverletzungen. Ohne nachweisbare Knochenverletzung tritt die Commotio labyrinthi ein, die auf molekularer Schädigung des Protoplasmas der Nerven, Ganglien, Endorgane Blutungen oder Druckschwankungen im Labyrinthwasser mit Riß der Fenstermembranen beruht.

Ein Beispiel für Schädigung des Labyrinthes ohne große Veränderungen ist mein Fall von Selbstschuß ins Ohr, bei dem die Kugel im Gehörgang stecken blieb. Er soll nicht zu völliger Ertaubung geführt haben, zeigte aber völlige Atrophie des Cortischen Organes (Abb. 114).

Systemerkrankungen des inneren Ohres.

Unsere Kenntnisse über die nichtentzündlichen Erkrankungen des Labyrinthes sind auf eine ganz neue Entwicklungsstufe getreten, seitdem, besonders durch *Wittmaack*, der Tierversuch in die Ohrenheilkunde eingeführt worden ist, und durch die vitale Fixierung reichlich einwandfreie, frische Schläfenbeinpräparate zu erhalten waren. Bis dahin fehlte der Vergleich mit normalen Präparaten und mit pathologischen, aber ohne Leichenveränderungen. Beim menschlichen Schläfenbein ist ja auch jetzt nur selten die Erhaltung eine derartig günstige, daß größere Fäulnisveränderungen fehlen. Noch in den neuesten Arbeiten müssen eine Menge der beschriebenen Veränderungen als unsicher betrachtet werden, andererseits möchte ich, z. B. an meinen Präparaten von Lues congenita, früher für Leichenveränderungen gehaltene Befunde jetzt als krankhafte feststellen.

Den höchsten Punkt erfolgreicher Versuche und pathologischer Genauigkeit hat *Wittmaack* mit seinen Arbeiten über Schädigung des Gehörganges durch Schall erklommen. Bei 90 Meerschweinchen fand er, daß dauernder, lauter Schall, ununterbrochen Tag und Nacht nur in Luftleitung zugeführt, keinerlei Veränderungen machte, aber durch Zuleitung auf dem Knochenwege, d. h. durch Anschlagen eines Klöppels auf eine als Käfigboden dienende Blechplatte: beginnende Degeneration im Ganglion cochleare, des Nervus cochlearis und beginnender Zerfall des Cortischen Organes auftrat, daß also alle 3 Neuronteile stets zugleich betroffen werden, während der Vestibularis freiblieb.

Wittmaack faßt die Veränderungen im Endorgan als sekundäre auf, im Gegensatz zu *Alexander*. Durch die Beobachtung, daß bei bestimmten Tönen stets bestimmte Streeken in der Schnecke geschädigt waren, scheint der Kampf um die Resonanztheorie zugunsten der *Helmholtz*schen Auffassung entschieden.

Siebenmann-Yoshii[1]) bestätigten *Wittmaacks* Untersuchungen. Einwirkung eines c^1-Stimmgabeltones machte Veränderungen in der oberen

[1]) Zeitschr. f. Ohrenheilk. 58, 201.

Digitized by Google

Hälfte der basalen Schneckenwindung, h^2 eine halbe Windung höher, Veränderungen, die wie bei *Wittmaacks* Versuchen, Nervganglien und Endorgan betrafen.

Bryant[1]) dagegen glaubt auf Grund von 26 pathologisch-anatomischen Beobachtungen verschiedener Forscher schließen zu können, daß die verschiedenen Teile der Schnecke nicht auf bestimmte Töne abgestimmt sind, sondern alle ohne Unterschied empfinden, die Unterscheidung mehr zentral liege.

Matte erwähnt 2 Präparate der Ohrenklinik zu Jena von Kranken, die mit der kontinuierlichen Tonreihe geprüft, Hördefekte aufwiesen, und bei denen mit Weigertfärbung „ein den Hördefekten entsprechender Untergang der nervösen Gebilde nachgewiesen" wurde.

Die bisherigen histologischen Befunde am Schläfenbein an Hörgeprüften habe ich zu einem Referate für den internationalen Kongreß Ofen-Pest verarbeitet. Verblüffend sind darunter die Befunde *Manasses*, *Panses* und *Siebenmanns* von Gehörresten bei völliger Degeneration des Cortischen Organes, dann Degeneration der basalen Ganglienzellen der Schnecke bei erhaltenem Gehör für hohe Töne.

Marx[2]) findet bei Meerschweinchen den Reflex auf hohe Töne erhalten, wenn er Spitze oder Basis der Schnecke zerstört, während er bei völliger Zerstörung ausfällt. Das widerspricht *Helmholtzs* Theorie und *Wittmaacks* und *Yoshiis* Tierversuchen. Ebenso genügten bei *Kali*schers Hunden Reste der Schnecke, um sie auf alle Töne hören und gehorchen zu lassen.

Hier kann nur *Ewalds* Theorie, daß stets die ganze Basilarmembran schwingt und auf alle Töne antwortet, Erklärung bringen.

Unterbrechung der Schalleitungskette führte *v. Eicken*[3]) durch Entfernung des Ambosses aus. Auf dem amboßlosen Ohr blieb das Cortische Organ bei dauernder Schallzuleitung unverletzt, während auf der unberührten Seite die gewöhnlichen Veränderungen eintraten. Er schließt daraus, daß zur Zuleitung des Schalles zum Labyrinth die Kette nötig sei.

Marx[4]) brachte in die eröffnete Ohrkapsel von Tauben und Meerschweinchen eine 4 mg Radiumbromid enthaltende Glascapillare für eine Stunde. Nach etwa $^1/_2$ Jahre traten Gleichgewichtssymptome ein und eine mikroskopische Untersuchung zeigte in den bis dahin normal befundenen Ohren starke Sinnesepitheldegeneration in der Macula und den Cristae acusticae. Beim Meerschweinchen erzeugte die auf die Schneckenspitze aufgelegte Radiumcapillare totale Degeneration des Cortischen Organes.

In einer weiteren Arbeit fand *Marx*[5]), daß mechanische Verletzung der Schnecke das Cortische Organ in unmittelbarer Nähe der Zerstörung völlig unverändert läßt. Nur eine zutretende Entzündung breitete sich schnell aus.

[1]) Archiv f. Ohrenheilk. **26**, 44.
[2]) Zeitschr. f. Ohrenheilk. **59**, 1.
[3]) Deutsche otol. Ges. 1909.
[4]) Deutsche otol. Ges. 1908, 122.
[5]) Zeitschr. f. Ohrenheilk. **59**, 123.

Digitized by Google

Wittmaack teilt die nicht entzündlichen Veränderungen des Labyrinthes ein: 1. in solche des Nervenapparates, Nerv — Ganglion — Sinneszelle; 2. des Stützapparates, dessen Membranen mit serösen Häuten verglichen werden können; 3. des Gefäßsystemes, das die Veränderungen der anderen Endarterien zeigen kann, Thrombosen, Embolien, Endarteritis.

Die Erkrankung des Nervenapparates zeigt sich zuerst an der Papilla basilaris vom Ganglion abwärts, ohne Beteiligung des Perilymphraumes und stellt eine „Systemerkrankung" ohne entzündliche Erscheinungen dar. Der Tunnel ist flach, Sinneszellen fehlen, während die Stützzellen noch vorhanden sein können. Die Deckhaut ist verklebt, Reißnersche Haut adhärent. Bei fortschreitender Atrophie wird der Epithelhügel immer niedriger. Die Lamina spiralis wird flach. Dabei können trotz völliger Atrophie des Cortischen Organes Ganglion und Nerv ohne atrophische Veränderungen sein und bei gleichen Veränderungen der Papilla sehr verschieden. Die Ganglien des Cochlearis sind weniger widerstandsfähig als die des Vestibularis. Nach Durchtrennung des Cochlearis fand *Wittmaack* völligen Ausfall der Spiralganglienzellen, wechselnden Ausfall der Sinnes- und sekundären der Stützzellen. In derselben Schneckenwindung können dabei alle Grade der Atrophie des Cortischen Organes vorhanden sein, alle drei Sinneszellen fehlen oder erhalten sein.

Acusticuserkrankungen.

Besonders wichtig ist hier wieder die Kenntnis der Leichenveränderungen. *Nager*[1]) beschrieb die bei der gewöhnlichen Sektionstechnik entstehende postmortale traumatische Veränderung des Acusticusstammes, die mit pathologischen Nervendegenerationen verwechselt werden kann. Es handelt sich meist nur um einen, seltener mehrere Herde, die verschieden groß, heller gefärbt, halbkugelig, halbelliptisch oder zungenförmig gestaltet, der Durchschneidungsstelle ihre breite Seite zuwenden und bisweilen Ausläufer in den Grund des inneren Gehörganges schicken. Hier finden sich außer der zerstörten Nervensubstanz Corpora amylacea. Cochlearis und Vestibularis waren gleichmäßig betroffen, nie der ja gegen jede Schädigung so widerstandsfähige Facialis. Sie finden sich bei jedem sonst normalen Gehörorgan und können künstlich durch jede Verletzung hervorgebracht werden, solange der Nerv noch nicht fixiert ist.

Mit der gleichen Schwierigkeit beschäftigen sich *Alexander* und *Obersteiner*[2]). An 92 in Serienschnitte zerlegten Schläfenbeinen wiesen sie nach, daß man an dem durchtrennten Cochlearis, nicht am Facialis und anders am Vestibularis, einen dunkler gefärbten peripheren und einen helleren zentralen Abschnitt erkennt, in dem mit zunehmendem Alter Corpora amylacea auftreten. Die kuppelförmige, mehr oder weniger zackige Grenzlinie entspricht der Stelle, an der der Cochlearis den histologischen Charakter eines peripheren Nerven mit dem eines zentralen Bündels vertauscht, d. h. daß die Aufhellung zwischen dem mit *Schwann*scher Scheide versehenen und dem gliösen Teil liegt wie bei den hinteren Spinal-

[1]) Zeitschr. f. Ohrenheilk. **51**, 250.
[2]) Zeitschr. f. Ohrenheilk. **55**, 78.

Digitized by Google

wurzeln. Die Zone ist deutlich sichtbar in der Abb. 200, von einer weißen Maus.

Corpora amylacea treten nur dort auf, wo Glia vorhanden ist. Sie, wie die gliöse Grenzzone, sind nicht als postmortal anzusehen, aber die von *Nager* gefundenen postmortalen, verwaschenen, bläulich gefärbten, nur noch aus Trümmern von Nervensubstanz bestehenden Herde finden sich in der zentralen, gliösen Zone, weil diese ungeschützt und den Einwirkungen der Entkalkungsflüssigkeiten mehr ausgesetzt ist.

Nager und *Yoshii*[1]) stellten als Leichenveränderungen fest: Die Ganglienzellen und Nervenfasern zerfallen nach 36 Stunden völlig. Die einzelnen Segmente der Nervenfasern sind walzenförmig, im Gegensatz zu der Spindelform bei Degeneration. Die Färbbarkeit der experimentell degenerierten Nervenfasern leidet nicht wesentlich, die der kadaverös zerfallenen sehr stark. Bei letzteren nimmt die Zahl nicht ab. Es empfiehlt sich demnach, die Zeit zwischen Tod und Beginn der Fixation genau anzugeben.

Die postmortalen Veränderungen der Ganglien zeigen sich nach *Wittmaack* in Quellung und Homogenisierung, die Färbbarkeit von Kern und Protoplasma kehrt sich um: der Kern wird dunkel gefärbt. Die agonalen oder postmortalen Veränderungen betreffen alle Ganglien gleichmäßig, wobei die Spitze aber mehr betroffen ist, da in sie zuletzt die Fixierungsflüssigkeit gelangt. Die Veränderungen im Leben sind meist sehr verschieden an den einzelnen Zellen. Die Atrophie an den Ganglien schwankt sehr trotz gleicher Veränderungen am Cortischen Organ, da sich dieses weniger regenerieren kann als die Ganglien.

Wittmaack[2]) nahm Quetschungen des Acusticusstammes vor seinem Eintritt in den Porus ac. int. vor und fand Intaktbleiben des Vestibularis vom Ganglion bis zu den Nervenendstellen; dagegen tritt ein Degeneration des Cochlearis, des Ganglion und des gesamten Nervenapparates mit Sinneszellen. Im Cortischen Organ können bei geringerer Degeneration die Stützzellen erhalten bleiben.

Der in der Diskussion erhobene Einwand, daß die gleichzeitige Gefäßverletzung die Ursache der Atrophie sein könnte, wurde von *Wittmaack* u. a. hinreichend widerlegt.

Die sekundären Veränderungen im Cortischen Organ sind bei den Neuritiden des Acusticus von verschiedener Stärke. Sie bestehen in Schwund der Sinneszellen und in mehr und mehr zunehmender Abplattung des Stützapparates, sodaß an Stelle der Papille ein einfacher Zellhügel oder Zellsaum tritt. Die Membrana tectoria liegt diesen Resten fest auf und überbrückt den Sulcus spiralis. Eine völlige Abplattung der Papilla basilaris kann innerhalb weniger Wochen eintreten. Die Rückbildung kann in einem mittleren Zustand haltmachen und zeitlebens in diesem verharren. Hierfür geben auch die Befunde von angeborener Taubheit Beispiele. Bei langsam fortschreitender bzw. partiell degenerativer Neuritis können sich die Veränderungen im Cortischen Organ nur durch Ausfall und

[1]) Zeitschr. f. Ohrenheilk. **60**, 93.
[2]) Deutsche otol. Ges. 1911.

Digitized by Google

Degeneration einzelner Sinneszellen (Vakuolenbildung, kugelige Zusammenziehung unter Lösung aus den Stützkelchen, Quellung u. dgl.) und zuweilen durch Adhäsion der Cortischen Membran an der Papille zu erkennen geben, während der Stützapparat seinen Aufbau behält. Diese Adhäsion der Deckmembran hält *Wittmaack*[1]) bei nach seiner Methode behandelten Präparaten für ein sicheres und unter Umständen das einzige dauernd bestehende Zeichen einer abgelaufenen degenerativen Neuritis. Doch kann sie fehlen. Atrophie der Stria vascularis, Adhäsionen der Reißnerschen Membran an der Papille fand *Wittmaack* sehr ungleichmäßig. Er teilt die Veränderungen des Cortischen Organs ein in verschiedene Grade:

1. Ausfall und Degeneration einzelner Sinneszellen bei sonst gut erhaltenem Stützapparat, oft verbunden mit Adhäsion der Deckhaut an der Papille. Kommt vor bei langsam fortschreitender, (partiell) degenerativer Neuritis, bei akuter genuiner Atrophie (Abb. 115) und nach akuten, schnell verlaufenden, leichten Nervenläsionen, die mit mäßiger Schwerhörigkeit enden.

2. Mittlerer Grad: Ausfall einer größeren Anzahl von Sinneszellen mit mäßiger Abplattung des Stützapparates, besonders der Deiterschen Zellen, Schwund der Nuelschen Räume bei noch deutlichem Tunnelraum, nur wenig eingedrückten Pfeilern. Sie tritt ein bei mittelschweren, akuten Neuritiden und bei den schwereren Formen der langsamen, aber kontinuierlich fortschreitenden Neuritiden.

3. Schwerster Grad: Die Papille bildet einen flachen Epithelhügel bzw. Saum, ohne kennzeichnende Reste von Sinnes- und Stützzellen, höchstens von flachgedrückten Pfeilern. Von *Wittmaack* nur bei schnell verlaufenden und schwersten Formen von degenerativer Neuritis gefunden[2]).

Beim 2. und 3. Grad wird die Deckhaut atrophisch und ist häufig der Papille fest aufgelagert. Die Ganglienzellen des Vestibularis sind in sämmtlichen Fällen völlig normal, an den peripheren Endigungen können deutliche, wenn auch leichtere Veränderungen vorhanden sein. Nie zeigen die Nervenendapparate des Vestibularis sekundäre Rückbildungsprozesse wie das Cortische Organ.

Wittmaack[3]) betont, daß bei Labyrinthschwerhörigkeit stets der Degenerationsprozeß, Neuritis oder genuine Atrophie im Nerven das Wesentliche des Erkrankungsprozesses ist, der sämtliche Teile des Neurons: Nervenzelle, Nervenfaser und Sinneszellen befällt. Häufig schließt sich sekundär Atrophie des Cortischen Organes an. Intaktheit desselben ist zur Diagnose Cochlearisaffektion nicht erforderlich.

Eine Einteilung der degenerativen Neuritis in akute und chronische Formen ist wegen der unscharfen Grenzen undurchführbar.

Atrophie des Cortischen Organes als selbständiges genuines Krankheitsbild aufzustellen, hält *Wittmaack* für unstatthaft. Wird der Nerv intakt gefunden, so kann er sich erholt haben und doch das ganze Neuron erkrankt gewesen sein. So fand bei Taubstummheit nach Masern

---

[1]) Zeitschr. f. Ohrenheilk. **53**, 32.
[2]) Abb. 108, 112, 113 und die Taubstummenpräparate.
[3]) Zeitschr. f. Ohrenheilk. **53**, 35.

Digitized by Google

Alexander[1]) degenerative Atrophie sämtlicher Nervenendstellen, ohne wesentliche Mitbeteiligung der Nerven und Ganglien.

Klinisch teilt *Wittmaack* die Erkrankungen des inneren Ohres und der Nerven nach ihrer Häufigkeit ein in:

1. Primäre isolierte Cochlearisdegeneration;

2. Labyrinthitis, d. h. entzündliche Prozesse innerhalb der serösen Membranen mit sekundärer Cochlear- und Vestibulardegeneration;

3. Stamm- oder Kerndegeneration, zentral vom Ganglion;

4. Degeneration supranucleärer Bahnen.

Für die erste Gruppe gebe ich den folgenden Fall als Beispiel.

Otto Sch. 61 Jahre[2]). Diabetiker bis 6% Zucker. Vs r. 2 m., l. 5 m. Am 29. März 1897 rechts acuta media, in 8 Tagen Heilung.

23. II. 01 seit fünf Tagen r. ganz taub Vs Knochenl. U. c. bis c^3 stark verkürzt vom Knochen und vom Gehörgang wahrgenommen. März 1904 rechts totale Taubheit. 19. Jan. 06 Exitus im Koma infolge Carcinom des linken Ohres das in das Gehirn übergegangen war (s. S. 65).

Abb. 115. Völlige Atrophie des Cortischen Organes in der Basis bei parenchymatöser Neuritis acustica.

Die Schläfenbeine kommen in 10% Formol, sie sind ganz vorzüglich erhalten. Für gesonderte Nervenfärbung schnitt ich die beiden Gesichtsnerven und den rechten Hörnerven vor der Entkalkung ein Stück ab, der linke Hörnerv fehlt am Präparat.

Rechtes Ohr. Trommelfell, Mittelohr, Gehörknochen mit allen Gelenken, beide Fenster völlig normal, nur etwas mehr mit Blut gefüllte Gefäße und in der runden Nische etwas Exsudat mit spärlichen Leukocyten.

Kanäle, Ampullen ohne Besonderheiten, im Epithel des sonst normalen Utriculus sind durch Schrumpfung der Haarzellen, deren Kern mit einem schmalen Protoplasma oben in ihnen liegt, tonnenähnliche (*Alexander*) Hohlräume entstanden. Haare, Deckgallerte und Otolithen erhalten. Äußere Sacculuswand liegt in der Nähe der inneren eingestülpt durch eine Luftblase im Celloidin. Haarzellen und Otolithen erhalten.

Nervenkanäle mit normalen Fasern für die Vorhofsteile gefüllt, Aquädukte ohne Besonderes.

Schneckenkapsel ohne Besonderes, ebenso Wände des Ductus cochlearis. Im Vorhofblindsack der Basalwindung fehlt das Cortische Organ völlig trotz guter Celloidinausfüllung des Ductus. Statt der Papilla zieht eine sehr gut erhaltene Lage

[1]) Archiv f. Ohrenheilk. 74. 112.

[2]) Schläfenbeine und Krankengeschichte von Prof. *Kretschmann*, Magdeburg.

Digitized by Google

Plattenepithels über die Membrana basilaris vom Limbus bis zur Stria vascularis. Cortis Membran ist im Vorhofsteil und der Basalwindung vorzüglich erhalten (Abb. 115). Prominentia spiralis und Stria vascularis in allen Windungen gleich gut sichtbar. In den oberen Windungen ist die Form der Papilla basilaris, die Pfeiler, die Hensenschen

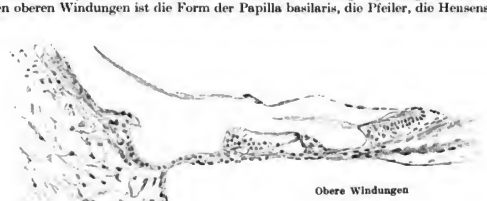

Abb. 116. Erhaltensein des Cortischen Organes in den oberen Windungen dabei.

und Claudiusschen Zellen wohl erhalten. Die Haarzellen fehlen zum Teil (Abb. 116). In dem Vorhofs- und Basalteil des Ganglion spirale sind die Ganglienzellen an Zahl gering, zum Teil geschrumpft, zum Teil wie ausgefallen, einen fettzellenähnlichen Hohlraum zurücklassend (Abb. 117).

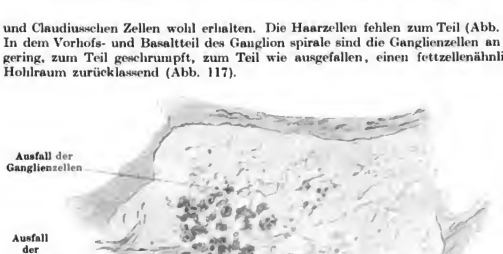

Abb. 117. Zellarmut im Ganglion spirale der Basis bei parenchymatöser Neuritis acustica.

Der Nervus acusticus zeigt bei Hämatoxylin-Eosinfärbung vermehrte Kernzahl gegenüber dem normalen Facialis. Nach *van Gieson* gefärbt ist er röter als der Facialis, in dem sich die gelben Nerventeile von dem roten endo- und perineuralen Bindegewebe scharf abheben. Bei Weigertfärbung scheint der Facialis — bis auf das Binde-

Digitized by Google

gewebe — schwarz, der Acusticus braun-gelb. Mikroskopisch sind nur vereinzelte schwarze Markscheiden zu erkennen (Abb. 118).

Es handelt sich also wohl um eine parenchymatöse Neuritis des Acusticus mit sekundärer Degeneration des spiralen Ganglion und des Cortischen Organes, das in den Basalteilen völlig geschwunden ist. Auffallend ist trotz der 5 Jahre bestehenden Taubheit das verhältnismäßig gute Erhaltensein der Papilla basilaris in den oberen Windungen.

Wittmaack[1]) beschrieb, nachdem ausgiebige Tierversuche ihn die Veränderungen des Cochlearissystemes an lebend frisch fixierten Schläfenbeinen kennen lehrten, die mit seiner, auf die Untersuchung der Nerven und Nervenzellen besonders berechneten Untersuchungstechnik nachweisbaren Veränderungen bei konkomitierender Neuritis bei Scharlacheiterung, Atrophie des Hörnerven nach Typhus, senile degenerative Neuritis bei einem altersschwachen Hunde, degenerative Neuritis bei Diabetes mellitus, senil-kachektische degenerative Neuritis, und vereinigt die zusammenhängenden Befunde zu folgendem Bilde:

Abb. 118. Parenchymatöse Cochlearisdegeneration bei Weigert-Färbung.

Das Wesentliche des vorliegenden Erkrankungsprozesses sind die Veränderungen am Nervensystem, Nervenzellen, Nervenfasern, Sinneszellen. Die Ganglienzellen lassen bei hinreichend frühzeitiger Fixation erkennen: Schrumpfung des Protoplasmas, die der Zelle zackige Umrisse verleiht, Auftreten von Vacuolen, Verschwinden der Nisslkörperchen und Homogenisierung des Protoplasmas und schließlich, wenn die Schädigung sehr stark ist, auch Alteration des Kernes, Verschwinden der kennzeichnenden Struktur und Schrumpfung. Alles das während die Ganglien des Vestibularis und Facialis mit runden Konturen, deutlichen Nisslkörpern, deutlichen Kernkörpern und Gerüst erhalten bleiben. Die Zeitdauer der Veränderungen ergibt sich nicht aus diesen Befunden. Spätere Stadien zeigen Ausfall der Zellen (Abb. 117), besonders bei den schleichend fortschreitenden Prozessen, die immer nur vereinzelte Zellen befallen, und weniger den Degenerationsprozeß in deneinzelnen Zellen als vielmehr Lücken erkennen lassen.

Als kennzeichnende Veränderung der Nervenfaser betrachtet *Wittmaack* das Auftreten von spindelförmigen Verbreiterungen abwechselnd

[1]) Zeitschr. f. Ohrenheilk. 35, 1.

Digitized by Google

mit taillenförmigen Verengerungen der Markröhre in den Nervenlängsschnitten. In den Auftreibungen sieht man gehäuft Myelintröpfchen oder -kügelchen, die auch bisweilen im normalen Nerven sich finden. Hierdurch erhält der Nerv schon bei gewöhnlichen Färbungen ein eigentümlich gewelltes Aussehen, das mit der Schlängelung eines Nerven, der nicht in physiologischer Streckung fixiert ist, kaum verwechselt werden kann. Im Querschnitt zeigt ein spindelig degenerierter Nerv sehr wechselndes Markröhrenlumen. Mit Zunahme der Erkrankung geht die Spindel in gleichmäßig geschwärzte Verdickungen (s. Abb. 113, 118) über, die nur noch durch schmale Verbindungsfäden zusammenhängen, die ebenfalls die ursprüngliche Röhrenform nicht mehr erkennen lassen. Die ganze Nervenfaser wird gleichmäßig schmäler und dünner als die normale. Hieran schließt sich durch Abreißen der Verbindungsfäden an einem Teil der Fasern die Zerstückelung, Zerfall in einzelne Segmente bzw. Myelinballen, und schließlich wohl auch der gänzliche Schwund der Faser.

Die postmortal infolge Zertrümmerung auftretenden varikösen Erweiterungen der Myelinscheiden, die an den Markröhren austretenden Myelinmassen, haben viel unregelmäßigere Formen und nehmen die elektive Schwärzung des Myelins nie so deutlich an, erscheinen daher heller und ungleichmäßig grisselich geschwärzt, da ein Teil des Myelins ausgelaufen ist. Bei Abschneiden des zentralen Acustiusstumpfes hat *Wittmaack* solche Veränderungen nicht gesehen, auch ich nicht.

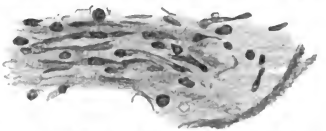

Abb. 119. Absteigende Neuritis cochlearis bei Meningitis epidemica, Kernvermehrung, Nervenspindel (vgl. Abb. 108).

Bei den oben genannten Fällen fand *Wittmaack* stets die geschilderten Veränderungen, aber in verschiedener Ausdehnung im Nerven, der Intensität und der Zahl der Fasern. Anfangs finden sich die schweren Veränderungen in den Schneckenspindelnerven. Langsam fortschreitende befallen nur einen Teil der Fasern und auch den leichteren.

Bei schwerem und schnell fortschreitendem Zerfall proliferieren die Zellen des interstitiellen Bindegewebes (Abb. 119); es bildet sich Fibrin[1]).

Der Prozeß kann zum Stillstand kommen und die Nerven und Ganglien durchaus normales Aussehen wiedergewinnen, abgesehen von etwaiger schwer feststellbarer Zellen- und Faserveränderung und Veränderungen im Cortischen Organ.

Intensivere Erkrankungen führen zur Atrophie; die Fasern erscheinen schmäler und dünner, fallen zum Teil aus (wie auch die Zellen), wodurch die Bündel dünner und das interstitielle Gewebe vermehrt erscheint, als stärkere Durchsetzung der Nervenfasern mit fibrillärem Bindegewebe. Der Ausfall der Fasern ist am stärksten bei den langsam, aber kontinuierlich fortschreitenden Degenerationsprozessen, die wohl als genuine Atrophie zu deuten sind.

[1]) Zeitschr. f. Ohrenheilk. **46**, 71.

Digitized by Google

Ablagerung von Fettkörnchen ist noch von unsicherer Bedeutung, daher ebenso die Ergebnisse der Marchifärbung.

Bei menschlichen Präparaten fand *Habermann* zuerst Atrophie der Nerven in der Schnecke neben Verminderung der Ganglienzellen bei Kesselschmieden.

Wittmaack[1]) konnte die für Chininwirkung als kennzeichnend erachteten Blutungen im Perilymphraum und N. acusticus auf einfache Erstickungserscheinungen zurückführen, was *Alexander* bestätigte. Die eigentlichen Veränderungen entdeckte *Wittmaack* vielmehr mit seinen vorzüglich ausgebildeten Untersuchungsarten in den Ganglienzellen. In leichten Fällen gesteigerter Affinität der Nisslkörperchen zu den basischen Anilinfarben, plumpe Gestalt und Zerfall derselben. Mittelschwere Fälle zeigten außerdem deutliche Unregelmäßigkeiten in ihrer normalen konzentrischen Lagerung, Diffusion des blauen Farbstoffes in das Protoplasma. In den stärksten Graden war das Protoplasma homogen blau verwaschen, nur noch einige intensiver blaugefärbte zusammengeballte Körperchen zeigend, dabei homogenes anstatt des netzartigen Aussehens des Kernes. Ganz ähnliche Veränderungen fand *Blau*[2])-Görlitz bei mit Salicyl vergifteten Tieren. Ebenso *Haike*[3]). Bei den schweren Graden der Vergiftung Veränderungen im Acusticusstamm: schwarzgefärbte Schollen bei Marchifärbung. *Blau* betont, daß bei akuten Vergiftungen die Veränderungen in den Ganglien gleichmäßiger waren als bei chronischen, bei denen immer noch Zellen mit normaler Lagerung der Nisslkörper vorhanden waren.

Corpora amylacea werden bei Atrophie des Hörnerven in großer Menge im Nerven gefunden. *Habermann* fand sie bei Tabes, chronischem Paukenkatarrh, zweimal bei Geisteskranken mit Leptomeningitis chronica und Pachymeningitis interna resp. ausgebreitete Erweichung der Schläfenlappen. Ich habe Corpora amylacea selten gefunden; in größeren Mengen nur bei einem Fall von Schläfenbeinbruch.

Auch Kalkkonkremente finden sich im inneren Gehörgang, sie werden viel größer als die Reißkörper und zeigen eine deutliche konzentrische Schichtung. Sie sind rund oder oval oder keulenförmig und finden sich vorwiegend im Periost des inneren Gehörganges oder im Perineurium (*Habermann*).

Hämorrhagien zwischen den Nervenbündeln werden häufig beobachtet bei Brüchen (Abb. 8, 10, 11, 17) und einer großen Zahl von hämorrhagischen Labyrintherkrankungen. Also bei Pachymeningitis haemorrhagica, Leukämie, Meningitis. Ich fand sie bei Milzbrand, Hydrocephalus (Abb. 68). Besonders am Eintritt in die Lamina cribrosa.

Schon *Habermann* warnt vor Verwechselungen von Blut, das bei der Sektion in den Gehörgang lief, mit im Leben entstandenen Blutungen. Doch scheint mir die Gefahr nicht eben groß. Ich fand Blutungen nur in Fällen, in denen ich als wahrscheinlich annehmen mußte, daß sie im Leben entstanden waren.

---

[1]) Archiv f. d. ges. Physiol. 1903, S. 95.
[2]) Archiv f. Ohrenheilk. **43**, 78.
[3]) Archiv f. Ohrenheilk. **61**, 220.

Digitized by Google

Entzündungen des N. acusticus finden wir als Übergänge von solchen des inneren Ohres oder der Schädelhöhle, besonders bei Meningitis purulenta und cerebrospinalis, bei der *Gradenigo* auch den Diplo-

Abb. 120. Blutungen in den Acusticus bei Milzbrand.

streptococcus lanceolatus wie in der Schädelhöhle nachweisen konnte. Siehe auch unter Meningitis nach Labyrintheiterung und Labyrintheiterung vom Schädelinnern aus.

Tuberkulose von beiden Seiten ist nicht selten, ich fand Riesenzellen (Abb. 121) im Acusticus bei tuberkulöser Meningitis, dabei in der Schnecke erst beginnende Entzündung.

Syphilis kann zu Gummibildungen im inneren Gehörgang führen und zu Periotitis ossificans mit Verengerung des inneren Gehörganges und Druck auf die Nerven.

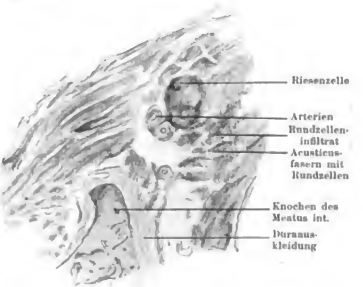

Abb. 121. Tuberkulöse Meningitis und Neuritis acustica.

Asai[1]) fand in 19 unter 20 Schläfenbeinen von 14 luetischen Kindern Freisein des inneren Ohres von pathologischen Veränderungen; er hält die Blutungen für postmortal oder Suffokationserscheinungen. Eiterungen waren nicht häufiger als bei nichtsyphilitischen Kindern. Bei 25% fanden

[1]) Beiträge zur pathol. Anat. d. Ohres bei Lues hered. Wiesbaden 1908.

Digitized by Google

sich ungenügende Knochenentwicklungen. *Mayer*[1]) führt die 2 mal unter 11 Kindern gesehenen Blutungen auch auf Erstickungserscheinungen zurück, fand aber anders als *Asai* 1 mal Meningitis, 8 mal leichte Reizzustände an den Meningen, außerdem den Acusticus in Stamm und Zweigen von kleinen und großen Rundzellen durchsetzt. Ich fand Blutungen im Acusticus, die ich wegen des gleichzeitigen Pigmentgehaltes, der frühere Blutungen beweist, für im Leben entstanden halte (s. S. 98 unter Labyrinthsyphilis).

Seit dem Beginn der Salvarsanbehandlung der Syphilis ist die luetische Erkrankung des Gehörorganes auch für den Vollarzt und besonders den Dermatologen in den Vordergrund der Beobachtung gerückt.

Grünberg[2]) zeigte zuerst Spirochaeta pallida in Schläfenbeinschnitten, die sich zum Teil in kolossalen Mengen im Stamm des Cochlearis und Vestibularis, im Facialis, in den Nervenstämmen des Plexus tympanicus, dem Plexus caroticus int., in der Wand besonders der Umgebung der Gefäßverzweigungen des Mittelohres und im Mark der Gehörknochen fanden. Es fanden sich keine Spirochäten im Bereich der Gefäß- und Nervenendigungen des inneren Ohres und in den Hohlräumen des Labyrinthes.

Frey und *Mayer*[3]) wiesen auf das gar nicht so seltene Vorkommen von luetischen Erkrankungen des Hörnerven im Frühstadium der Lues ohne Salvarsanbehandlung hin, das gegen die Annahme der Salvarsanschädigung spräche. *Finger*[4]) dagegen schrieb 2 Fälle von Erkrankung 1 Tag und 9 Wochen nach Salvarsaneinspritzung dem Arsen zu. *O. Beck*[5]) ließ es bei 3 anderen Fällen zweifelhaft, ob die Krankheit oder das Salvarsan die Schuld treffe. *O. Beck* erwähnte ferner in der österreichischen otologischen Gesellschaft, 31. Oktober 1910, einige Fälle von isolierter Ausschaltung des Vestibularis bei mit Salvarsan behandelten Syphilitikern; faßt sie als Herxheimersche Reaktion auf. Ebenda zwei erhebliche Besserungen des Hörvermögens nach Salvarsan. Nach dem Sammelbericht *Valentins*[6]) warnen *Beck, Felix, David* vor Anwendung des Salvarsans bei schon erkrankten Gehörorganen, während *Ehrlich*[7]) in seinem Vortrag auf der Naturforscherversammlung 1911 betont, daß unter der Abtötung der Spirochäten durch Salvarsan eine Schwellung der Gewebe erfolge, die in einem engen Knochenkanal den Nerven zusammendrücke und dadurch lähme. Das kann bis 4 Tage nach der Einspritzung eintreten, infolge schlechter Gefäßversorgung, die das Salvarsan nur langsam in den Herd eindringen läßt. Ähnliche Erscheinungen treten bei Quecksilberbehandlung ein, nur seltener (120 : 220 Fällen). Diese Beteiligung des Acusticus an der Nervenerkrankung überhaupt ist bei beiden Behandlungen etwa gleich 35%. Diese „Herxheimersche Reaktion" kommt nur in der Zeit der größten Ausbreitung der Spirochäten, im frühsekundären Stadium der Syphilis, vor. Sie werden durch weitere Salvarsaninjektionen in vielen Fällen gebessert. Neurorecidive, die darauf beruhen, daß einzelne

[1]) Archiv f. Ohrenheilk. **77**, 189.
[2]) Deutsche otol. Ges. 1911.
[3]) Ref. Zentralblatt f. Ohrenheilk. **9**, 259, 260.
[4]) Wiener med. Wochenschr. 1910, Nr. 47.
[5]) Ebenda Nr. 49.
[6]) Centralblatt f. Ohrenheilk. **9**, **11**, 12.
[7]) Münch. med. Wochenschr. 1911, 47.

Digitized by Google

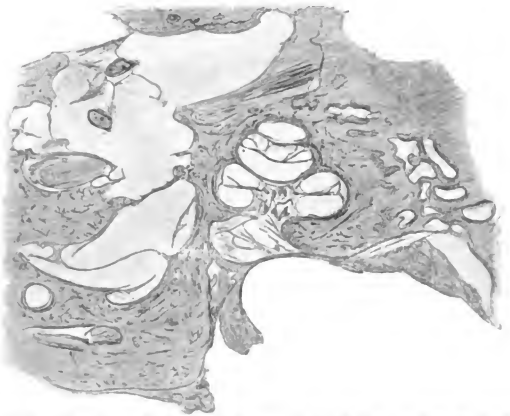

Abb. 122. Wagerechter Schnitt. Acusticustumor. Nicht die Spur von Ganglien in der Schnecke. Fibrin in der Schnecke infolge Stauung.

Spirochäten dem Salvarsan entgangen sind, kamen in 2—5 Monaten nach der Einspritzung zur Beobachtung.

Abb. 123a. Cortisches Organ der Spitzenwindung, Pfeiler zusammengedrückt, bei Acusticustumor. Vergr. 535 × 3/4.

Verletzungen des Octavus kommen bei Schädelbrüchen vor; s. unter Schläfenbeinbrüchen (S. 16—18).

Absteigende Atrophie bei Geschwülsten im inneren Gehörgang oder Kleinstirnbrückenwinkel ist klinisch oft das erste und sicherste Zeichen dieser Erkrankung (Abb. 122—130). Von Geschwülsten wurden im Gehörnerven verschiedentlich Fibrome beobachtet, die, wenn sie größer wurden, zu Atrophie der Nerven führen konnten. Mein Fall von Aktinomykose des Schläfenbeines führte ebenfalls zu Atrophie des Cochlearis und Endorganes (Abb. 125 und 126). *Quix*[1]) fand bei Acusticustumor normales Cortisches Organ.



Abb. 123b. Bindegewebe des Ganglion spirale, völlig zellenfrei bei Acusticustumor (Abb. 122).

[1]) Centralblatt f. Ohrenheilk. Sept. 1911.

Digitized by Google

Psammome des Acusticus sahen *Virchow* und *Fester*; die Sandkörner waren bis in die Schnecke und die Bogengänge zu verfolgen, sodaß *Fester* die Annahme einer peripheren Entstehung wahrscheinlich schien[1]).



Abb. 124. Völlige Atrophie des Cortischen Organes, Basalwindung von Abb. 122.

Gliome (Abb. 127—130) und Neurome sind häufig beobachtet und in der letzten Zeit von besonderer Wichtigkeit geworden, seitdem sie

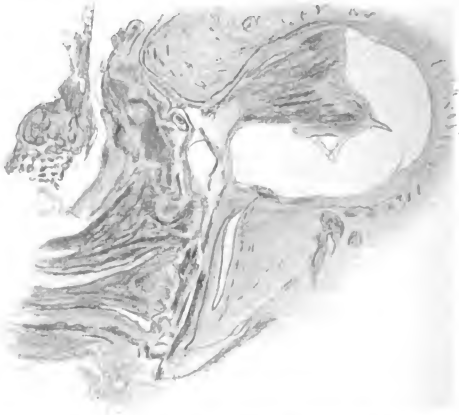

Abb. 125. Aktinomykose, Granulationsgewebe am Meatus int.

mit Erfolg operativ in Angriff genommen werden. Als Teilerscheinung vielfacher Fibromatose haben sie nur klinisches Interesse.

An einem Fibrogliom konnte ich folgendes feststellen:

Wie die in natürlicher Größe gezeichneten Schnitte (Abb. 125) zeigen, hat die Geschwulst ihren Sitz im inneren Gehörgang und ihre Hauptausdehnung in der

[1]) *Habermann*, Path. Anat.

Digitized by Google

Pyramidenkante senkrechten Ebene durch den Modiolus. Am Beginn der Schnecke vorn ist sie noch kleiner, und hinten hört sie in einer Ebene durch beide Fenster und den Querteil der Tensorsehne auf. Sie ist, wie von verschiedenen Seiten als bezeichnend

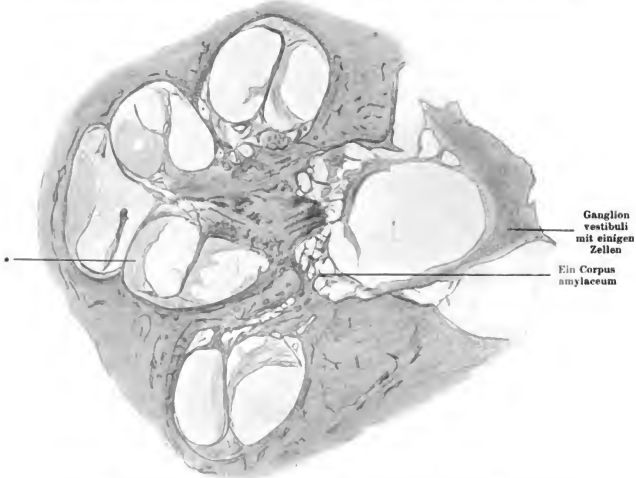

Abb. 126. Aktinomykose, völlige Atrophie des Cortischen Organes, des Ganglion spirale, geschrumpfte aber vollzählige Ganglienzellen.* In der Schnecke, Fibringerinnung infolge Stauung. Ganz spärliche Nervenfasern zum basalen Organ Corti. Stria vascularis atrophisch.

für diese Geschwülste betont wurde, ringsum außer nach der Lamina cribrosa zu scharf abgegrenzt, also an sich leicht ausschälbar und hat den innern Gehörgang bedeutend nach unten erweitert. In seinem Innern hat sich ein Hohlraum wohl durch

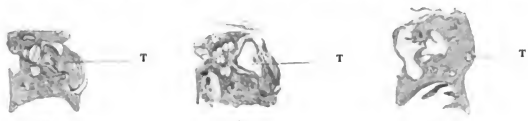

Abb. 127. Gliom des Acusticus. T = Tumor.

Erweichung ausgebildet, der ebenfalls in der Modiolusebene seine größte Ausdehnung hat und in dem Tumor so sitzt, daß innen unten eine größere harte Masse bleibt.

Bei schwacher Vergrößerung erkennt man, daß der Tumor mit reichlichen Blutgefäßen versorgt, aber sonst nicht gleichmäßig aufgebaut ist, sondern z. T. aus einem

Digitized by Google

Gewebe besteht, dessen Rundzellen verschieden dicht aneinanderliegen und verschieden deutlich ein Gewirr dünner Fasern erkennen lassen, zum Teil aus festen gleichlaufenden Faserzügen mit spärlichen Spindelzellen. Wir haben es also mit

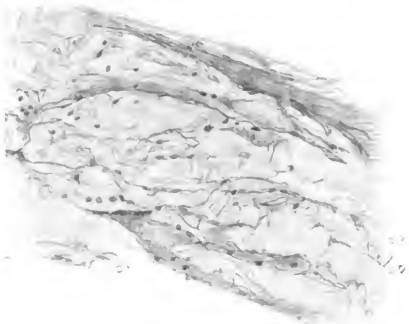

Abb. 128. Gliom des Acusticus bei stärkerer Vergrößerung.

einem Fibrogliom zu tun. Die Zellen des Glioms (Abb. 129) sind verschieden groß und gestaltet. Auch der Kern hat verschiedene Größe, die von den Zellen abgehenden Fasern sind rauh, oft geteilt, breiter wie Fibrin, dessen Ansammlung an den Wänden des Hohlraumes, besonders der unteren, einen Vergleich leicht ermöglicht. Gliom- und Bindegewebszellen gehen ohne scharfe Grenzen ineinander über.

Abb. 129. Gliomzellen bei starker Vergrößerung.

Die Einwirkung des Tumors auf die Nachbarschaft besteht zunächst in einer Erweiterung des inneren Gehörganges, doch ist die Grenze des Knochens mit Osteophyten besetzt, die eine schmale, schwach mit Hämatoxylin gefärbte Zone noch nicht verkalkten Knochens gebildet haben. Die neuen Knochenkörperchen sind noch rundlich, ungezackt, die Lamellen des alten Knochens sind scharf in ihrer Richtung unterbrochen. Osteoklasten sind nirgends vorhanden.

Der Facialis hat mit der von mir schon oft betonten Widerstandsfähigkeit auch den Druck des wachsenden Tumors ausgehalten, während der Acusticus bis auf wenige Fasern in ihm aufgegangen ist, die um den Rand herumziehen, sich schwer von seinen Fasern trennen lassen und häufig unterbrochen sind durch welliges Bindegewebe mit Spindelzellen oder durch Rundzellenzüge ersetzt sind. Überall Reiskörper im degenerierten Nerven. Während das Ganglion geniculi und der Facialis im Verlauf in der

Digitized by Google

Pauke normal ist, sind im Spiralganglion nur wenige Zellen 2—3, manchmal bis 16 in einem Schnitt des Basalteiles des Kanales enthalten, während der übrige Raum mit Rund- und Spindelzellen ausgefüllt ist. Nach dem Cortischen Organ ziehen keine deutlichen Fasern mehr. Die *Reißner*sche Membran zeigt etwa normale Lage, keine der Stauungspapille entsprechende Veränderungen. Vom Cortischen Organ sind die Pfeiler zum Teil noch deutlich erhalten, desgleichen die Deckmembran, die tympanale Belegschicht sehr zellreich. Von den übrigen Zellen nichts deutlich mehr zu sehen. Doch spielen hier wahrscheinlich Fäulnisvorgänge eine Rolle.

In der Schnecke viel braunes Pigment. Die Nerven der Pars superior des Labyrinths enthalten wenig dünne Fasern, die Ganglien nur spärliche Zellen. Die Haarzellen der Säcke sind undeutlich, die Otolithenmembran des Utriculus gut erhalten. Auch die Nerven und Haarzellen der Ampullen sind undeutlich, keine Cupula zu sehen. Fibrinfäden sind in den Winkeln der Vorhofsgebilde sichtbar. Aquädukte, Bogengänge, Knochen, Paukenteile normal, nur runde Nische mit einkernigen Rundzellen ausgefüllt.

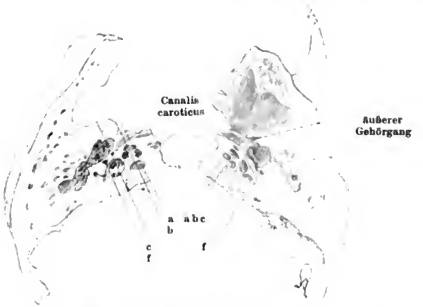

Abb. 130. Sitz des Gehirns im Schläfenbein.
a b c ist die Ebene der Abb. 127 gezeichneten Schnitte. f = facialis. Das Schraffierte gibt die Ausdehnung des Tumors an. Um 1/4 verkleinert.

Sarkome wuchern von dem Schädelinnern in den inneren Gehörgang. Die Nerven gehen in der Geschwulst auf, und der Nervus facialis ist entweder nur plattgedrückt oder gleichfalls von dem Sarkom durchwuchert. In einzelnen Fällen wird eine Erweiterung des inneren Gehörganges durch die Geschwulst erwähnt. In der Schnecke sind die Nerven entweder geschwunden oder erhalten.

Habermann beschreibt den Übergang eines Riesenzellensarkomes des Oberkiefers auf das Schläfenbein und in den inneren Gehörgang, mit hochgradiger Verminderung der Zellen des Ganglion spirale der Basalwindung.

Ein Endotheliom der Dura mater aus der Beobachtung *Habermanns*[1]) war auf den inneren Gehörgang übergegangen, die Nerven der Schnecke waren hochgradig atrophisch, der Acusticus nur im zentralen Teil von der Geschwulst durchwuchert, im peripheren Teile waren seine Gefäße hochgradig ausgedehnt und strotzend mit Blut gefüllt.

[1]) S. 301.

Digitized by Google

Atrophie des Octavus im inneren Gehörgang kann auch durch Aneurysma der A. basilaris infolge von Druck entstehen.

Politzer machte in einem Falle Hydrocephalus int. für die Atrophie verantwortlich, die sich auch in Abb. 68 findet, *Schwartze* Blutextravasate, *Moos* und *Steinbrügge* ebensolche bei Pachymeningitis haemorrhagica.

Gradenigo beschrieb eine diffuse, interstitielle, lymphatische Infiltration in beiden Nerven des inneren Gehörganges ohne Spur einer Entzündung infolge von Leptomeningitis und Hydrocephalus int. et externus.

Absteigende Octavusdegeneration bei Rückenmarksleiden.

Bei Tabes dorsalis fand zuerst *Habermann* fast vollständige Degeneration des Cochlearis, stellenweise des Vestibularis. Ersatz der Nerven durch Bindegewebe, in denen zahlreiche Corpora amylacea lagern. Stellenweise waren noch deutliche Zeichen von Neuritis, so um die Ganglienzellen im Rosenthalschen Kanal und im Vestibularnerven, vorhanden.

Ferner fand *Habermann*[2]) bei einem professionell schwerhörigen Tabiker Atrophie der Stria vascularis und Lymphocytenanhäufung an einzelnen Stellen zwischen den Nerven des inneren Gehörganges und in der Schneckenspindel. Bei einem an Tabes dorsalis Leidenden, der ein halbes Jahr nach den ersten Krankheitszeichen zu ertauben begann, fand *Brühl*[3]) neben Intaktsein der Endigungen des Cochlearis und Vestibularis, der Maculae acusticae und des Cortischen Organes, fast völliges Fehlen der spiralen Ganglienzellen, gänzlichen Mangel an markhaltigen Fasern im Rosenthalschen Kanale, starken Schwund der Nervenfasern im Modiolus und Mangel des Markes an den übrig gebliebenen. Der Faserausfall setzte sich bis zu den ventralen Kernen des Cochlearis und bis zum dreieckigen und Deiterschen Kern des Vestibularis fort.

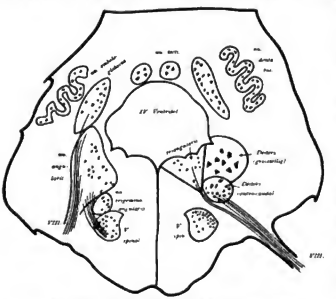

Abb. 131. Schema der Vestibulariskerne nach *Kohnstamm*.

Eine wesentliche Vertiefung unserer Kenntnisse über die Anatomie der Vestibulariskerne und Bahnen, auf die sich künftige Untersuchungen bei zentralen Octavuserkrankungen zu erstrecken haben, verdanken wir *Kohnstamm*[4]):

[1]) S. 295.
[2]) Archiv f. Ohrenheilk. **69**, 120.
[3]) Zeitschr. f. Ohrenheilk. **52**, 233.
[4]) Deutsche otol. Ges. 1911.

Der fronto-dorsale Deiterskern (Abb. 131) nimmt keine Vestibularisfasern auf. Dagegen der Nucl. angularis von *Bechterew*. Er geht dorsalwärts in den Nucl. embologlobosus des Kleinhirns über. Ventralwärts schließt er sich an den Nucl. rad. spinal. descendens Nerv. trigemini an durch Vermittlung des Nucl. trigeminus angularis.

Der zweite eigentliche Vestibulariskern ist der Nucl. triangularis Nervi VIII; der dritte der ventrocaudale Abschnitt des Deiters, welcher caudalwärts unter Kleinerwerden seiner Zellen in den Kern der absteigenden VIII. Wurzel geht. Auch zum Nucleus embologlobosus im Kleinhirn ziehen Vestibularisfasern.

Der großzellige Deiters innerviert ausschließlich den Tractus Deiterso-spinalis der gleichen Seite.

Der ventrocaudale Abschnitt des Deiterskernes, die beiderseitigen dorsalen Längsbündel des Rückenmarkes und des Hirnstammes. Der Hauptteil ihrer Innervation wird aber den dorsalen Längsbündeln des Hirnstammes, somit den Augenmuskeln, von den Nucl. angularis geliefert.

Eine direkte Verbindung der Vestibulariskerne nach Kleinhirn- und Großhirnrinde ist nicht erwiesen. Wird nur der Nucl. angularis geschädigt, so wird die vestibulare Beherrschung der Rumpfmuskulatur nicht beeinflußt. Mehr caudale Läsionen beeinflussen die Augenbewegungen nur gering, soweit sie von ventrocaudalen Deiters innerviert werden.

Der Nucl. cochlearis endigt im Nucl. ventralis acustici der Oblongata und im Tuberculum acusticum. Aus diesen Kernen, besonders aus dem ersten, gehen die Trapezoidfasern (Corpus trapezoides) hervor, die zur oberen Olive der gleichen und besonders der gekürzten Seite hinführen. Hier entspringt dann ein weiteres Neuron der Gehörbahn, die laterale (obere) Schleife, welche (zum Teil) im hinteren Vierhügel, im lateralen Schleifenkern und im Corpus geniculat. int. endigt, während dieses wieder durch einen zur ersten Temporalwindung ziehenden Faserzug mit der Hirnrinde verknüpft ist. Die Hörbahn besteht also aus mindestens 4 Neuronen[1]).

In den Fachschriften fand ich keine weitere Beobachtung über zentrale Octavusleiden und gebe deshalb ausführlich den folgenden Fall von absteigender Octavusdegeneration bei Kleinhirntumor.

Karl Seh., 45 Jahre. Einige Fehlgeburten unter seinen Kindern.

Januar 1901. Beginn mit Kopfschmerzen von kolossaler Heftigkeit, beiderseits in den Schläfen, besonders nachts, Erbrechen. Trotzdem bis März gearbeitet, dann 3 Wochen ausgesetzt, wieder 10 Tage gearbeitet. 22. April ins Krankenhaus, auf Jodkali Besserung der Kopfschmerzen und des Brechens. 30. Mai wieder gearbeitet. Ende August wieder langsam Kopfschmerz, Schwindel, Erbrechen beginnend. Patient stürzte öfters hin und verlor für einige Minuten das Bewußtsein, manche Tage 2—3 mal. Dabei Zuckungen im ganzen Körper. Die Anfälle bestehen, wenn auch jetzt seltener, fort, sie beginnen mit Kriebeln in Händen und Füßen. Dann Zucken. Das Bewußtsein bleibt jetzt erhalten. Seit 26. Dezember kein Erbrechen mehr. Ohrenrauschen schon von April 1901 an. Seit Juli 1901 völlig taub auf einem Ohr. Jetzt statt des lauten Rauschens nur noch minimales Singen. Juni, Juli vorübergehend Doppeltsehen, dann sekundenweise ganz blind, besonders links. Das Blindsein wurde anhaltender, keine Lichterscheinungen, im rechten Auge zeitweilig eine Figur sichtbar, seit 25. November 1901 ganz blind. Die Blindheit trat in der Nacht auf. Seitdem Kopfschmerzen erträglich, nicht mehr in den Schläfen, sondern im Hinterkopf lokalisiert. Damals auch Geruchsstörung: riecht später nur gelegentlich etwas. Jetzt

[1]) *Oppenheim*, Lehrbuch d. Nervenkrankh. 1908. 741.

Digitized by Google

empfindet er gar nichts außer Senfspiritus, Salmiak, d. h. mit sensiblen Nerven, Geschmack nur noch für sauer, süß, bitter. Tod Ende 1905.

Sektionsdiagnose: Carcinom des Magens, Metastasen in den regionären Lymphdrüsen sowie in der Leber und der Lunge. Tumor in der hinteren Schädelgrube Multiple Hirnhernien. Frische Tuberkulose in den Halsdrüsen. Atrophie der Nervi optici. Nebenpankreas im Mesenterium. Hydrocele links.

Sektion der Kopfhöhle.

Weiche Kopfbedeckung und Schädel ohne Besonderheiten. Durainnenfläche glatt und glänzend. Weiche Häute leicht getrübt. Gefäße der Hirnbasis und Hirnnerven ohne Besonderheiten. Großhirn, Gehirnhöhlen, Gehirnknoten und Hirnschenkel ohne besonderen Befund. In der Rinde der rechten Kleinhirnhemisphäre sitzt ein ca. walnußgroßer graurötlich gefärbter, ziemlich blutreicher Tumor von weicher Konsistenz. Rückenmark nicht seziert.

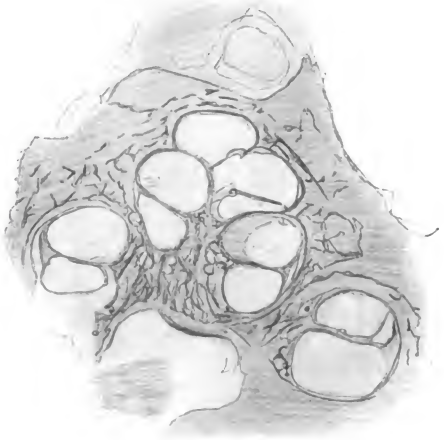

Abb. 132. Atrophie des Cortischen Organes bei Kleinhirntumor.

Das Schläfenbein entkalkte sich schlecht, besonders hinten unten unter dem Labyrinth.

Trommelfell, Gehörknochen und Steigbügelvorhofgelenk ohne Veränderungen, zur runden Fensterhaut zieht ein Bindegewebsband.

Im Peri- und Endolymphraum überall eine trübe mit Eosin stark gefärbte Gerinnungsmasse, die sich auf den Häuten, Bändern und Knochen aufgelagert hat und in den Ampullen die Cupulae nicht deutlich erkennen läßt, indem sie ohne Strei-

Digitized by Google

fung die Nervenstellen überzieht und bei der Ampullae sup. nach dem Dach zieht. Das Sinnesepithel der drei Ampullen ist ohne Veränderungen. In den Gerinnungsmassen sind kleine strahlige aktinomycesähnliche Hohlräume als Zeichen ungleichmäßiger Gerinnung durch das Formalin, an anderen Stellen zeigen sich Streifungen ähnlich der Cupula. Die Kanäle der Ampullanerven sind wie gewöhnlich gefüllt. Im Epithel der Macula utricularis sind Stütz- und Haarzellen nicht deutlich zu unterscheiden. Die Nerven im Kanal ohne Besonderheiten. Von Otolithen und Deckmembran nichts deutlich sichtbar. Aquaed. vestibuli hat im Anfang etwas braunes Pig-

Abb. 133. Atrophie des Cortischen Organes bei stärkerer Vergrößerung.

ment. Saculusform normal, Epithel in der Gerinnungsmasse nicht deutlich zu erkennen, Nerv atrophisch mit Spalten und Rundzellen.

Aquaeductus cochleae ohne Besonderheiten, ebenso Schneckenkapsel. Im Ligamentum spirale ossenm viel Pigment. Blutgefäße gefüllt.

Reißnersche Membran außer in der unteren Hälfte der Basalwindung überall den Basalgebilden aufliegend und mit ihnen durch die Gerinnungsmassen verklebt. Aber ihre Epithel ist deutlich bis zu beiden Anhaftungsstellen zu verfolgen (Abb. 132). Ein eigentlicher Ductus cochlearis fehlt somit, auch die Stria vascularis ist überall wie flach gedrückt außer in der freien Stelle basal unten. Lig. spirale zeigt an einigen Stellen Spalten parallel der Außenwand wohl durch Schrumpfung nach dem Tode. Eine deutlich gestreifte Membrana Corti ist nirgends zu erkennen, nirgends Spuren von Pfeilern und sonstigen Zellen des Cortischen Organs, dessen Rundzellen nur durch eine homogene Zone von den wohlerhaltenen Zellen des ganz niedrigen Sulcus spiralis int. getrennt sind (Abb. 133). In der Membrana basilaris kein Spiralgefäß.

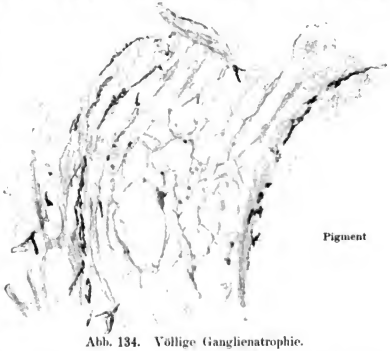

Abb. 134. Völlige Ganglienatrophie.

Im Canalis spiralis nur ganz vereinzelte Ganglienzellen (Abb. 134) in einzelnen Ebenen zu finden, statt ihrer Hohlräume und vielleicht vermehrtes Bindegewebe. Die Ganglienzellen fehlen gleichmäßig von der Basis bis zur Spitze. An der Lamina cribrosa einige Corpora amylacea. Vom Acusticus ist nur ein kleines Restchen am Präparat erhalten, an dem mit Haematoxylin-Eosinfärbung keine sicheren Veränderungen, mit van Giesonfärbung starke Vermehrung des (roten) Bindegewebes, aber auch einige normale Ganglien (vom Vestibularis) zu sehen sind. Der Facialis fehlt im inneren Gehörgang auch, in seinem sonstigen Verlauf im Schläfenbein zeigt er keine Besonderheiten.

Digitized by Google

Das Gehörzentrum liegt in der Rinde des Schläfenlappens in den obersten Windungen[1]). *Kalischers* unten erwähnter „Freß-Versuch" beweist für den Hund, daß schon in subcorticalen Zentren eine Differenzierung der Töne zustande kommt. Die bei Erkrankungen des Lobus temporalis zuweilen auftretende Schwerhörigkeit auf dem Ohr der Gegenseite ist nur von flüchtiger Dauer. Es ist anzunehmen, daß das Zentrum jeder Hemisphäre mit beiden Acustici verknüpft ist, so saß der Ausfall eines durch das der anderen Seite schnell kompensiert wird, während doppelseitige Affektionen Taubheit erzeugen. Diese Verhältnisse erklären wohl das Fehlen von Beobachtungen von Großhirntaubheit bei *Oppenheim*.

Ich konnte eine eigentümliche Form der Schwerhörigkeit bei einem Fibrosarkom an der Innenseite des einen Hinterhauptlappens im Bereiche des Gyrus fusiformis beobachten: C_2—c^4 wurden nicht gehört, dagegen c^5—c^8, dabei völliger Ausfall der Knochenleitung. Flüsterzahlen (18) $1^1/_2$ m rechts (17) 20 cm, laute Zahlen links bis $6^1/_2$ m rechts 2 m. Worte und Fragen, deren Verständnis eine gewisse geistige Aufnahmefähigkeit voraussetzt, werden nicht beantwortet resp. nachgesprochen. Dabei falsche Deutung zufälliger Geräusche.

Kalischer[2]) fand, daß bei Hunden, die auf einen bestimmten Ton ihre Nahrung nahmen, Exstirpation einer Schnecke und beider Schläfenlappen die Wahrnehmung und Unterscheidung von Tönen nicht aufhob. Diese Fähigkeit müsse demnach subcortical liegen.

Octavusdegeneration bei Großhirnkrankheiten.

Mayer[3]) untersuchte 9 Gehörorgane von 5 Paralytikern. *Wittmaacks* Methode ließ Degeneration des Acusticus erkennen: abwechselnde Verengerungen und Verbreiterungen der Markröhren, Zerfall der Markscheiden in einzelne Segmente, schließlich gänzlichen Faserschwund, vorzüglich in den Endausbreitungen des Cochlearis, weniger im Vestibularis. Außerdem Leukocyteninfiltration im Acusticus. Cortisches Organ in allen Stadien des Zerfalles, wie sie *Wittmaack* experimentell hervorgerufen hatte. Auch die Nervenendstellen des Vorhofes und der Bogengänge zeigten Degenerationen. Dura im inneren Gehörgang chronisch entzündlich infiltriert mit neugebildeten Membranen und Blutungen. Ebenso Pia und Arachnoidea. Bei 2 Präparaten der Medulla auch Degeneration der Hinterstränge und Acusticuswurzeln. *Mayer* schließt daraus, daß die Acusticusdegeneration bei Paralyse tabisch, fast nicht marantisch sind. Außerdem findet sich im inneren Ohre Gefäßsklerose, die eine sekundäre Atrophie des Cortischen Organes hervorrufen kann.

Sklerose.

Eine völlige Wandlung hat sich in der Auffassung der Otosklerose vollzogen. Während nach den bis vor etwa 15 Jahren vorliegenden anatomischen Untersuchungen die Steigbügelankylose den wichtigsten Teil

[1]) *Oppenheims* Lehrb. d. Nervenkrankh. 1908, S. 725.
[2]) Ref. Archiv f. Ohrenheilk. **77**, 151.
[3]) Archiv f. Ohrenheilk. **72**, 94.

Digitized by Google

des Krankheitsbildes darzustellen schien, ist seit *Politzers* Befunden die Annahme einer primären Labyrinthknochenerkrankung immer mehr zur Geltung gekommen und schließlich, besonders durch *Manasses* klinische und histologische Untersuchungen über chronische progressive Schwerhörigkeit, die Auffassung der Otosklerose als einer hereditär degenerativen Erkrankung des ganzen Gehörorganes auf dem Wege, allgemeine Anerkennung zu finden.

Hammerschlag[1]) nimmt an, daß hereditär-degenerative Taubheit, progressive, labyrinthäre Schwerhörigkeit und Sklerose auf gleichen degenerativ-atrophischen Vorgängen im Acusticus und seinen Endstellen beruhen. *Boncour*[2]) beobachtete Stiefbrüder im Alter von 12 und 14 Jahren mit klinischer Otosklerose, deren Hörprüfung auf Schalleitungshindernis hinwies. Die hereditäre Form beginne nicht stets im nervösen Ohrteil. Meine Fälle von klinischer Otosklerose wiesen teils nervöse Veränderungen, teils kennzeichnende Knochenherde auf, teils rein bindegewebige Neubildungen in der Pauke mit Atrophie der Ganglien (s. S. 51). *Jörgen Möller*[3]) sammelte 41 Fälle von Otosklerose und fand nur 3 mit histologisch gesund erwiesenem Labyrinth. Kurz, das Krankheitsbild und die histologischen Befunde haben sich so verschoben, daß wir meines Erachtens gezwungen sind, den alten Begriff Otosklerose aufzugeben.

Hammerschlag[4]) stellte zuerst 4 Stammbäume von Familien zusammen, bei denen er eine im mittleren Alter aufgetretene, mit großer Wahrscheinlichkeit als Otosklerose zu deutende Hörstörung, durch mehrere Geschlechter verfolgt. *Körner*[5]) glaubt nur an die Vererbung der Anlage, zu der aber noch andere Ursachen kommen müssen, um die volle Entwicklung der Otosklerose herbeizuführen. Zur Anwendung der *Mendel*schen Vererbungsgesetze, zumal zur Lösung der Frage ob die Otosklerose zu den dominanten oder recessiven Merkmalen gehört, reichen die Stammbäume noch nicht aus.

Die Knochenerkrankung bei der sog. Otosklerose.

Brühl[6]) bringt 192 neue, pathologisch-anatomische Befunde als Beweis einer primären Knochenerkrankung. Bei dem Mangel entzündlicher Veränderungen in der Paukenschleimhaut hält er den Ausgang vom Endost für ausgeschlossen. Die Knochenerkrankung schreitet besonders an der Grenze des bindegewebig und endochondral angelegten Knochens und im bindegewebig vorgebildeten Anteile der Labyrinthwand vorwärts, besteht gleichzeitig aus zerstörenden und neubildenden Vorgängen und wird angeregt durch eine umschriebene Periostitis in der vor dem Rande des ovalen Fensters gelegenen Labyrinthwand.

Schilling[7]) fand auf einem tauben Ohr 3 Spongiosierungsherde mit Stapesankylose, auf dem anderen einen großen Herd. Bezeichnend für

[1]) Monatsschr. f. Ohrenheilk. **44**, 769.
[2]) Archiv f. Ohrenheilk. **85**, 21.
[3]) Nordiskt mediziniskt Archiv 1905.
[4]) Monatsschr. f. Ohrenheilk. **40**, 443, Zeitschr. f. Ohrenheilk. **59**, 315, Zeitschr. f. Ohrenheilk. **61**, 225.
[5]) Zeitschr. f. Ohrenheilk. **50**, 274.
[6]) Zeitschr. f. Ohrenheilk. **50**, 274.
[7]) Archiv f. Ohrenheilk. **68**, 208.

Digitized by Google

den kranken Knochen, fand er Färbbarkeit entsprechend dem osteoiden Gewebe, das Fehlen feinerer Knochenstruktur, die zahlreicheren und un-

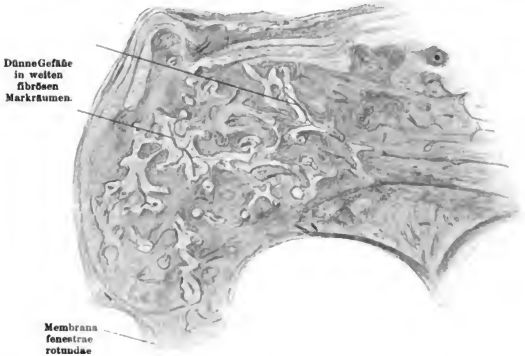

Abb. 135. Alter Spongiosaherd. Horizontalschnitt am runden Fenster. Ligament. spirale am kranken Knochen zellreich, Periost hyperämisch, verdickt.

regelmäßig gestalteten Knochenkörperchen sowie den größeren Reichtum der Marksubstanz an Kernen und Bindegewebsfasern. Das Periost

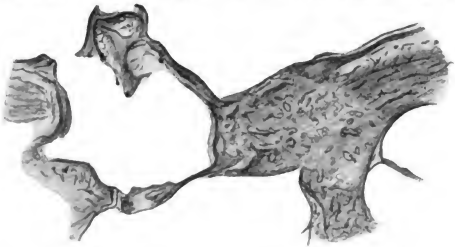

Abb. 136. Ganz alter Spongiosaherd, am ovalen Fenster nur noch kleine Markräume, Stapesankylose.

der Pauke wies streng auf die Herde beschränkte starke Verdickung auf durch Hypertrophie der Bindegewebsschicht mit zahlreichen und weiten Gefäßen, die mehrfach in den spongiösen Knochen eintraten. Im Laby-

Digitized by Google

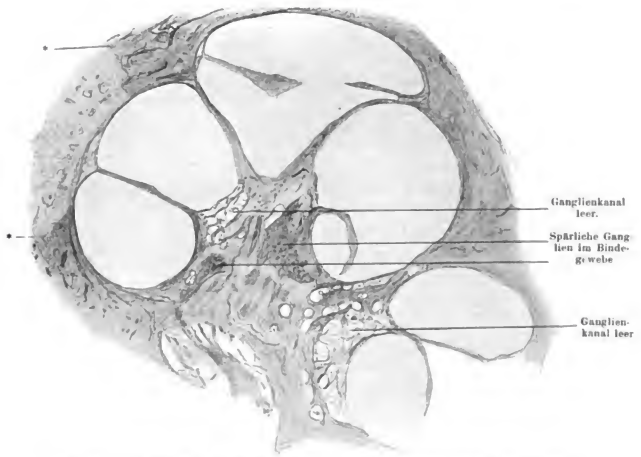

Abb. 137. Sog. Sklerose. In der Spitzenwindung gleichmäßige Epithellage statt Cortischen Organes, Ganglienkanal leer. * * Grenze des kranken Knochens. Stria vascularis atrophisch.

rinth entsprechen den Herden Verdickungen des Endostes auf Kosten des reticulären Gewebes der Stria vascularis. Außerdem bestand Atrophie der Nerven im Cochlearis und Ganglion spirale.

Katz[1]) beschreibt bei einer ertaubten Katze Spongiosierung ohne Stapesankylose, die die Labyrinthkapsel, Schläfenschuppe und Hammer und Amboß ergriffen, die Gelenke aber verschont hatte. Dabei bestanden Degeneration und Atrophie des N. cochlearis, Schwund der Ganglienzellen der mittleren und unteren Windung, Atrophie des Cortischen Organes in letzterer. *Katz* nimmt auch jetzt als Ausgangspunkt noch das Periost der Pauke oder des inneren Gehörganges an und will Otosklerose mit und ohne Stapesankylose getrennt wissen. Für erstere

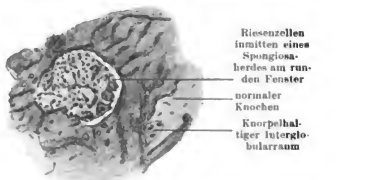

Abb. 138. Osteoklast im Spongiosaherd am runden Fenster rechts (Abb. 144).

[1]) Archiv f. Ohrenheilk. 68, 122.

Digitized by Google

nimmt er Arthritis deformans als Ursache an, für letztere vielleicht Osteomalacie, Lues, senile Atrophie. Bei dieser besteht oft Degeneration des Cochlearis.

Ich gebe zunächst 3 Fälle (5 Schläfenbeine) mit Otitis chronica metaplastica.

Im ersten finden sich 2 Knochenherde am runden (Abb. 135) und ovalen

Abb. 139a. Degeneration des Cortischen Organes bei sog. Otosklerose, basal unten rechts.

Fenster (Abb. 136). Der letztere hatte zu Stapesankylose geführt. Außerdem bestand völlige Atrophie des Cortischen Organes, fast völlige der Ganglien (Abb. 137).

2. 21jährige E. V. mit folgender Hörprüfung:

eS R —15 —5 —7 88 : 1/2 m 76,47 : 3/4 m
eS eL cW Fis_4L Fl.
eS L —18 —4 —5 88,28 : 1/2 m 36,43 : 3/4 m

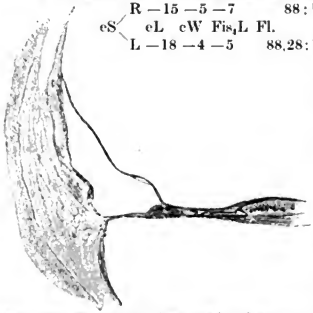

Abb. 139b. Degeneration des Cortischen Organes bei sog. Otosklerose, Mitte unten rechts.

Es handelte sich also um eine ausgesprochene nervöse Schwerhörigkeit.

Die Kranke starb am 29. April 1907 an sekundärer Schrumpfniere.

Die mikroskopische Untersuchung des rechten Schläfenbeines bestätigt den Hörprüfungsbefund in erfreulichster Weise (Abb. 135—143).

Das Cortische Organ ist ein flacher Hügel, in dem kaum Spuren von Pfeilern zu erkennen sind, der Sulcus spiralis int. ist durch Senkung der Cortischen Membran zusammengedrückt, besonders in der oberen Windung. Membrana Reissner verwachsen, sonst faltig, dabei Ganglienzellen wohl erhalten.

Auf der anderen Seite ist aber das Cortische Organ so gut erhalten, wie wir es bei menschlichen Präparaten für gewöhnlich erwarten können — Ganglienzellen vollständig; Acusticus vielleicht spindelig zerfallen. Vorhofsteile ohne Veränderungen.

Digitized by Google

Dabei finden sich nun aber folgende Spongiosaherde.

Rechts (Abb. 144) ist die Stapesplatte auf etwa das 12fache verdickt, aber nicht knöchern mit dem gleichfalls erkrankten Fensterrahmen verbunden. Ein zweiter kleiner Kern am lateralen Ansatz der runden Fensterhaut, ein dritter in der unteren Schneckenwand (Abb. 145), entfernt vom Pauken- und Schneckenhohlraum.

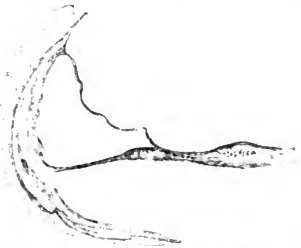

Abb. 140. Degeneration des Cortischen Organes bei sog. Otosklerose, Spitze unten rechts.

Links ist gleichfalls die Fußplatte durch einen kennzeichnenden Knochenherd um das etwa Achtfache verdickt (Abb. 146), der obere Fensterrand ebenso in einen Spongiosaherd verwandelt, der untere zeigt nur einzelne weitere Gefäßlöcher, eine knöcherne Ankylose hat sich nicht entwickelt, wenn auch oben der Gelenkknorpel fehlt. Am Ansatz der runden Fensterhaut ans Promontorium fehlt der Herd der rechten Seite, ebenso wie in der Schneckenkapsel.

Der dritte Fall betrifft eine 19jährige, an Pachymeningitis und un-



Abb. 141. Degeneration des Cortischen Organes bei sog. Otosklerose, Spitze oben rechts.

stillbarem Erbrechen leidende Kranke, deren Sensorium nicht ganz frei war. Die Hörprüfung ergab:

R	−25	−30	−15	−5	−7	$^1/_2$ m
cS	cL		CW	Fis_4L		St.
L	−25	−30	−15	−5	−7	$^1/_2$ m,

also nervöse Schwerhörigkeit.

Digitized by Google

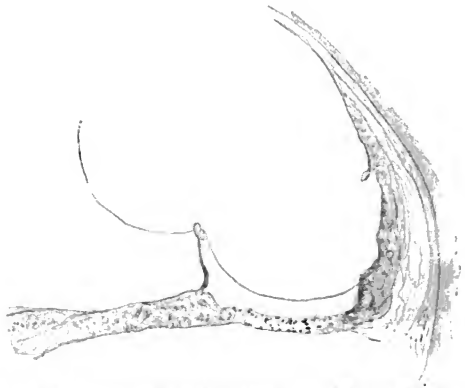

Abb. 142. Degeneration des Cortischen Organes bei sog. Otosklerose, Mitte oben.

Beiderseits Trommelfelle und Pauke ohne Veränderungen, ebenso Vorhofteile. In den Schnecken ist das Cortische Organ, wie gewöhnlich bei menschlichen Präparaten, durch Fäulnis verändert, immerhin sind sogar noch einzelne Haarzellen zu erkennen. Auch an Stria vascularis und Acusticus sind keine sicher krankhaften Veränderungen nachweisbar. Zahl der Ganglienzellen nicht vermindert.

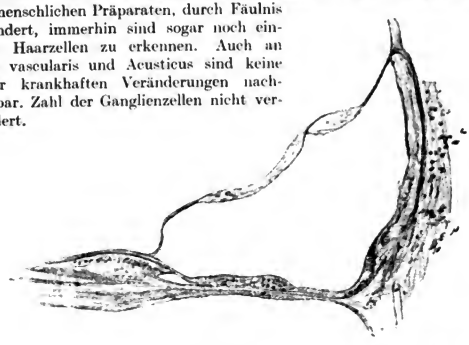

Abb. 143. Degeneration des Cortischen Organes bei sog. Otosklerose, Basis oben.

Die rechte Steigbügelplatte ist unten stark verdickt, spongiosiert, ebenso die mediale Seite des Promontoriums am Ansatz der runden Fenster-

Digitized by Google

haut, auf deren innerer Seite ein dickes Bindegewebslager vorhanden ist (Abb. 147); keine Ankylose. Die linke Stapesplatte ist ohne Veränderungen,

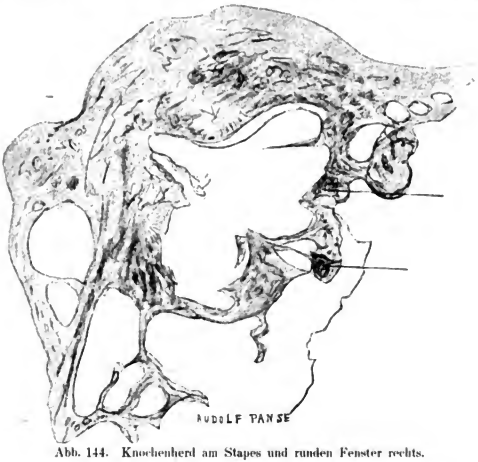

Abb. 144. Knochenherd am Stapes und runden Fenster rechts.

der Spongiosakern an dem lateralen Ansatz der runden Fensterhaut kleiner wie rechts ausgebildet (Abb. 148).

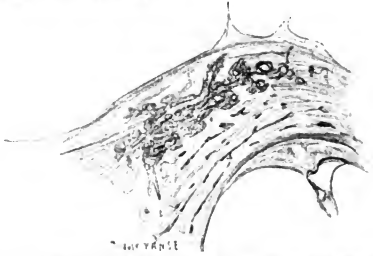

Abb. 145. Junger Spongiosa-Knochenherd in der Schneckenkapsel rechts.

Wir haben also 4 Schläfenbeine von 2 Fällen mit einem für nervöse Schwerhörigkeit sprechenden Hörprüfungsergebnis, zweifelhaften Ver-

Digitized by Google

änderungen im inneren Ohre und an allen 4 Präparaten die histologischen Veränderungen, die wir als Unterlage der sogenannten Otosklerose betrachten. Sie sitzen sogar an den Fenstern, dreimal am ovalen, dabei zweimal zugleich am runden auf dem rechten Ohr. Einmal allein am runden, einmal allein am ovalen, dabei nie zu Ankylose und wohl infolgedessen zu Schalleitungshinderniserscheinungen führend. Es würde also auch der dritte Typus, den *Brühl* als typische Otosklerose aus den 4 anderen Formen, die bisher aber auch allgemein als Otosklerose aufgefaßt wurden, absondern will, um den alten Namen zu retten, erst dann vielleicht zu diagnostizieren sein, wenn er zu Starrheit der Paukenfenster geführt hat.

Abb. 146. Einziger Herd in der Stapesplatte links.

Paul Manasse gibt in seinem Buche[1]) über Ostitis chronica metaplastica die genauen mikroskopischen Niederschriften und Krankengeschichten von 9 auf der Baseler Ohrenärzteversammlung erklärten und einem 10. neuen Falle. An jeden einzelnen Bericht wird eine Besprechung über das den bisherigen Fällen Gemeinsame und über das Besondere hervorgehoben.

Auf Grund der bisherigen Beschreibungen gibt nun *Manasse* ein anatomisches Bild.

Die Erkrankung des Knochens ist dadurch gekennzeichnet, „daß Teile der Labyrinthkapsel ihre normale Struktur verlieren und ein andersartiges Knochengewebe erhalten". Beginn meist am vorderen unteren Rand des ovalen Fensters und Übergang auf den übrigen Teil der Kapsel, Ring-

[1]) Wiesbaden 1912.

Digitized by Google

band, Stapes, runde Fensterhaut. Seltener an anderen Stellen, mehrfach und ziemlich klein z. B. am runden Fenster und im Porus acusticus int. Die Ausdehnung ist verschieden.

Das Fesselnde an *Manasses* Arbeit ist nun die Bewertung dieser histologischen Knochenbilder und die Erklärung ihres Unterschiedes durch ihr Alter und vielleicht die „Intensität des Prozesses".

Die kleinen Herde, die zweifellos in der Mehrzahl der Fälle als Frühstadium der Erkrankung aufzufassen sind, zeigen zwei Arten von neugebildeten Knochen: 1. heller gefärbte mit dicken Knochenbalken und kleineren Hohlräumen; 2. dunkler gefärbte mit größeren Hohlräumen

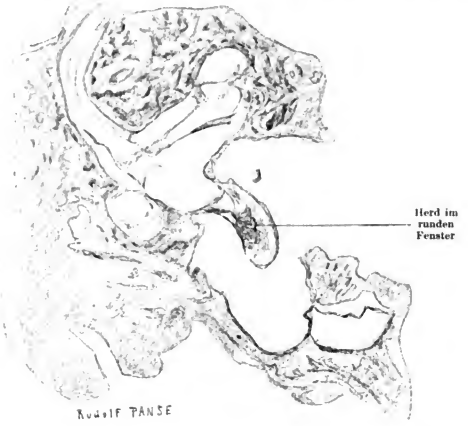

Abb. 147. Knochenherd am Stapes und am runden Fenster rechts.

und weniger Knochenmasse. Die hellen sind die älteren, die dunklen die jüngeren. Beide sind nicht kompakt und entbehren der knorpelhaltigen Interglobularräume. Dagegen enthalten die jüngeren, stärker mit Hämatoxylin gefärbten zwischen den dünnen Knochenbälkchen große Hohlräume mit sehr zellreichem Gewebe aus Rundzellen, Spindelzellen und kubischen Zellen: Osteoblasten, gelegentlich Riesenzellen, d. h. Osteoklasten, nur capillare, nie größere Gefäße, nie derbes Bindegewebe, keine Myeloblasten und kernhaltige rote Blutkörperchen, kein Fettgewebe, ungemein spärliche Intercellularsubstanz. Der Gesamteindruck ist der von Granulations- oder jugendlichem Bindegewebe, nicht vom lymphoiden Mark.

Digitized by Google

Einzelne besonders tiefblaue Stellen der Knochengrundsubstanz waren transparent, enthielten nur kleine dreieckige Knochenkörperchen, wie bei unfertigem Knochen und zeigten eine eigenartige siebartige Durchlöcherung deren rundliche, längliche oder zackige Löcher je eine Zelle ausfüllte. Die Löcher hingen oft, Kanäle bildend, zusammen, enthielten wohl auch Capillaren und gingen in die großen Hohlräume über. Niemals fanden sich Osteoblasten oder Osteoklasten in den engen Hohlräumen des tiefdunklen Knochens.

Abb. 148. Einzige Knochenherd am runden Fenster links.

Die ältere Art des neugebildeten Knochens besteht aus kräftigen, rosa gefärbten Knochenbalken, welche deutliche Netze bilden. Die Knochensubstanz zeigt richtige zackige, zwar noch etwas plumpe Knochenkörperchen, aber zunächst noch keine Lamellensysteme. Die Hohlräume enthalten wenig Zellen, oft nur ein großes, weites, dünnwandiges Gefäß, aber auch reichlicheres, ziemlich zartes Bindegewebe mit Lymphocyten, spindel- und sternförmigen Zellen und mehrere Gefäße (Abb. 135).

Dieses fibröse Mark geht gelegentlich in Fettmark über, vereinzelt in Gallertmark. In größeren Herden finden sich häufiger als in kleineren Osteoklasten in Nestern. In den älteren Teilen von größeren Herden bilden sich ferner richtige Knochen amellen, meist um die Gefäße herum,

Digitized by Google

so daß Bilder wie bei den gewöhnlichen Haversischen Kanälen entstehen. Niemals kommt es wieder zur Bildung der knorpelhaltigen Interglobularräume. In den ältesten Partien kommt es auch zur Verkalkung der Bindegewebsfibrillen in dem fibrösen Mark, in Gestalt kleiner blauer Körnchen. Das Bindegewebe ist an diesen Stellen ungemein derb, gefäßarm, fast sklerotisch.

Genau wie der übrige neugebildete Knochen sind Exostosen gebaut, die *Manasse* in die Pauke und den inneren Gehörgang hineinragend fand: sie bestanden aus ganz derbem, sklerotischem Knochen mit spärlichen Haversischen Kanälen, wenig Knochenkörperchen, zwiebelschalenförmig übereinandergeschichteten Lamellen von Knochengrundsubstanz, während die nicht freiliegenden Teile völlig dem zell- und gefäßreichen Knochen gleichen, aus dem sie zweifellos hervorgegangen sind.

An der Grenze von altem und neuem Knochen finden sich nie Osteoklasten, stets drängt das neugebildete zellreiche Granulationsgewebe mit der osteoiden oder jugendlichen Knochenzone gegen den Labyrinthknochen vor und bringt ihn zum Schwinden (s. Abb. 145).

Die Neubildung ist das primäre, die Resorption das Sekundäre. Der erste Anfang ist Knochenapposition von den Gefäßräumen aus in die normale Compakta.

Primäre Einschmelzung des alten Knochens durch Osteoklasten und sekundäre Neubildung ist noch nicht nachgewiesen.

Osteoklasten kommen stets nur mitten in dem neugebildeten Knochen vor (meine Abb. 149). Durch sie wird er wieder abgebaut. Ebenso auf eine zweite Art durch die siebartige Durchlöcherung. Die Zellen in diesen Löchern scheinen in Gefäßsprossen und Capillaren überzugehen und aus Knochenkörperchen zu entstehen. Osteoklasten treten bei dieser Lochbildung erst dann auf, wenn sie zur Bildung großer Hohlräume geführt hat. Beide Arten der Einschmelzung können völlig unabhängig nebeneinander vorkommen.

Knochenneubildung findet nie in den dunkelblauen, siebartig durchlöcherten Knochenpartien, sondern nur in den Markräumen, besonders an den Stellen der lacunären Resorption statt. Der neugebildete Knochen geht in die älteren helleren Knochenpartien über, die in ihren Hohlräumen Mark enthalten. Diese Hohlräume werden durch die Knochenneubildung allmählich beengt, bis wieder kompakter Knochen entstanden ist (Abb. 136). In diesem fehlen dann alle „floriden", cellulären Vorgänge.

Manasse faßt alle diese Knochenveränderungen, deren einzelne Stufen er mit zahlreichen Abbildungen belegt, als einen entzündlichen Vorgang auf.

Die Stapesankylose ist bei dieser Ostitis chronica metaplastica der Labyrinthkapsel etwas „Accidentelles", die Erkrankung ist „nicht etwa eine spezifische Affektion des Stapedio-Vestibulargelenkes".

An den Weichteilen fand *Manasse* Atrophie des Cortischen Organes (s. meine Abb. 139—143 und 137), Atrophie und Bindegewebsneubildung an den feinen Nervenverzweigungen in der Schnecke, am Ganglion spirale und eventuell auch Veränderungen des Stammes des Octavus. Er ist überzeugt, „daß bei jeder hochgradigen, chronisch entstandenen Schwerhörigkeit oder Taubheit, welcher Ätiologie sie auch sei, stets die gleichen

Digitized by Google

Veränderungen im häutigen Labyrinth (natürlich noch eventuell andere daneben) anzutreffen sind".

Die Frage, ob Knochen- und Weichteilveränderungen in einem ursächlichen Verhältnis zueinander stehen, läßt *Manasse* offen. Da er einmal auf dem rechten schlechter hörenden Ohre die gleichen Labyrinthveränderungen wie auf dem linken, aber bei normalen Knochen vorfand, hält er es für unmöglich, daß das Labyrinthleiden links von einem vorhandenen kleinen Knochenherd bedingt war.

Nach Besprechung der aus anderen Ursachen entstandenen Stapesankylose kommt *Manasse* zum klinischen Teil.

Die Frage, ob kleine Herde im alten Rahmen der Labyrinthkapsel, die kein Schalleitungshindernis abgeben können, ein Schallempfindungshindernis bilden können, ist vorläufig nicht zu beantworten, da sie bisher nur zugleich mit Labyrinthveränderungen gefunden werden. In drei der von mir beschriebenen Schläfenbeinen[1]) (s. oben Abb. 146—148) waren zweimal kleine Herde ohne Weichteilveränderung mit nervöser Schwerhörigkeit vorhanden; ich möchte ihnen aber trotzdem keine Schuld an der Hörstörung beimessen. Diese von mir gesuchten Fälle konnte *Manasse* in seiner Arbeit nicht mehr verwerten.

Daß die Stapesankylose stets den gleichen Hörprüfungsbefund ergeben muß, ob sie durch Verkalkung, Verwachsung der Schenkel oder sonstwie zustande kommt, betont jetzt auch *Manasse*. Da meistens noch das Labyrinth beteiligt ist, außer in dem einzigen ersten Fall von *Katz*, wird das Hörprüfungsergebnis kein einheitliches sein. Die Ostitis chronica metaplastica ist also nicht zu diagnostizieren, wie ich in Frankfurt[1]) auseinandersetzte.

Bei völliger Taubheit hat *Manasse* vergessen, auf die Möglichkeit des Verschlusses beider Fenster hinzuweisen, die von mir theoretisch angenommen, von *Habermann* in 2 Fällen gefunden worden ist. Also auch sie beweist kein Labyrinthleiden.

Otto Mayers Auffassung, daß eine Erkrankung des Gefäßsystems Knochen- und Weichteilveränderungen hervorrufe, wie die Gefäßerkrankung der Stria vascularis die Labyrinthveränderungen bei der Tanzmaus bewirken (s. Abb. 201), ist noch nicht erwiesen, sie würde aber viele Schwierigkeiten beheben. Die Ursache der Krankheit ist wohl in etwas Allgemeinem oder Konstitutionellem zu suchen. Dafür spricht die Zusammensetzung aus Knochen- und Weichteilerkrankung, die Symmetrie der Knochenherde, die Erblichkeit. Hierfür ist außer mit *Bezolds* Fall mit *Manasses* Fall VIII—IX der anatomische Beleg neben *Hammerschlag* und *Körners* klinischen Stammbäumen geliefert.

Manasse faßt die Schlüsse aus den histologischen Untersuchungen des krankhaften Prozesses folgendermaßen unter dem Namen Ostitis chronica metaplastica der Labyrinthkapsel zusammen.

Die Alteration der Labyrinthkapsel beginnt mit Bildung von osteoidem und Granulationsgewebe innerhalb der präformierten Gefäßräume. Der alte Knochen geht infolge dieses Prozesses durch einfache Verdrängung (nicht durch lacunäre Resorption) zugrunde, neues Knochengewebe tritt

[1]) Verh. d. otol. Ges. 1911, S. 265—267.

Digitized by Google

an seine Stelle (Abb. 145). Dieses hat nur einen intermediären Charakter, insofern als es wieder zerstört wird durch 2 verschiedene Arten der Einschmelzung, erstens durch siebartige Durchlöcherung des neugebildeten Knochens, zweitens durch lacunäre Resorption mit Osteoklastenbildung (Abb. 144). Dann wird von den so entstandenen Markräumen aus durch Osteoblastentätigkeit wieder Knochen (zunächst spongiöser) gebildet, der nicht wieder verschwindet. Er wird derber und fester, aus dem zellreichen Mark wird fibröses (Abb. 135), auch Fett- und Gallertmark, die Markräume werden immer kleiner, die Knochenbalken immer dichter, bekommen Lamellensysteme und stellen schließlich wieder kompakten Knochen (Abb. 136) dar, der sich aber immer scharf von dem alten Labyrinthknochen abhebt.

Ich habe unter meinen Präparaten nicht alle einzelnen Formen, die *Manasse* beschreibt, beobachten können, aber doch einige Punkte, aus denen ich die Richtigkeit der obigen Ausführungen anerkennen muß. Nur die scharfe Abgrenzung des Erkrankungsherdes von dem alten Labyrinthknochen konnte ich nicht immer finden (Abb. 146—148).

Otto Mayer[1]) kommt in einer ausführlichen Arbeit über Otosklerose zu folgenden Schlüssen: 1. Das Auftreten der Knochenerkrankungen an ganz bestimmten Stellen der Pyramide und die beobachtete Symmetrie sprechen dafür, daß die Herde dem Endgebiete der Arteriae nutritiae entsprechen.

2. Das Freibleiben ganz bestimmter, scharf umgrenzter Partien, Blutungen und die Cystenbildung weisen darauf hin, daß Zirkulations- und dadurch verursachte Ernährungsstörungen des Knochens die Ursache des Umbaues sind.

3. Ein derartiger Umbau des Knochens findet statt bei der Ostitis deformans (fibrosa *v. Recklinghausen*) und bei der Osteoarthritis deformans (*Wallenberg*); in beiden Fällen werden zirkulatorische Störungen als Ursache angenommen.

4. 5. 6. Vasomotorische Störungen, Endarteriitis luetica, Arteriosklerose sind klinisch und histologisch bei Otosklerotikern beobachtet worden.

7. Die Atrophie des Cortischen Organes ist eine Folge der Atrophie der Stria vascularis (s. Abb. 137). Diese aber wird verursacht durch Zirkulationsstörungen, Arteriosklerose, Endarteriitis syphilitica.

Leopold Arzt[2]) untersuchte 21 Fälle von klinisch angenommener Sklerose mit *Wassermanns* Reaktion und fand bei keinem einen positiven Ausschlag. *Beck*[3])-Wien, von 42 nur bis 5. Demnach würde die Syphilis für Sklerose keine Ursache abgeben.

Bei 31 Felsenbeinen von 18 Kranken mit „chronischer fortschreitender, labyrinthärer Taubheit" die klinisch von der Otosklerose kaum zu trennen ist, fand *Manasse*[4]) folgende übereinstimmende Veränderungen:

Atrophie des Cortischen Organes bis zur völligen Aplasie, besonders in der Basis, Atrophie und Fehlen der Membrana tectoria, Erweiterung,

[1]) Zur Pathogenese und Ätiologie der Otosklerose. Monatsschr. f. Ohrenheilk. XLV, 4, 435, Heft 11.

[2]) Archiv f. Ohrenheilk. 81, 180.

[3]) Monatsschr. f. Ohrenheilk. 44, 5.

[4]) Zeitschr. f. Ohrenheilk. 52, 1.

Digitized by Google

Verengerung oder Obliteration des Ductus cochlearis durch Lageveränderung der Reißnerschen Membran, hydropische Degeneration des Lig. spirale, Bindegewebs- und Knochenneubildung in den Schneckenskalen und einmal im perilymphatischen Raum des hinteren Bogenganges, Atrophie der knöchernen Schneckenzwischenwände (selten), Anhäufung von Pigment im Modiolus und der übrigen Schnecke. Im Ganglion spirale verminderte Zellenzahl oder Schrumpfung. An deren Stelle im Spiralkanal leere oder von feinem Bindegewebe und Nervenfasern durchzogene Räume entstanden, oder der Kanal ganz von schwieligen Bindegewebsmassen ausgefüllt war. In den feinen Nervenkanälen der Schnecke Atrophie oder Schwund der Nervenfasern und Ersatz durch Bindegewebe. Am Acusticus Atrophie, chronische Neuritis, Bindegewebsneubildung im Inneren. Ausgangspunkt ist wahrscheinlich der Hörnerv. Ursache: Arteriosklerose, Tuberkulose, Syphilis, chronische Nephritis usw. oder Mittelohrleiden.

Brühl[1]) teilt ähnliche Fälle mit.

Alexander[2]) fand bei einem progressiv Schwerhörigen, bei dem er links völlige Taubheit, rechts starke Schwerhörigkeit festgestellt hatte, links totalen Defekt der Pars basilaris cochleae und der Stria vascularis, Atrophie von Lig. und Crista spiralis, wandständige Bindegewebsnetze in den Skalen, geringe Atrophie des Cochlearis und des Ganglion spirale, rechts etwa dasselbe in schwächerem Maße, Blutgefäßarmut und Arteriosklerose der Schnecke neben vermehrtem Pigment.

Dieser Darstellung der degenerativen Schwerhörigkeit schließen sich ähnliche Befunde an Myxödematösen an.

Alexanders[3]) Befunde von Knochenherden bei einem Hundekretin und einem Menschenkretin lassen ihn auch an eine kongenitale, erst mit der Pubertät sich entwickelnde Anlage zu Otosklerose glauben.

Habermanns[4]) Kretine wiesen folgende Veränderungen am Gehörorgan auf:

1. 23jährige. Innerer Gehörgang eng, zwischen den Nervenbündeln einzelne entzündliche Infiltrationsherde, meist um die Gefäße. Zerfall der Markscheiden im Facialis. Spiralganglien ziemlich normal, Nerven zum Teil Spindelformen zeigend. Cortisches Organ ein flacher Zellhügel. Stria vascularis beträchtlich verdickt. Schneckenwasserleitung medial erweitert, distal durch Auflagerung periostalen Knochens verengt. Vorhof normal, außer reichlichem Pigmentgehalt. Submucosa der Pauke gallertig, runde Nische und Gehörknochen hyperostotisch.

2. Bei einem 28jährigen weniger starke ähnliche Veränderungen.

Manasse[5]) fand bei einer allmählich ertaubten 17jährigen Kropfigen plumpe Knochen des Schläfenbeines. Im inneren Ohre Membrana tectoria plump, unregelmäßig, alle Nervenendstellen atrophisch bei mäßig verdünnten Nerven. Ähnlich bei einem 24jährigen taubstummen Schwachsinnigen mit Struma und einem 68jährigen. Er führt aus, daß die Knochenveränderungen als das Primäre, die Weichteilerkrankungen als sekundär anzusehen sind.

[1]) Zeitschr. f. Ohrenheilk. **52**, 232.
[2]) Archiv f. Ohrenheilk. **69**, 95.
[3]) Archiv f. Ohrenheilk. **78**, 58.
[4]) Archiv f. Ohrenheilk. **72**, 23.
[5]) Zeitschr. f. Ohrenheilk. **58**, 105.

Digitized by Google

Mayer[1]) fand bei 4 Kretinen Massenzunahme des Pyramidenknochens mit Verengerung oder Verschluß der Fenster, in denen Schleim-, Fett- und Bindegewebe lag. Atrophie des Cortischen Organes, Verdickung und Verwachsung der Gehörknochen.

Taubstummheit.

Taubstummheit ist ein volkswirtschaftlicher und kein anatomischer Begriff. Jedes vor dem 5.—6. Jahre ertaubte Individuum wird stumm, wenn nicht ein dagegen gerichteter Unterricht eintritt, ob nun die ursächliche Erkrankung degenerativ, angeboren oder eine Labyrinth-, Mittelohreiterung, Hirnhautentzündung oder auch eine Verletzung war. Immerhin sind die Befunde, die in der von der deutschen otologischen Gesellschaft herausgegebenen „Anatomie der Taubstummheit" niedergelegt sind, besonders für das Studium der zur Taubheit führenden Labyrintherkrankungen von größter Wichtigkeit. Wie schon *Goerke* in seiner Pathologie der Taubstummheit[2]) hervorhebt, gibt es außer Entwicklungshemmungen, die bestimmten Embryonalzuständen entsprechen, und einigen seltenen Exzeßbildungen keinen Befund, der sicher eine Taubheit als angeboren kennzeichnet.

Gegen die bisherige Einteilung der Taubstummheit in angeborene und erworbene ist außer diesem Grund noch die Schwierigkeit klinischer Trennung und der Umstand angeführt, daß gewisse Formen, wie Lues congenita und Kretinismus, zwar intrauterin erworben, aber erst längere Zeit nach der Geburt deutlich werden können[3]).

Die Rolle des Lues wurde Wassermann erkundet: *Beck*[4]) prüfte 100 Taubstumme und fand nur 3 positive Reaktionen. Ebenso *Bock*[5]) bei 103 Kindern der Marburger Taubstummenanstalt nur 9 = 8,1%. *Ernst Urbantschitsch*[6]) unter 125 Taubstummen 1,2% positive Reaktionen.

Hammerschlag[7]) schlug vor, einzuteilen in 1. Taubstummheit durch lokale Erkrankung des Gehörorganes und in 2. konstitutionelle, die in endemische, d. h. kretinische und sporadische, hereditär-degenerative, z. B. aus consanguinen Ehen hervorgehende, zu zerfallen habe. Für diese letztere haben Tierbefunde einen wertvollen Beitrag geliefert, auf die ich später zurückkomme.

Die 1. Gruppe: Taubstummheit durch örtliche Erkrankungen des Gehörorganes ist nach *Hammerschlag* immer intrauterin oder postfoetal erworben. Eine weitere Einteilung dieser Gruppe schlägt er nicht vor.

Auch *Goerkes* Einteilung in embryonale und postembryonale Taubstummheit ist nicht sehr empfehlenswert, da z. B. die gleichen Veränderungen durch intrauterine und postembryonale Entzündungen entstanden sein können und sogar Anencephalie entzündlichen Ursprungs sein kann.

---

[1]) Deutsche otol. Ges. 1910.
[2]) J. F. Bergmann.
[3]) *Denker*, Anat. d. Taubstummheit. VII. Lieferung.
[4]) Zeitschr. f. Ohrenheilk. **60**, 217.
[5]) Münch. med. Wochenschr. 1910, 2083.
[6]) Monatsschr. f. Ohrenheilk. **44**, 7.
[7]) Zeitschr. f. Ohrenheilk. **59**, 315.

Digitized by Google

Denker[1]) schlägt deshalb vor, zunächst an der gebräuchlichen Einteilung festzuhalten und zu unterscheiden:

I. Im Leben erworbene Taubstummheit,
   1. meningitischen Ursprungs,
   2. tympanalen Ursprungs,
   3. solche mit primären Labyrinthveränderungen.

II. Angeborene Taubstummheit,
   1. mit Veränderungen durch intrauterine Entzündungsvorgänge. Hierher gehört Typus *Siebenmann* und intrauterin erworbene Syphilis (s. oben);
   2. mit Bildungsanomalien, die auf nichtentzündlicher Basis entstanden sind,
      a) Aplasie des ganzen Labyrinthes,
      b) Epitheldegenerationen und zwar:
         α) Epithelmetaplasie der Membrana basilaris;
         β) ausgedehnte Epithelmetaplasie, fehlende oder mangelhafte Entwicklung des Sinnesepithels, kombiniert mit Ektasie und Kollapszuständen des häutigen Labyrinthes. Hierher gehören die Fälle vom Typus *Mondini* und *Scheibe*.

Ich gebe einige Beispiele der einzelnen Gruppen von angeborener Taubstummheit.

Taubstumm I. Gruppe II. 2. b. β (Abb. 149—166).

Linkes Ohr. Gehörgang und Trommelfell normal. Promontorium unregelmäßig gestaltet, nicht besonders blutreich. Amboß-stapes-Gelenk als wahres Gelenk mit einem kleinen Meniscus entwickelt. Der hintere Stapesschenkel knöchern mit der ovalen Nische verwachsen (Abb. 149), das Ringband zeigt unten verwischte Faserkonturen, Gelenkknorpel nicht deutlich als solcher erkennbar, aufgefasert, zum Teil ohne Knorpelkörperchen, nirgends an der Fußplatte Synostose oder Verkalkung. Tensor tympani normal, ebenso runde Fensterhaut.

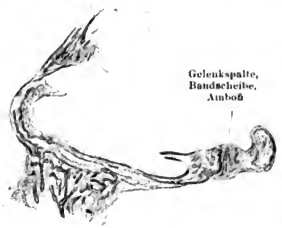

Abb. 149. Taubstummheit angeborene, mit ausgedehnter Epithelmetaplasie. Taubstumm links Ankylose des hinteren Stapesschenkels. Kein deutlicher Gelenkknorpel, dessen Körperchen aufgelockert.

In den perilymphatischen Raum ist das Celloidin nicht gut eingedrungen, und durch Schrumpfung des im Endolymphraum befindlichen Celloidins und wohl auch durch den Druck der Kohlensäure bei der Entkalkung haben sich konkavrandige Querschnitte der Bogengänge gebildet, an deren Außenseite die abgerissenen Gewebsfäden deutlich beweisen, daß sie nicht am Lebenden so gestaltet waren. Die Cristae ampullarum zeigen normale Form, Haarzellen, Stützzellen

[1]) Anatomie der Taubstummheit. Wiesbaden.

Digitized by Google

mit tonnenähnlichen Zwischenräumen und deutlichem Kern und deutlich abgegrenzter Basalmembran. Cupula am vorderen Kanal von ihrem Platz entfernt, die der äußeren mit der Streifung gut erhalten, zum Teil ist ihre Gestalt eine völlig andere geworden durch Schrumpfung des freien Ampullenteiles. Dasselbe gilt für die untere Ampulle. Die Nervenkanäle sind voll von Fasern von normaler Stärke.

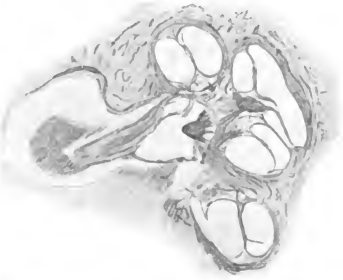

Abb. 150. Linke Schnecke mit Atrophie des Cortischen Organes. Taubstumm links.

Die Macula acustica utriculi hat normale Haar- und Stützzellen, Basal- und Otolithenmembran. Der Aquaeductus vestibuli zeigt keine Veränderungen.

Macula sacculi fehlt in den Schnitten, ebenso Ductus reuniens.

Die Schnecke zeigt normale Gestalt (Abb. 150), das Knochengerüst die gewöhnlichen Interglobularräume. Wenig Pigment. Membrana Reißneri hat die gewöhnlichen Ansätze, doch ist sie in den einzelnen Windungen in der verschiedensten Weise mit der Pars basilaris verlötet. Während in der basalen Windung noch ein spaltförmiger Hohlraum vorhanden ist, der von der

Membr. Stelle der Corti, Cortischen Pfeiler, aufgefasert und in den Sulcus int. hineingedrückt.

Abb. 151. Linke Atrophie der Papille basal links. Taubstumm links. Basalwindung. Vergr. 535. Zeiss. Oc. 2, Obj. E.

Crista spiralis bis zur äußeren Wand geht (Abb. 151), ist sie in der Mittelwindung bis auf einen kleinen peripheren Spalt verlötet und in der Spitzenwindung überhaupt kein Hohlraum des Ductus cochlearis mehr nachweisbar. Die Dicke der Reißnerschen Membran ist dabei die normale.

Digitized by Google

In dem untersten Teil der Basalwindung liegt ihr eine körnige Masse von der zehnfachen Dicke der Haut auf, die sich bis zum Modiolus erstreckt und hier auch die basale Wand der Scala vestibuli belegt. In den übrigen Teilen der Pauken- und Vorhofstreppe nichts Besonderes. Das Ligamentum spirale zeigt in den einzelnen Windungen verschieden große rundliche Spalträume, die größten in der Spitzenwindung. Einige große Gefäße im Ligamentum spirale. Die Stria vascularis ist in der basalen und Mittelwindung gut erhalten, in der Spitzenwindung mit dem Zellkonglomerat des Basalteiles verschmolzen. Prominentia spiralis in den zwei unteren Windungen gut ausgebildet. — Membrana basilaris überall normal gebildet, nur fehlt überall das Vas spirale.

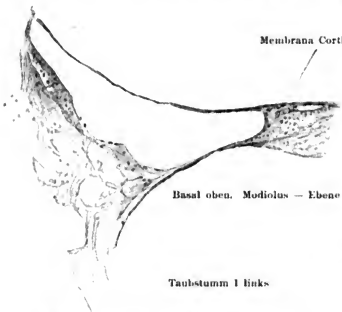

Abb. 152. Atrophie der Papille basal oben.

Abb. 153. Atrophie der Papille basal weiter vorn.

Die Cortische Membran ist in der mannigfachsten Weise mißbildet. In keiner Windung ragt sie frei in den Ductus cochlearis, sondern sie wird stets in den Sulcus spiralis internus hineingedrückt und in dieser Lage durch eine einreihige Schicht von kubischem Epithel festgehalten, welches von der Basal- nach der Reißnerschen Membran zieht (Abb. 152—156).

Abb. 154. Atrophie der Papille basal Vorhofsteil.
Taubstumm l. Links.
Basalwindung. Vorhofsteil. In der Ebene des Aquaeductus cochleae. Oc. 5. Obj. A. Prismazeichnung.

Dabei sind die Fasern am Ende fast stets pinselförmig aufgelockert. Der Sulcus spiralis internus wird fast durch weg durch eine gut erhaltene Crista spiralis interna gebildet, sein Hohlraum ist in der verschiedensten Weise durch Zellanhäufungen ausgefüllt. Nur in der Mittelwindung ist die Crista spiralis kernlos.

Von der Papilla basilaris ist in der unteren Hälfte der Basalwindung nur die grobe Form ohne deutliche Pfeiler, Tunnel, Haar- und Stütz-

Digitized by Google

Abb. 155. Atrophie der Papille.
Taubstumm 1 links.
Mittelwindung. Oc. 5. Obj. A = Vergr. 115.

Abb. 156. Links Atrophie der Papille.
Taubstumm 1 links. Untere Hälfte der Spitzenwindung.
Cortis Organ degeneriert. Vergr. 145.

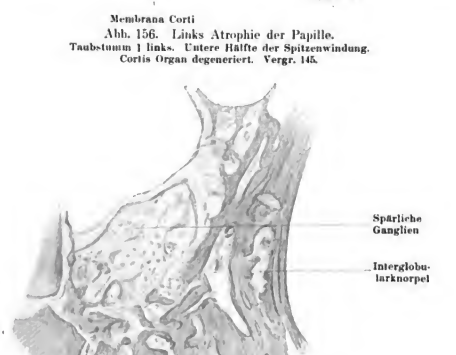

Abb. 157. Links Ganglion spirale.
Basalwindung. Taubstumm 1 links. Ganglion spirale atrophisch.

zellen und Nervenfasern erhalten, außerdem die Claudiusschen Zellen, während in den oberen Teilen der Basalwindung nichts mehr davon vorhanden ist, sondern die Basalmembran frei ist, und in der Mittel- und

Digitized by Google

Spitzenwindung eine Anhäufung von Zellen, die zum Teil hyalin degeneriert sind, den schmalen Raum zwischen Membrana basilaris und Reißner ausfüllen, die keinerlei Vergleich mit dem normalen Cortischen Organ erlauben. Trotz dieser hochgradigen Degeneration sind bis zur Stelle der Pars basilaris Nervenfasern zu verfolgen, die dort mit einer Anschwellung zu endigen scheinen. Auch das in der groben Form wohlerhaltene Ganglion spirale erhält in Mittel- und Spitzenwindung unter zahlreichen Rundzellen immerhin eine ganze Anzahl normal getalteter Ganglienzellen, während in der Basis nur ganz wenige übrig sind (Abb. 157). Die Acusticusfasern sind im Gegensatz zu den gelben Facialisfasern nach *van Gieson* rot gefärbt, zum Teil zerfallen. An der Lamina cribrosa sind rundliche Hohlräume im Acusticus und einzelne Reißkörper. Wandverdickung und völliger Verschluß einiger Arterien im inneren Gehörgang (Abb. 158).

Abb. 158. Links Endarteriitis im cochlearis. Taubstumm 1 links. Obj. 3. Oc. C. Vergr. 200. Prisma. Feineres mit Obj. 3. Oc. E. 8XX. Endarteriitis obliterans im zerfallenen Nerv. acustic. Hämatoxilin. Eosin.

Rechtes Ohr. Gehörgang, Trommelfell normal. Hammer zeigt sehr große Blutgefäße, zwischen seinem Kopf und Griff und dem Trommelfell, dieses vorwölbend, eine Anhäufung von ein- und mehrkörnigen Leukocyten. Hammer-Amboßgelenk normal, Amboß-Steigbügelgelenk mit Spalten, knöcherne Ankylose des hinteren Steigbügelschenkels. Das Ringband normal mit normalem Knorpelbelag. In der ovalen Nische überall sehr erweiterte Blutgefäße in Rundzellenanhäufung (Granulationsgewebe?). Auf der Innenseite der Fußplatte ein dicker, körniger Serumniederschlag. Auch Promontorium zeigt sehr erweiterte Gefäße. Membrana tymp. sec. normal. Knochengerüst normal. Kaum Pigment. Hiatus subarcuatus voll Bindegewebe mit zwei starkwandigen Gefäßen.

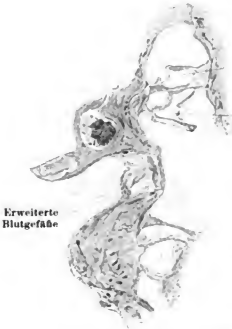

Abb. 159. Utriculusverbildung. Taubstumm 1 rechts. Utriculus deformiert.

Pars superior. Durch schlechtes Eindringen des Celloidin in den Vorhof sind dessen Gebilde mangelhaft erhalten, aber es läßt sich doch

Digitized by Google

eine hochgradige Verbildung mit Sicherheit feststellen. Die häutigen Kanäle sind häufig ausgefallen, meist verklebt mit hyalinen Kugeln im Innern. Die Ampullen sind mißgestaltet (Abb. 159). Bei der äußeren ist das Epithel wie durcheinandergerührt und bildet unregelmäßige Streifen und einzelne geschlossene Ringe (Abb. 160 und 161). Die Ampulle des vorderen Bogenganges zeigt normale Gestalt, ohne Cupula, mit hyalin degeneriertem Epithel (Abb. 162). Der zu ihr führende Nerv ist atrophisch und läßt große freie Lücken in seinem Kanal.

Abb. 160. Epithelinseln in der Ampulla ext. Taubstumm 1 rechts. Vergr. 50.

Abb. 161. Epithelinseln in der Ampulla ext. bei stärkerer Vergrößerung von Abb. 160.

Die Cupula des hinteren Bogenganges ist in den Schnitten nicht zu finden. Die Macula utriculi liegt ungefähr an der gewöhnlichen Stelle, aber hört meist mit einer rundlichen Verdickung auf (Abb. 159). Das Epithel ist völlig colloid entartet, die Otolithenmembran ist ganz dünn und abgehoben. Die mediale Wand ist gleichfalls vom Knochen abgehoben.

Abb. 162. Hyaline Degeneration des Epithels der Ampulla anterior. Taubstumm 1 rechts. Vergr. 50.

Abb. 163. Sacculus-Erweiterung. Taubstumm 1, rechts.

Der Sacculus ist in ein mächtiges kugliges Gebilde umgewandelt, das den vorderen Teil des Perilymphraumes ausfüllt (Abb. 163). Sein Epithel ist gleichfalls zum Teil in große Kolloidklumpen umgewandelt. In dem Schnitt (Abb. 162) sieht man den zur Ampulla anterior ziehenden Nervenkanal mit Bindegewebe und ganz spärlichen atrophischen Nerven-

Digitized by Google

fasern ausgefüllt und einer Arterie mit mächtig verdickter Intima (Abb. 164). Canalis reuniens nicht zu finden. Der Aquaeductus vestibuli ist auf den

Abb. 164. Endarteriitis der Art. vestibuli ant.
Taubstumm 1 rechts. Vergr. 390 von Fig. 162.

Abb. 165. Falten im Aquaeductus vestibuli.
Taubstumm 1 rechts. Dicker Schnitt. Vergr. 50.

Schnitten, bei denen das Celloidin gut eingedrungen ist, verlegt durch dicke Gewebslagen, die mit dem gewöhnlichen Epithel der Vorhofsweichteile überzogen sind (Abb. 165).

Der Aquaeductus cochleae ist normal, in ihm liegt etwas geronnenes Serum.

Die Schnecke zeigt in ihrem Knochengerüst keine Veränderungen, nur sind die knorpelhaltigen Interglobularräume spärlicher und die Lamina cribrosa ist winklig nach innen vertieft (Abb. 166), anstatt der gewöhnlichen, auch beim linken Ohr vorhandenen runden Muldenform. Durch die ganze Schnecke hin fällt die bedeutende Verlängerung der Membrana Reißneri auf, welche ihren Ausdruck findet entweder in einer bedeutenden Erweiterung des Ductus cochlearis, in der Basalwindung oder in einer Faltenbildung der Haut. Dabei hat sie in der Basalwindung ihren oberen Ansatz fast senkrecht über der Mitte der Basalmembran, in den

Digitized by Google

höheren Windungen, besonders in der mittleren nähert er sich der gewöhnlichen Stelle. Der untere Ansatz ist mehr nach dem Modiolus gerückt, nur spätere Verklebungen zogen die Haut wieder in die Nähe des gewöhnlichen Ansatzes auf die Crista spiralis.

Die Stria vascularis ist in allen Windungen als flacher Hügel zu erkennen, an dem aber der Epithelsraum deutlich hervortritt, zum Teil auch die Prominentia spiralis. Das Ligamentum spirale ist normal gebaut bis auf die auffallend starken Blutgefäße.

Corp. Amylacea.

Abb. 166. Rechte Schnecke, Dilatatio ductus cochlearis.
Taubstumm 1 rechts.

Die Crista spiralis ist überall erhalten. In dem Sulcus spiralis intern. liegt ein Haufen undefinierbarer Zellen, in dem nur die Streifung der Cortischen Membran zu erkennen ist, die wie links mißgestaltet und von einem Epithelbezug in ihrer ungewöhnlichen Lage erhalten wird. Ein Spalt für das Cortische Organ bleibt dazwischen nicht übrig. In der oberen Hälfte der Basalwindung — die Lage der Schnecke wie im Körper angenommen — ist die Basalmembran etwa um das Vierfache durch diese Epithellage verdickt, im unteren gar nicht. Das Vas spirale fehlt überall.

In der Mittel- und Spitzenwindung ist die grobe Form eines flachen Cortischen Organes zu erkennen, ohne daß sich Pfeiler-, Stütz- und Haarzellen unterscheiden ließen. Die Claudiusschen Zellen und die im Sulcus spiralis internus treten deutlich hervor. Diese Degeneration der Papilla basilaris findet sich in den einzelnen Schnitten verschieden ausgebildet, d. h. sie nimmt nicht von der Basis zur Spitze gleichmäßig ab, sondern tritt fleckweise auf.

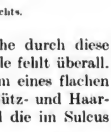

Abb. 167. Wandverdickung einer Arterie im Meatus internus.
Taubstumm 1 rechts. Vergr. 200. Prisma.

Das Ganglion spirale ist in der Mitte und Basis nur in geringen Resten erhalten, die sich nach der Eintrittsstelle zu ansammeln, in der Spitze ist der ganze Kanal mit Ganglienzellen ausgefüllt. Vielleicht ist die Verminderung an der Basis auf das Zerren am Acustieus beim Herausnehmen des Gehirns zurückzuführen, wodurch die Ganglienzellen an den engen Eingängen in die Nervenlöcher des Knochens wie die Blätter einer Weidenrute abgestreift wurden. Es finden sich auch in den Kanälen der Lamina cribrosa einzelne Ganglienzellen. Die Fasern sind atrophisch. Einzelne Reißkörper (Abb. 166). Facialis zeigt in seinem Verlauf zwischen innerem Gehörgang und Ganglion geniculi vermehrtes Bindegewebe? Wandverdickung einiger Arterien im Meatus aud. int. (Abb. 167).

Digitized by Google

Taubstumm II. Gruppe II. 1 (Abb. 168—177).

Die zwei nächsten Schläfenbeine stammen von einem 71jährigen geistig normalen Rentenempfänger. Eltern nicht verwandt, Kranker und ein Bruder von Jugend an taub. Drei Schwestern gut hörend. Sonst kein Verwandter schwerhörig oder geisteskrank. Nachkommen des Bruders bis ins zweite Glied normal.

Sektion am 4. April 1904. Senile Osteomalacie. In allen Teilen Altersschwund, Knochenbau dünn, Wirbelsäule im oberen Teile gekrümmt.

Kopf. Wenig Blut kommt aus den Gefäßen, sägt sich schwer, Zwischensubstanz ist fast völlig geschwunden. Durchmesser durchschnittlich 5 mm;

Abb. 168. Angeborene Taubstummheit, Schnecke rechts.
Taubstumm 2.

hebt sich leicht ab, innere Oberfläche glatt, auf der harten Hirnhaut graurote, längs der Blutleiter höckerige Verdickungen. Längsblutleiterinnenwand glatt. A. meningeae sind mit flüssigem Blut gefüllt. Innenfläche der harten Hirnhaut links hinten bis zum Schläfenbeine vor tiefbraungelb verfärbt, mit einer derben Haut, leicht abziehbar, bedeckt. Weiche Hirnhaut dünn, durchsichtig, glatt. Windungen schmal, flach, beide Stirnhöhlen anscheinend gleichmäßig entwickelt. Bei Eröffnung der Seitenhöhlen entleert sich viel wasserhelle Flüssigkeit. Höhlen erweitert. III. Ventrikel ohne Befund. Im IV. Ventrikel sind die Striae acusticae nicht zu sehen. Schleimhaut trübe, undurchsichtig, grau. Beide Hirnhälften weich. Rinde und Mark überall gleichmäßig entwickelt und abgegrenzt, besonders links. Schnittfläche trocken, es fließt wenig Blut ab. In den Kernen ist

Digitized by Google

die graue und weiße Substanz beiderseits gleichmäßig abgegrenzt. Kleinhirn an der Oberfläche gerötet, beide Substanzen deutlich abgegrenzt, dick. Brücke und verlängertes Mark ohne Befund. Sonst circumscripte eitrige Peritonitis und Folgen.

Die Zubereitung der Präparate war die übliche, Formalin, Alkohol. Das Celloidin, nach der Entkalkung angewendet, ist nicht gut eingedrungen. Serien deshalb nicht erhältlich.

Rechtes Ohr. Gehörgang, Trommelfell und sämtliche Gelenke, auch Amboßpaukengelenk normal. Schenkel des Stapes nicht verwachsen. Nur

Abb. 169. Schneckenspindel.
Taubstumm 2 rechts. Vergr. 50. Prismazeichnung

einige zarte Fäden ziehen nach der ovalen Nische. Membrana tymp. sec. ohne Abweichungen, das Celloidin ist schlecht in die Bogengänge eingedrungen, mehrere Bogengangsschnitte sind ausgefallen. Von Cupulae nichts zu finden. Perilymphraum ohne Besonderes. Epithel der Crista ampullarum überall normal, am Rande der Ant. und Posterior auch Haarzellen erhalten. Nervenkanäle voll von Nervenquerschnitten. Utriculus von normaler Gestalt und Größe. Epithel völlig normal. Hörhaare und Otolithenmembran mit Hörsteinen deutlich. Der Canalis utriculosaccularis durch Celloidinlücken verzogen.

Eingang in den Aqu. vestibuli gefaltet, Saeculus fehlt infolge mangelhafter Celloidinausfüllung in den Schnitten. Aqu. cochleae normal, Hiatus subarcuatus als Kanal mit zwei starken dickwandigen Gefäßen erhalten.

Digitized by Google

Die Schnecke zeigt ein, wenn auch zartes, doch normales Knochengerüst (Abb. 168, 169), wenige, aber normale Gefäße im Modiolus, gar keine deutlichen in der Periostauskleidung, Lamina spiralis ossea steht normal. Ein eigentlicher Ductus cochlearis ist nicht vorhanden, da die Vestibularmembran nirgends deutlich ist. In dem Vorhofsteil der Basalwindung sind noch einige Gewebszüge zu erkennen, die ihr vielleicht entsprechen könnten, in der eigentlichen Basalwindung ist sie aber streckenweise fast ganz in ein Netz feinster Fasern aufgelöst mit spärlichen länglichen Kernen (Abb. 170, 171, 172). Abb. 171 sieht man zentral an der normalen Ansatzstelle noch die Fasern zusammenliegen und sich peripher auffasern. Das

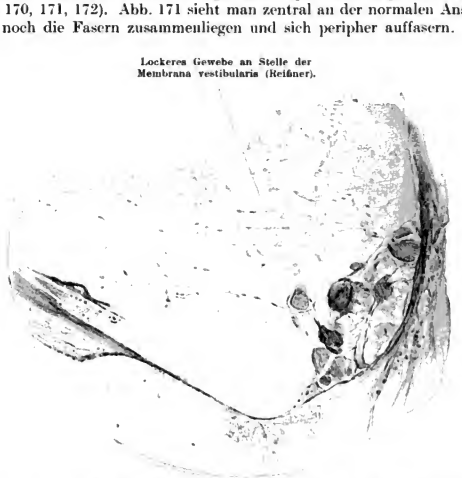

Abb. 170. Bindegewebe in der Schnecke, Colloid in der Stria vascularis basal oben. Taubstumm 2 rechts. Vergr. 145 ohne Abbe.

zarte Netz setzt sich an der Außenwand in verschiedener Ausdehnung an, teils oben mit dem normalen Ansatz der Membr. Reißner aufhörend, teils (obere Windungshälfte) bis über den Scheitel der Wölbung gehend (Abb. 172). In einem Schnitt der oberen Basalwindung befindet sich ein mit Epithel ausgekleideter großer Hohlraum in dem zarten Netz (Abb. 172). In der Mittelwindung werden deren mehrere gebildet ohne Spuren von Epithelauskleidung; im zentralsten Hohlraum liegt kugelig mißgestaltet die Cortische Membran, durch die feine konzentrische Streifung deutlich als solche erkennbar. An anderen Stellen der Mittelwindung fehlt jede Spur oder sind nur Epithelverdoppelungen als Reste aufzufassen (Abb. 173).

Die Lamina basilaris ist überall normal. An manchen Schnitten überragen einige Zellen die untere Fläche. Das Vas spirale fehlt überall. Die

Digitized by Google

Membrana Corti ist in Mittel- und Spitzenwindung, wenn auch kugelähnlich zusammengeballt oder pinselartig aufgefasert, fast überall zu erkennen. In der Basalwindung und Mittelwindung fehlt sie da, wo die Membrana vestibularis in das Gewebsnetz verwandelt ist. Sie liegt überall in dem bis auf die Stelle in Abb. 171, 172 deutlich an seiner Form und Epithelbekleidung erkennbaren Sulcus spiralis internus. Die einzelnen Bestandteile der Membrana tectoria Corti sind nicht zu unterscheiden. Über sie hin zieht an einigen Stellen ein Epithelbelag (Abb. 173), an anderen

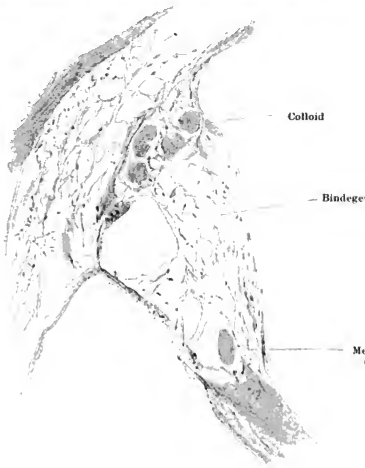

Abb. 171. Bindegewebe in der Schnecke, Colloid in der Stria vascularis Mitte unten. Taubstumm 2 rechts.

liegt sie frei in einem Hohlraum. Vom Cortischen Organ ist nur in der Mittel- und oberen Windung (Abb. 173) wenigstens die grobe Form zu erkennen, nirgends sind Pfeiler, Tunnel, Stütz- und Haarzellen zu unterscheiden. Auch die *Claudius*schen Zellen im Sulcus spiralis ext. sind nirgends scharf zu erkennen. An die Stelle des Cortischen Organes ist ein undeutlicher Zellhaufen getreten, in dem sich einzelne Kerne, z. T. um Kolloidklumpen konzentrisch angeordnet, deutlicher abheben, teils fehlt jede Spur und die Basalmembran ist glatt wie auf ihrer Unterfläche.

Ebenso grobe Veränderungen finden wir an der Außenwand der Schneckentreppe. In der sonst kernlosen Zone des Ligamentum spirale wechseln Gebiete mit starker Kernanhäufung und solche mit cystenähn-

Digitized by Google

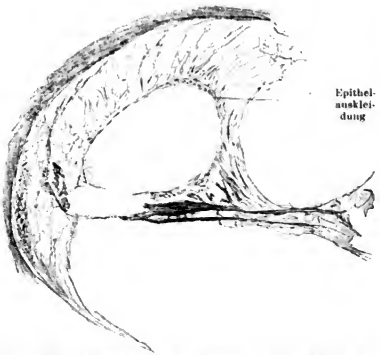

Abb. 172. Bindegewebe in der Schnecke, Colloid in der Stria vascularis Basel oben andere Ebene.
Taubstumm 2 rechts. Prismazeichnung. Oc. 2. Obj. A. Einzelheiten. Oc. 2. Obj. B. (Umgekehrt gezeichnet.)

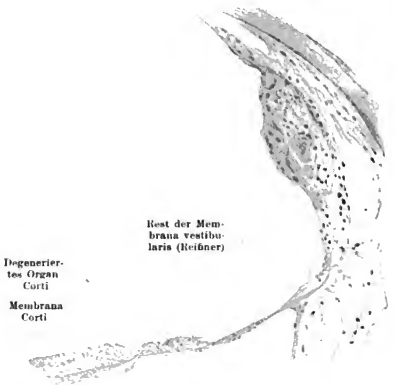

Abb. 173. Bindegewebe der Schnecke, Colloid in der Stria vascularis Mitte oben.
Taubstumm 2 rechts. Vergr. 145.

lichen Hohlräumen. Überall außerordentlich wenig Blutgefäße. Die Stria vascularis zeigt nirgends die gewöhnliche Form, nirgends Prominentia spiralis und Vas prominens, sie ist manchmal (Abb. 174) heruntergerutscht bis auf die Basalmembran und dort verwachsen mit der Kolloidanhäufung an der Stelle des Cortischen Organes und über der Membrana tectoria. Vom Epithel ist kaum etwas Deutliches zu erkennen außer großen Kolloidklumpen mit konzentrisch in ihnen angeordneten Kernen und Zellgeweben. An diese Kolloidhaufen setzt sich an einigen Stellen das Netz der aufgefaserten Membrana Reißner an. Die gefäßhaltige Zone unter dem Epithel fehlt.

In der Lamina spiralis ossea sind keine Nervenfasern zu erkennen (Abb. 169). An Stelle der Spiralganglien sind Hohlräume, die mit ganz spärlichen, aber multipolaren Ganglien umgeben sind, und einige Gewebs-

Digitized by Google

züge in der sonstigen Richtung der Nervenfasern. Der Acusticus ist z. T. aus der Lamina cribrosa herausgerissen. In dieser liegen zwar keine Ganglienzellen, aber einige außerhalb im Meatus auditorius internus. Die Fasern sind auch in dicken Schnitten nicht weit zu verfolgen, sondern zerfallen — vielleicht infolge des Zuges bei der Sektion, aber im Gegensatz zum Facialis und normalen Acusticusfasern anderer Präparate — in dünnere varicöse Schläuche, deren Inhalt weder Eosin noch Hämatoxylin angenommen hat, dabei scheinen im Verhältnis zur Faserzahl die Kerne zu überwiegen, obwohl sie im ganzen nicht zahlreicher sind als im Facialis.

Linkes Ohr (Abb. 175 bis 177). Am Schläfebeine nichts Abnormes. Trommelfell, Gehörknochen, sämtliche Gelenke ohne Abweichungen, ebenso Ringband, Membrana tymp. sec. und Promontorium.

Im Hiatus subarcuatus Gefäße mit riesig verdickten Wänden, darum Spongiosa und Fettmark. Sonst Knochengerüst ohne Besonderes. Ebenso Bogengänge. Crista ampulla ant. und inf. haben normales Epithel und Reste von Cupula. Das Epithel der Macula utriculi zeigt sehr wenige tonnenähnliche Hohlräume, die Haare sind vorzüglich erhalten, zum Teil auch die Otolithenhaut, aber keine deutlichen Hörsteine. Der Sacculus ist in den Schnitten nicht zu finden, da das Celloidin hier schlecht eingedrungen ist. Die Nervenkanäle sind wie gewöhnlich voll Nerven, Interglobulärräume normal entwickelt.

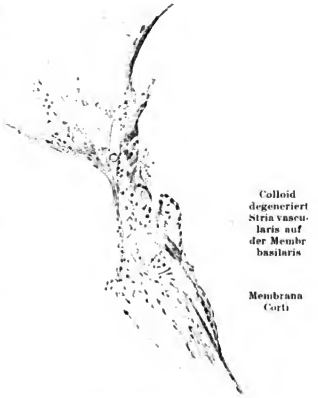

Abb. 174. Bindegewebe der Schnecke, Colloid in der Stria vascularis basal unten.
Taubstumm 2 rechts. Vergr. 145. Oc. 2. Obj. C. Prismazeichnung ohne Abbé.

Schnecke: Knochengerüst sehr zart, aber normal gebaut (Abb. 175) mit wenigen verdickten Blutgefäßen, wenig Pigment.

Membrana Reißneri fehlt streckenweise vollständig, zum Teil sind Reste von ihr vorhanden, aber mit den unterliegenden Teilen verlötet. Ein kümmerlicher Rest vom Ductus cochlearis bleibt demnach nur da, wo sich die Membrana vestibularis über die Crista spiralis, diese herabdrückend, hinzieht (Abb. 176). In diesem dreieckigen Raum liegt dann, aufgefasert und mit den Zellkonglomeraten verschmolzen, aber doch meistens an ihrer Streifung erkennbar, die Membrana Corti.

Das Cortische Organ wechselt in seiner Gestalt, in der Basis besteht noch ein Haufen undeutlicher Zellen, vom Sulcus spiralis ext. deutlich abgesetzt, in der Spitze ist die Membrana basalis nur mit einigen hyalinen

Digitized by Google

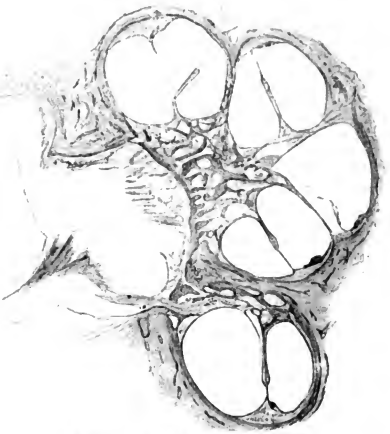

Abb. 175. Linke Schnecke.
Taubstumm 2.

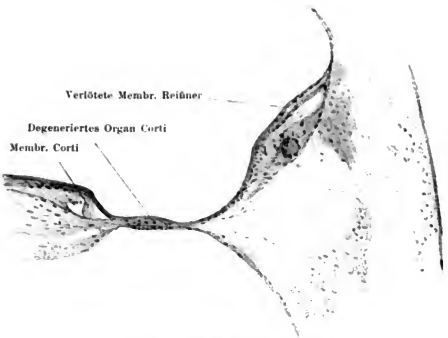

Abb. 176. Basalwindung unten.
Taubstumm 2 links.

Digitized by Google

Klumpen belegt. Letztere ist bis auf das Fehlen des Spiralgefäßes normal. Die Stria vascularis ist wie rechts völlig kolloid entartet. Schon im Vorhofschnitt liegen kolloide Schollen um rundliche Hohlräume angeordnet unregelmäßig verteilt bis in den Canalis sacculo-cochlearis (reuniens Hensen) (Abb. 177). In den übrigen Windungen liegt ein Klumpen Kolloid an Stelle der Stria vascularis, die blutgefäßreiche Schicht fehlt. Prom. spiralis und Vas prominens nirgends deutlich.

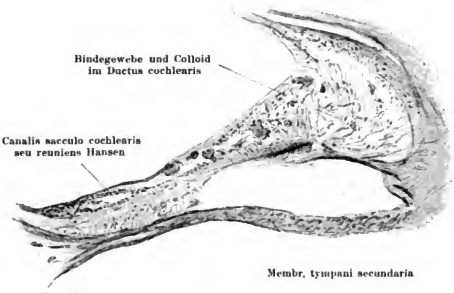

Abb. 177. Canalis reuniens.
Taubstumm 2 links. Vergr. 50. Prisma.

Im Lig. spirale wechseln unregelmäßig zellreiche und zellarme Gebiete, überall sind nur sehr wenige und dünne Blutgefäße sichtbar. In der Lamina spiralis sind nur an einigen Stellen spärliche Nervenfasern vorhanden, vom Ganglion spirale nur noch wenige — etwa 10—20 Zellen im Gesichtsfeld — zu sehen, in den zentralen Teilen des Kanales zum Teil in die Knochenlöcher der Lamina cribrosa wohl durch Zug am Acusticus bei Herausnahme des Gehirnes verlagert. Die vorhandenen Zellen sind verschieden erhalten, teils von normaler Größe und mit deutlichem Kern, auch mehreren Fortsätzen, teils auf etwa $^1/_3$ geschrumpft, sternförmig mit konkaven Umgrenzungslinien. Die Acusticusfasern sind sehr spärlich, dünn, mit zahlreichen Kernen versehen.

III. Ein Fall von erworbener Taubheit (Abb. 178—190).

Walther B., geb. 10. 8. 1900. Eltern des Knaben sind nicht verwandt. Eine weitere Verwandte blöde. Die Taubheit wurde im 3. Lebensjahre bemerkt, etwas Vokalgehör war vorhanden.

Er starb am 12. 2. 1908 5.40 Uhr morgens. Sektion 13. 2. 1908 10—11 Uhr morgens: Croupöse diphteritische Entzündung der rechten Tonsille, des Kehlkopfes, der Trachea und der großen Bronchien. Bronchopneumonie im rechten Ober- und Unterlappen. Lungenödem, akuter infektiöser Milztumor. In der Kopfhöhle nichts Besonderes. Die Schläfebeine werden in *Wittmaack*sche Mischung eingelegt. Die Weiterbehandlung geschah gleichfalls nach *Wittmaacks* Vorschriften.

Digitized by Google



Abb. 178. Erworbene Taubstummheit, linke Schnecke. Spitze unten.

Links. Knochengerüst, Trommelfell und große Gehörknochen und deren Gelenke ohne Abweichungen.

Hinterer Stapesschenkel periostal-bindegewebig mit der Nischenwand verwachsen. Fußplatte, Knorpelzone und Band ohne Besonderes. Ebenso runde Fensterhaut und Tensor tympani.

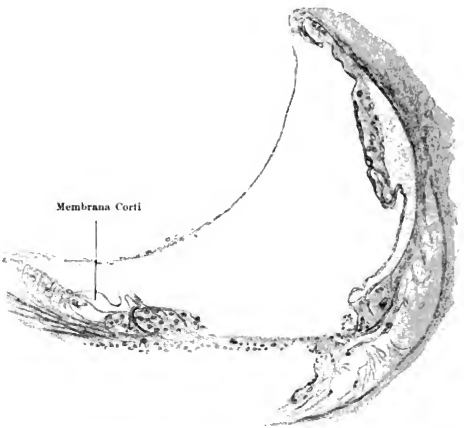

Abb. 179. Erworbene Taubstummheit, linke Schnecke. Spitze oben.

Digitized by Google

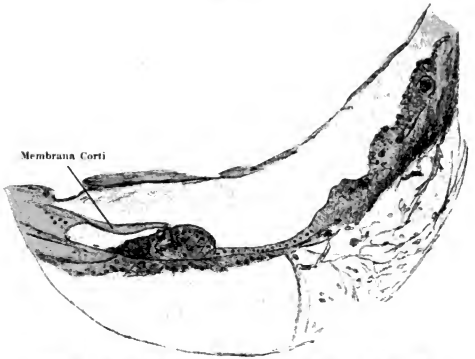

Abb. 180. Erworbene Taubstummheit, linke Schnecke. Mitte oben.

Bogengänge betr. Größe und Weite normal, feinkörniges Gerinnsel darin. Perilymphraum o. B. Aquaeductus vestibuli zum größten Teil mit geronnener Lymphe erfüllt. In den Ampullencupulae nichts zu finden. Epithel ohne Haare sonst gut erhalten, öfter mit „Tonnen" und viel braunem Pigment. Subepithelial einige Hohlräume. Auf der Höhe der Cristae fehlt der Epithelsaum, an einer Stelle ringförmige

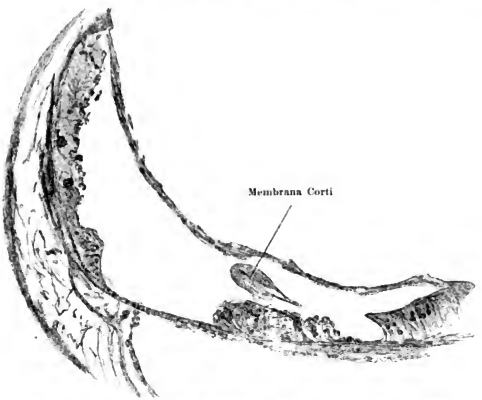

Abb. 181. Erworbene Taubstummheit, linke Schnecke. Mitte unten.

Digitized by Google

Hohlräume. Die zuführenden Nerven zeigen zum Teil spindelige Auftreibungen (Weigertfärbung) (Abb. 184). Statt der Cupulae sind vereinzelte Streifen in der Gerinnungsmasse zu erkennen. Bei der Ampulla post (inf.) ist die Cupula gut, das Epithel bis auf die subepithelialen Spalten leidlich erhalten.

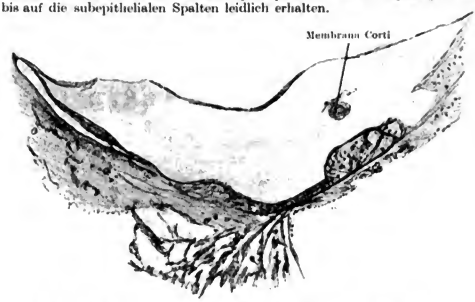

Abb. 182. Erworbene Taubstummheit, linke Schnecke, basal unten.

Macula utriculi vorzüglich erhalten mit Haarzellen, Statolithenmembran und Statolithen, nur wenige „Tonnen" durch Schrumpfung der Haarzellen im Epithel.

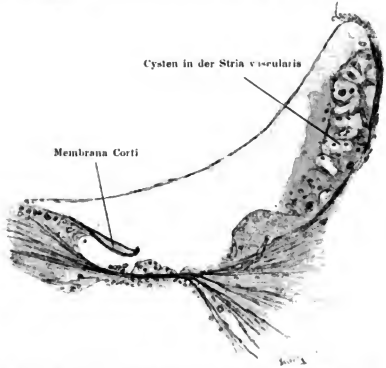

Abb. 183. Erworbene Taubstummheit, linke Schnecke. Basis oben.

Trotz wochenlangen Aufenthaltes in Celloidin ist dieses doch schlecht eingedrungen und die Gebilde des Sacculus schwer zu beurteilen. Er liegt durch eine Celloidinblase zusammengedrückt der Wand fest an, macula nur in einem Schnitt sehr klein erkennbar.

Digitized by Google

Das Knochengerüst der Schnecke ist stark pigmentiert. Aquaeductus cochleae enthält im cochlearen Eingang Gerinnsel.

Membrana Reißner hat normalen Ansatz, Dicke und ist gleichmäßig gesenkt. Membrana basilaris hat ihre richtige Lage.

Ductus cochlearis. Ligamentum spirale zeigt überall, besonders in der Mittel- und Spitzenwindung große Spalträume (Abb. 178—183). Stria vascularis ist überall stark verändert, zunehmend nach der Spitze zu (Abb. 178—183). Basal unten (Abb. 182) ist sie sehr dünn und im ganzen von der Unterlage abgehoben, Epithelsaum aber noch scharf. Basal oben (Abb. 183, 180, 181) und in der Mitte ein dicker Zellhaufen ohne scharfen Saum, basal oben (Abb. 183) mit großen Hohlräumen, in der Spitze unten (Abb. 178) wieder wie basal, in der Spitze oben (Abb. 179) in verschiedene Falten gelegt, im ganzen von der Wand abgehoben. Die reichlich vorhandenen Gefäße haben zum Teil verdickte Wände und sind strotzend mit Blut gefüllt. Prominentia spiralis mit Gefäß überall gut ausgebildet. Ebenso Sulcus spiralis internus, während der äußere teilweise — unten (Abb. 178, 181, 182) — schöne Form und Pflasterepithel, teilweise — oben — unregelmäßige Gestalt und Zellbildung (Abb. 179, 180, 183) zeigt. Die *Corti*sche Membran ist in der verschiedensten Weise mißbildet. Sie fehlt im Vorhofsteil, tritt basal unten (Abb. 182), kugelförmig mitten in dem Ductus cochlearis auf, ist basal oben schön gestaltet und gelagert, Mitte unten keulenförmig, Mitte oben lang, dünn in Falten an gewöhnlicher Stelle liegend.

Degeneration des Nervus spiralis, links Spitze.

Abb. 184. Erworbene Taubstummheit, linke Schnecke.

Papilla basilaris im Vorhof nur einzelne Zellen zeigend, hat sonst meist normale grobe Form, nur basal oben kleines Hügelchen. An den anderen Stellen sind meist sogar die Pfeiler zu erkennen, nur Mitte unten Andeutung von Haarzellen; basal unten, ganze Mitte und Spitze unten sind auch *Hensen*sche Zellen klar, auch vereinzelte *Deiters*sche. Nirgends ein klarer Tunnelraum.

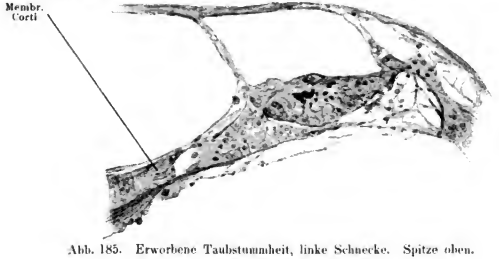

Abb. 185. Erworbene Taubstummheit, linke Schnecke. Spitze oben.

Ganglion spirale füllt überall den Spiralkanal aus, Mitte unten nur 22 Zellen im Schnitt, basal nur Spuren, sonst Bindegewebsausfüllung oder Lücken. Die Zellen sind oben normal gebaut, unten zackig.

Die Nerven lassen sich bei *Weigert*-Färbung in der Lamina spiralis ossea bis zum *Corti*schen Organ verfolgen, sind aber spindelförmig aufgetrieben, dazwischen sehr verdünnt (Abb. 184). Ebenso im Stamm des Acusticus.

Rechts. Trommelfell und Gehörknochen ohne Veränderungen. Normales Stapes-Vorhofsgelenk. Steigbügelschenkel nicht verwachsen, in den Nischen mit Hämatoxylin stark gefärbte Gerinnsel.

Vorhof. Gerinnsel im Perilymphraum. Die Bogengänge enthalten zum Teil streifige Gerinnsel, die cupulaähnlich den Nervenstellen der Ampullen aufliegen,

Digitized by Google

öfters mit kleinen Löchern versehen, wie *Retzius* die Deckgallerte von unten abbildet.

Macula utriculi gut erhalten mit Haaren, Deckgallerte und Otolithen, aber auch mit Tonnen im Epithel. Sacculus schlecht ausgefüllt und schwer zu beurteilen.

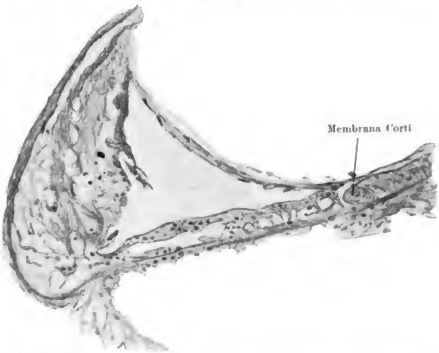

Abb. 186. Erworbene Taubstummheit, linke Schnecke. Spitze unten.

Schnecke. Viel Pigment im Knochengerüst. Membr. Reißner in verschiedener Weise mit der verdickten oder cystenähnlich losgelösten Stria vascularis verwachsen, mit Pigment belegt (Abb. 185—189). Membrana basilaris gesund, nur in der Spitze oben

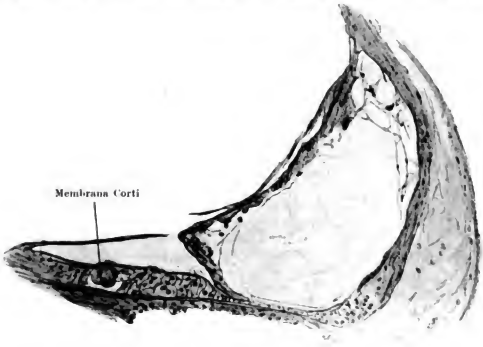

Abb. 187. Erworbene Taubstummheit, linke Schnecke. Mitte oben.

Digitized by Google

aufgefasert. Ligam. spirale zeigt in der Mitte oben und in der Spitze viele Hohlräume. Prominentia spiralis nur basal unten erhalten. Vorhofblindsack mit Gerinnsel erfüllt.

Stria vascularis noch mehr verbildet wie links. Schon im Vorhofblindsack stellt sie einen wirren Zellhaufen dar. Basal unten ist sie wesentlich verdickt, auch die Ge-

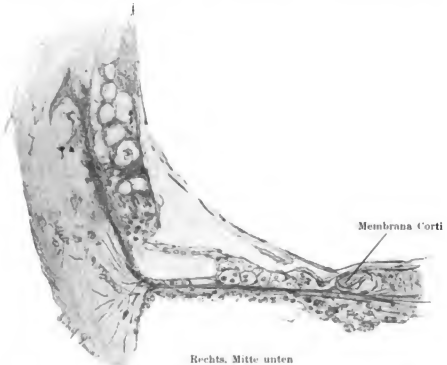

Abb. 188. Erworbene Taubstummheit, linke Schnecke. Mitte unten.

fäßwandungen sind verdickt, weiter nach der Spitze zu ist sie in kleinere oder ganz große Cysten degeneriert. Überall größere braune Pigmentklumpen. Scharfer Epithelsaum ist fast nirgends zu erkennen.

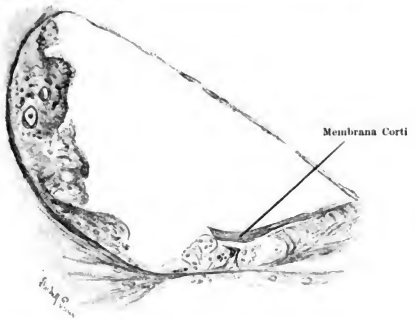

Abb. 189. Erworbene Taubstummheit, linke Schnecke. Basis unten.

Digitized by Google

In der Spitze oben ist in den Bindegewebsfäden nicht mehr zu erkennen, was Stria vascularis, was Ligamentum spirale ist (Abb. 185). Gefäße sind basal oben, in der Mittel- und Spitzenwindung in der Stria nicht zu finden.

Entsprechend den Veränderungen der Stria vascularis verhält sich das Cortische Organ und die Deckmembran. Letztere fehlt in dem Vorhofsteil völlig, statt ihrer sind Gerinnsel vorhanden, basal unten ist sie leidlich gut gebaut, weiter oben mit rundem Querschnitt in den Sulcus spiralis internus hineingeschlagen und durch Fäden oder Epithelzellen daselbst festgehalten.

Cortis Organ im Vorhof der Form nach erhalten, aus nicht unterscheidbaren Zellen bestehend. Basal unten *Hensens* Zellen und Pfeiler deutlich, kein Tunnel. Basal oben in der Mitte und in der Spitze unten ist das Epithel des Sulcus spiralis ext. abgehoben. In der Spitze hört jede Unterscheidungsmöglichkeit auf.

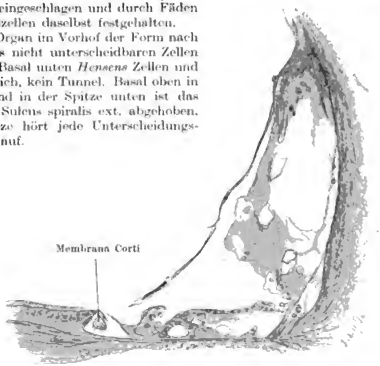

Abb. 190. Taubstumme linke Schnecke. Basal oben.

Das Ganglion spirale füllt überall den Kanal und die Ganglienzellen sind von gewöhnlicher Größe und Gestalt.

Die Nerven, sowohl die zum Ganglion ziehenden als die in der Lamina spiralis ossea bis zum Cortischen Organ verfolgbaren, zeigen neben sehr häufigen spindelförmigen Auftreibungen und Einschnürungen einzelne auf längere Strecken verfolgbare Nervenfasern. Alle beide Arten haben nach *Weigert*-Färbung tiefschwarze Farbe angenommen. Dazwischen liegen ungefärbte Fasern von derselben Form.

Die Arterien im inneren Gehörgang haben verdickte Gefäßwände.

IV. Ein Fall von intrauterin erworbener Taubstummheit (Abb. 191—197).

Die Schläfenbeine stammen von der 65jährigen Händlerschefrau A. L. M. Die klinische Diagnose lautete: Hemiplegie sinistra. Taubstummheit.

Anamnese: (taubstummer Mann) stumm (?) geboren, 3 Geschwister, Vater und Mutter waren nicht taubstumm, Sohn, nicht taubstumm, starb 1893 an Herzlähmung. P. soll nie wesentlich krank gewesen sein. Vor ca. 7 Jahren Menopause, seitdem Abnahme der Geisteskraft, Schlaf gut, nicht unrein, kann angeblich lesen, fast nicht schreiben.

I. Aufnahme 9. X. 08. Körperbefund o. B. L. Seite stark paretisch, Spasmen nur gering, dagegen starke Behinderung der Gebrauchsfähigkeit und der groben Kraft. Triceps, Biceps, Periost-Reflexe L > R, beiderseits recht lebhaft. L. Facialis, Mund deutlich paretisch. Links Lidspalte Spur größer als rechts, Augen und Pupillen o. B. Zunge Spur nach links, Gaumen o. B. Bauchdeckenreflexe nur auf groben Reiz auslösbar. Patellar-, Achilles-Plantarreflex links etwas mehr als rechts. Links

Digitized by Google

Babinsky angedeutet, r. unsicher, links mäßige Spasmen im Bein. Beim Gang schleift das linke Bein, geht unsicher, offenbar größtenteils psychisch bedingt. Sensibilität: R. Schmerzempfindung vielleicht Spur herabgesetzt. Spricht und hört nicht (taubstumm). Lesen mangelhaft, ebenso Schrift. 7. XI. 08 entlassen. II. Aufnahme 20. VIII. 09. Sehr reduziert im Ernährungszustand, sehr unruhig und widerstrebend, erkennt Arzt und Pflegerin wieder. November starkes Fieber, große Unruhe, wühlt viel im Bett. 25. XI. 09 Tod 10 Uhr vorm. Sektion 26. XI. 09: Konfluierende Bronchopneumonie in beiden Unterlappen. Anthracotische Schwielen und Atelektasen in der Spitze, Bronchitis, Tracheitis, Sklerose der Aorta, der Coronararterien und der Basalgefäße des Gehirnes. Atrophie in den Zentralwindungen beider Hemisphären, Erweichungsherd in den linken Stammganglien und Cysten im rechten Corpus striatum. Stauung in Leber und Milz, Magenkatarrh Struma cystica, Appendix offen, intramurale, submuköse und subseröse Myome des Uterus.

Aus dem Sektionsbefund am Kopfe wäre vielleicht noch zu erwähnen: Weiche Kopfbedeckung o. B. Schädel mäßig dick und blutreich. Harte Hirnhaut blutreich, mäßig durchscheinend. Längsblutleiter leer. Weiche Häute auf dem Scheitel leicht getrübt, Gehirn mäßig gefüllt. Ziemlich viel Flüssigkeit in der Hirnkapsel. Gefäße ziemlich dick, klaffend mit weißlichen Auflagerungen der Intima. Windungen stark ausgeprägt, im Bereich der Zentralwindungen beiderseits einige tiefe Lücken zwischen den Windungen, die durch Flüssigkeitsansammlungen ausgefüllt sind. Auf der Schnittfläche reichlich rasch zerfließende Blutpunkte. Hirnhöhlen enthalten reichlich klare Flüssigkeit. Auf den linken Stammganglien ein linsengroßer, eingesunkener, gelblicher, oberflächlicher Herd und im rechten Corpus striatum, sowie in der Brücke kleine Cysten, mit rötlich klarem Inhalt gefüllt.

Abb. 191. Taubstummheit intrauterin erworben, rechtes Ohr, links die Macula sacculi, wagerechter Schnitt.

Das rechte Schläfenbein entkalkte sich sehr schlecht, so daß ich, um nicht die Weichteile noch länger der Säure auszusetzen, einen Knochenkern hinter den Bogengängen mit dem Meißel ausgrub. Die Serienschnitte sind nur zum kleinsten Teile brauchbar.

Der Gehörgang ist maceriert, das Epithel von der Unterlage abgehoben. Vom Trommelfell ist nichts erhalten, die Gehörknochen liegen in einer Anhäufung von Lympho- und Leukocyten mit zahlreichen Nekrosen und einzelnen Riesenzellen und sind wie die Paukenwände von Osteoklasten lakunär angefressen. Es handelt sich um Tuberkulose des Mittelohres, die erst im späteren Lebensalter begonnen hat und mit der Taubheit nichts zu tun hat, zumal sowohl rundes Fenster als ovales mit festsitzender Steigbügelplatte im inneren Ohre keine Veränderungen zeigen, während die zu jungen Granulationen mit spärlichen Gefäßen umgebildeten Zellenmassen die Fensternischen völlig ausfüllen.

Die äußere und obere Ampulle sind nicht in den Schnitten enthalten, das perilymphatische, sehr reichliche Bindegewebe des vorderen Bogenganges ist mit hyalinen Massen erfüllt. Die untere Ampulle ist frei von krankhaften Veränderungen.

Von einem eigentlichen Sinnesepithel ist auf der Macula utriculi ebensowenig etwas vorhanden als auf der des Sacculus. Es scheint, als ob die Sacculus-Wände miteinander verklebt wären. Abb. 191 macula sacculi. Die Knochenkanäle für die Nerven der Macula sacculi sind nur mit wenigen Fasern durchsetzt.

Digitized by Google

Die laterale Wand des Utriculus zeigt schwer zu deutende Veränderungen, die den Anschein erwecken, als ob die mediale Wand vom Knochen abgehoben und mit der lateralen verklebt wäre. Abb. 192 aus der Wand des utriculus. Ich fasse die Stelle heute als Macula neglecta auf.

Abb. 192. Macula neglecta rechts, wagerechter Schnitt.

Die Statolithen fehlen auf beiden Maculae.

Auch in die Schnecke ist das Celloidin schlecht eingedrungen, auch hier waren nur schlechte Schnitte zu erhalten, in denen die oberste Windung vielfach fehlt. Sonst

Abb. 193. Mittlere Schneckenwindung rechts, wagerechter Schnitt.

Knochenwand normal. In den Horizontalschnitten zeigt sich in der Basalwindung vorne die Reißnersche Membran normal angesetzt, hinten und in den übrigen Win-

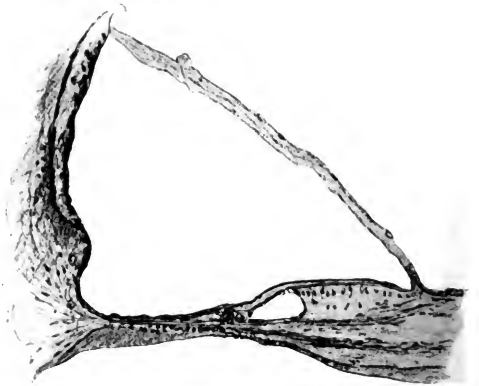

Abb. 194. Basale Schneckenwindung vorn rechts, wagerechter Schnitt.

dungen mit der Papilla basilaris verklebt; auch mit der Stria vascularis ist sie durch Bindegewebe mehrfach verbunden. Wo das der Fall ist, fehlt das für die Stria kennzeichnende gefäßdurchsetzte Epithel. An anderen Stellen ist dieses erhalten. Auch

Digitized by Google

die Prominentia spiralis ist mehrfach gut erhalten. Das Ligamentum spirale weist zwar verschiedenen Kernreichtum, aber keine sicher krankhaften Veränderungen auf.

Die Membrana Corti hat nirgends normale Form und Stellung. Auch in dem hinteren Teil der Basalwindung, in dem die Reißnerhaut ihren gewöhnlichen Ansatz hat, ist sie langgestreckt über die Stelle der Papilla basilaris hinweggezogen, basal hinten ist sie in dem Zellhaufen, der das Cortische Organ ersetzt, nicht zu unterscheiden. Basal vorn und Mitte vorn deutlich. Abb. 193—194. Die Papilla ist in verschie-

Abb. 195. Ganglion spirale aus der Mittelwindung vorn rechts, wagrechter Schnitt.



Abb. 196. Einzelne Zellen aus dem Ganglion spirale der Mittelwindung vorn rechts, wagrechter Schnitt.

dener Weise verändert. Haarzellen sind nirgends mehr sichtbar, in der Mittel- und Basalwindung vorn noch flach gedrückte Cortische Pfeiler und Andeutung von Deiterszellen.

Der Sulcus spiralis ist normal gebildet. Die Zellen des Sulcus spiralis externus sind schlecht erhalten — Fäulnis. Die Ganglienzellen im Canalis spiralis sind an Zahl vermindert, an ihrer Stelle klaffen Hohlräume, die z. T. mit faserigen eosingefärbten Massen angefüllt sind: Bindegewebe. Abb. 195 Ganglion spirale Mittelwindung rechts. Die einzelnen Zellen zeigen zackige Begrenzung infolge konkaven Randes und stehen an Größe erheblich den besser erhaltenen Ganglien des Vestibularis nach, wie eine bei gleicher Vergrößerung mit Prisma übertragene Zeichnung ergibt (Abb. 196, Zellen des Ganglion spirale, 197, solche des Ganglion vestibulare).



Abb. 197. Einzelne Zellen aus dem Ganglion vestibulare bei derselben Vergrößerung, wagerechter Schnitt.

In den Vestibular-Ganglien sind auch noch einige Nissl-Körper zu erkennen, während Kerne und Protoplasma der Spiralganglienzellen diffus mit Hämatoxylin gefärbt sind. In der Lamina spiralis verlaufen reichliche, atrophische Nervenfasern mit viel Bindegewebsfasern. Der Acusticusstamm zeigt im Cochlearteil ganz ungleichmäßige Fasern mit varikösen Verdickungen und spindeligen Segmentierungen, im Vestibularteil lassen sich die Nervenfasern auf längere Strecken verfolgen, wechseln allerdings, wenn auch weniger stark, in ihrem Dickendurchmesser.

Die Atrophie ist also im cochlearen Teil des Acusticus von der Papilla bis zu den Nervenfasern stärker ausgeprägt als im vestibularen.

Im rechten Ohr sind Trommelfell, Pauke und äußere Gehörknochen normal. Der Stapes zeigt zwischen den Schenkeln einige Bänder, die sich an ungewöhnliche

Digitized by Google

Knochenvorsprünge anheften. Seine Platte ist mit normalem Knorpelbelag und fibrösem Band in der Vorhofswand befestigt. Abb. 198 Horizontalschnitt durch das

Abb. 198. Intrauterin erworbene Taubstummheit links, wagerechter Schnitt in der Höhe des Tensor tympani.

ovale Fenster. Der Vorhof ist leer bis auf einen kleinen Buckel, der vielleicht als Rest einer Macula sacculi aufgefaßt werden kann. Von Bogengängen ist nichts vorhanden.

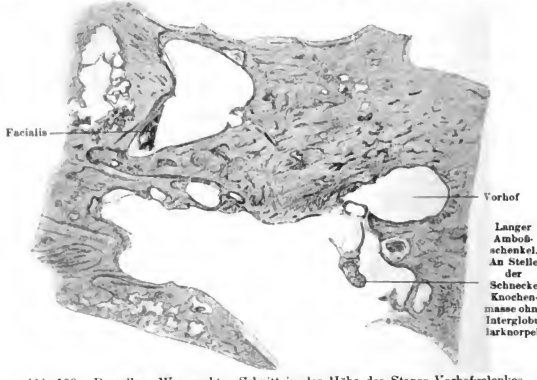

Abb. 199. Dasselbe. Wagerechter Schnitt in der Höhe des Stapes-Vorhofgelenkes.

Vom inneren Gehörgang zieht ein Kanal mit einigen atrophischen, lockeren Nervenbündeln nach dem Vorhof, um sie Blutungen. Abb. 199 Horizontalschnitt in der Höhe des Tensor tymp.

Digitized by Google

Von der Schnecke ist nichts zu finden, der ihr zukommende Platz ist von alten Knochen mit einigen fetterfüllten Markräumen eingenommen, der keinen Interglobularknorpel zeigt und sich dadurch als nicht embryonal angelegt erweist. Dieser Knochenteil ist aber nicht so breit als der Raum für eine wohlgebildete Schnecke betragen würde. In den tieferen, wagerechten Ebenen ist von Promontorium, Schneckenfenster und -Wasserleitung nichts zu entdecken.

Der Gesichtsnerv hat vermehrtes Bindegewebe im Perineurium. Vom Acusticus- und Vestibularis-Stamm ist nichts mehr vorhanden.

Bei der Angabe, daß die Kranke „stumm" geboren sei, möchte ich aus der spongiös markhaltigen Knochensubstanz an der Stelle der Schnecke auf eine vielleicht intrautein entstandene Meningitis schließen, da ähnliche Veränderungen im Labyrinth bei Meningitis, besonders der epidemischen Form zahlreich beschrieben sind.

Eine wertvolle Ergänzung hat die Erforschung der Veränderungen im Labyrinth hereditär-degenerativ Tauber durch die Untersuchungen von Tieren mit „angeborenen Labyrinthanomalien" erfahren, die *Quix* im Zentralbl. f. Ohrenheilkunde V. 7 zusammengestellt hat. Wenn auch eine Hörprüfung im strengen Sinne bei Tieren nicht möglich ist und die Reflexe, die als Reaktionen auf Schallreize gedeutet werden, nicht ganz eindeutig sind, so überwiegt diese Nachteile doch bei weitem die Möglichkeit, frisches Leichenmaterial zu gewinnen.

Schon *Buffon*[1]) wies auf das Zusammentreffen von Albinismus und Schwerhörigkeit hin.

Rawitz stellte die erste histologische Untersuchung bei einem weißen Hunde an und fand in den Schnecken nur $1\frac{1}{2}$—2 Windungen. Membran Reißner, Stria vascularis, Organ. Corti fehlen; Membran Corti am Ende aufgefasert. Ganglion und Nervus acusticus entartet. Erste und dritte Temporalwindung beiderseits geschwunden.

Alexander[2]) beschrieb bei einer weißen Katze Mißbildung des Sacculus, Ductus reuniens, Caecum vestibulare, Ductus cochlearis, Caecum cupulare. Gänzlicher Pigmentmangel in der Pars inferior, Destruktion und Degeneration der Nervenendstellen ebenda, Hypoplasie von Ganglion spirale und Cochlearis, Starrheit des Steigbügels. Das Gleiche bei einer zweiten Albinokatze.

Beyer fand bei Albinokatzen[3]): Collaps des Sacculus und Reste von Macula vorhanden. Fehlen der Stria vascularis. Vas prominens fehlt in der Prominentia spiralis. Membr. tect. in den Sulcus spiral. int. eingeklemmt, von einer dünnen Kapselmembran überzogen. Papilla spiralis nur ein ungeordneter Zellhaufen, in der Spitze noch Pfeiler. Ganglion spirale und cochlearis degeneriert.

Alexander und *Tandler*[4]) konnten bei 19 kongenital tauben Tieren u. a Defekte der knöchernen Septen der Scalen, die nur bindegewebig getrennt sind oder gar nicht, umschriebene Verlötung des Schneckenganges, umschriebener Blutgefäßmangel feststellen.

Die angeborene Taubheit von den insgesamt beschriebenen 23 Katzen zeigt als ursprüngliche Veränderung verschiedene Grade von Atrophie des Nervenganglienapparates der Schnecke bis zu völligem Schwund,

[1]) Histoire naturelle Paris 1769. Zit. Quix.
[2]) Archiv f. Ohrenheilk. **50**, 154. 1900.
[3]) Archiv f. Ohrenheilk. **64**, 273.
[4]) Archiv f. Ohrenheilk. **66**, 161.

Digitized by Google

und Veränderungen der Papilla basilaris, bedeutenden Blutgefäßmangel in der Schnecke. Das spätere Auftreten von Degenerationen im peripheren Sinnesorgan zeigt, daß der nutritive Zusammenhang zwischen Sinnesnerv und Nervenstellen erst spät, sicher erst einige Zeit nach der Geburt eintritt.

Über die japanischen Tanzmäuse, die taub zu sein scheinen, veröffentlichte zuerst *Rawitz* nach Plattenmodellen Beschreibungen von grob anatomischen Abweichungen, die ich und andere als irrtümlich nachwies. Die histologischen Veränderungen, die ich an reinen Präparaten nicht finden konnte, wurden in den sehr zahlreichen folgenden

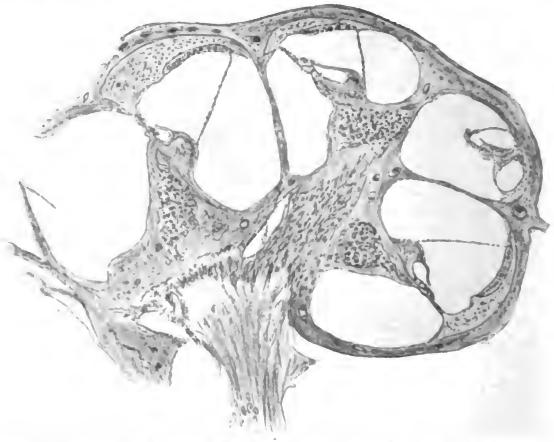

Abb. 200. Schnecke der normalen weißen Maus, normale Blutgefäße in der Stria vascularis. Cortisches Organ mit Haarzellen. Gliazone deutlich.

Veröffentlichungen sehr verschieden und widerspruchsvoll beschrieben. Von *Alexander* hauptsächlich als Degeneration der Nerven und Ganglien, Destruktion der Macula sacculi und des Cortischen Organes. *Kishi*[1]) fand u. a. in der Schnecke nur 2 Windungen, bei 6 Tieren keine Stria vascularis, bei 6 anderen basal bald vollständige, bald unvollkommene Stria. Von den äußeren Haarzellen basal nur 2, in der Spitze 3 Reihen. Pars superior normal. *Quix* fand bald sehr starke, bald geringe Abweichungen. Bei allen nur 2 Windungen des Ductus cochlearis. Stets Degeneration der Stria vascularis. Sonst leichte Verminderung der Cortischen und Ganglienzellen im Ganglion spirale. In einer zweiten Gruppe Degeneration des Sinnesepithels in Schnecke und Sacculus, Fehlen der

[1]) Zeitschr. f. wissenschaftl. Zool. 71, 487.

Digitized by Google

Spiralganglienzellen und peripheren Nerven zur Papille, Hypoplasie des Ganglion scorpae inferior. Dritte Gruppe: Streckenweise Obliteration oder Erweiterung der Endolymphräume. Bei der Erweiterung einreihige Epithellage mit großen Blutgefäßen an Stelle der Stria, Verwachsungen der Membrana Corti und Membrana basilaris und Membrana Reißneri, nur einzelne Stützzellen als Rest der Papille. Ductus reuniens oft obliteriert. Sacculus obliteriert oder mit Gewebe ausgefüllt, ohne Haarzellen. Otolithen vergrößert. Schwund des Ganglion spirale, Fehlen der Spiralblattnerven, Verdünnung des N. cochlearis, Hypoplasie von Ganglion vesti-

Abb. 201. Etwas schiefer Schnitt durch die Schnecke der Tanzmaus. Ganglienzellen, basal sehr vermindert. Nur in der Spitze noch Cortische Pfeiler, nirgends Stria vascularis, unregelmäßige Zellen in Sulcus spiralis ext. Keine Spiralnerven, keine Haarzellen, keine Blutgefäße in der Stria.

bulare und Ramus saccularis. Eine tanzende Hybride zeigte als Stria vascularis plattes Epithel, darunter einige Capillaren. Sacculus hat weniger Haarzellen. Macula utriculi und Cristae zeigen weniger differenzierte Haarzellen.

1910 ist endlich unter *Quix* Leitung eine vorzügliche Arbeit von *van Lennep* erschienen: „Het verloop der afnijkingen in het Gehoororgaan van de Japansche Dansmuis". Er untersuchte Tiere im Alter von 1 bis 60 Tagen und fand eine Zunahme der Degeneration, zunächst der Stria vascularis, nur flache Zellen, hyaline Degeneration der Zellen, mangelhafte Blutgefäßentwicklung, die er als Ursache der folgenden Veränderungen des Cortischen Organes betrachtet: Mangelhafte Entwicklung des Nuelschen Raumes und der Haarzellen, Fehlen der Spiralblattnerven, Degeneration des Ganglion spirale. Einige Male Verengung, einmal Erweiterung des Ductus cochlearis. Außerdem vergrößerte Otolithen.

Digitized by Google

Nach den klaren Beschreibungen und Abbildungen konnte ich bei meinen nach der ersten Veröffentlichung angefertigten Präparaten die gleichen Veränderungen in der Schnecke finden (Abb. 198 und 199).

Die Bedeutung der Stria vascularis mit ihrem einzigartigen Epithel wird durch *van Lennep's* Arbeit in den Vordergrund gerückt nicht nur für die Tanzmäuse, sondern für jede Art von Degeneration in der Schnecke von Tieren und Menschen.

Dura mater.

Anatomie[1]).

Die Dura mater gehört mit der Pia mater entwicklungsgeschichtlich auf das engste zusammen, hat aber eine ganz andere Bedeutung als diese; sie ist das innere Periost der Schädelknochen, denen sie in der Kindheit noch fest anhaftet. Sie wird gegen das Gehirn durch einen epithelialen Überzug völlig abgeschlossen. Die einzigen Verbindungen zwischen Dura und Gehirn sind einige unbedeutende Arterienästchen und die großen und zahlreichen, in die Sinus mündenden Gehirnvenen. Sie nehmen alles Blut aus dem Zentralorgan und führen den größten Teil der verbrauchten Cerebrospinalflüssigkeit aus der Schädelhöhle ab. Die Dura besteht fast ganz aus reinem Bindegewebe mit nur wenig elastischen Fasern, ihre Festigkeit ist daher sehr groß, ihre Dehnbarkeit gering. Deshalb kann sie zwar dem intracraniellen Druck und Impressionen bei Schädelfrakturen gut widerstehen, ihr Mangel an Dehnbarkeit veranlaßt aber ihre Loslösung bei Einwirkung stumpfer Gewalt, da sie den Formveränderungen des Knochens nicht folgen kann. Extravasate können sie leicht abdrängen außer an den Nähten, in die sich ihre Substanz direkt festsetzt. Auch an der Schädelbasis, also auch am Boden der mittleren Schädelgrube, hängt die Dura inniger mit dem Knochen zusammen. Kleine Arteriae meningeales post. gehen durch das Foramen jugulare zur Dura.

Die Nerven der mittleren Schädelgrube sind eine weite Strecke in die Dura eingelagert (Abb. 202), zuvorderst der N. oculomotorius. Der N. trochlearis tritt ziemlich genau über der Spitze der Schläfenbeinpyramide in die Dura und schließt sich dem vorigen an. Trigeminus und Abducens gelangen schon in der hinteren Schädelgrube in die Dura. Der erste bildet in der Dura auf der Vorderseite der Schläfenbeinspitze sein Ganglion. Der N. abducens tritt auf dem Clivus in die harte Hirnhaut und gelangt in ihr eingeschlossen dicht an der Spitze der Schläfenbeinpyramide in den Sinus cavernosus.

Die Spalten der Dura sind mit Bindegewebskörperchen ausgekleidet und bilden ein großes Lymphsystem, das den Epiduralraum mit den Subduralraum verbindet.

Pachymeningitis externa und Extraduralabsceß.

Wenn ein entzündlicher Prozeß am Schädel langsam und mild verläuft und sich nur über einen bestimmten Teil der Tabula interna ausbreitet, so kann Pachymeningitis ext. mit Extraduralabsceß entstehen[2]).

[1]) *Merkel*, Topographische Anat. S. 62.

[2]) *Macewen*, Pyogenic infective diseases of the brain and spinal cord. Übersetzung von *Rudloff*.

Digitized by Google

Bei akuten Warzenfortsatzerkrankungen ist der Knochen häufig bis zur Dura oder dem Sinus eingeschmolzen und die Hirnhaut durch Eiter abgedrängt, dabei aber unverändert, von normaler Farbe oder nur wenig mehr blutreich und getrübt, erst später granuliert[1]).

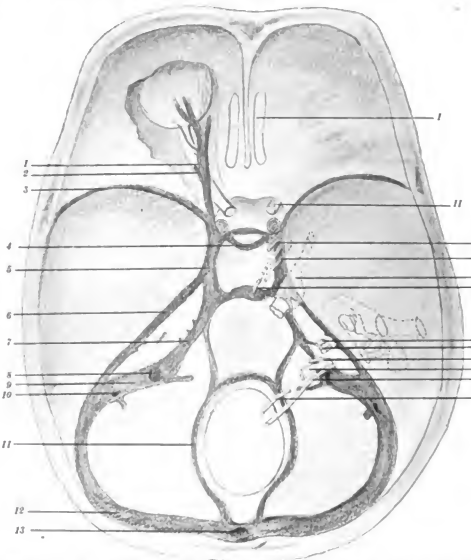

Abb. 202. Schema des Sinus und Nerven der Schädelbasis. Der intradurale Verlauf der Nerven ist punktiert, Gehörorgan ebenso (nach Merkel, Top. Anat. 67, 69 und Heitzmann 229).

1 Vena ophthalmica, *2* Vena centralis retinae, *3* Sinus sphenoidalis, *4* Sinus circularis Ridlei, *5* Sinus cavernosus, *6* Sinus petrosus sup., *7* Sinus petrosus inf. mit Ven. Labyr., *8* Bulbus jugularis, *9* Sinus sigmoideus, *10* Emissarium mastoideum, *11* Sinus marginalis, *12* Sinus transversus, *13* Confluenz sinuum seu Torcula Herophili.

I Nervus olfactorius durch Lamina cribrosa, *II* Nervus opticus durch Foramen opticum, *III* Nervus oculomotorius durch Fissura orbital. sup., *IV* Nervus Trochlearis durch Fissura orbital. sup., *V* Trigeminus, 1. durch Fissura orbital. sup., 2. durch Foramen rotundus, 3. durch Foramen ovale, *VI* Abducens durch Fissura orbital. sup., *VII* Facialis durch Foramen stylomast, *VIII* N. Octavus durch Laminae cribrosae, *IX* N. Glossopharyngeus durch Foramen jugulare seu lacerum post., *X* N. Vagus durch Foramen jugulare seu lacerum post., *XI* N. Recurrens durch Foramen jugulare seu lacerum post., *XII* N. hypoglossus durch Foramen condyloid post.

Bei chronischer Ostitis des Warzenfortsatzes ist der Knochen meist nicht eingeschmolzen, sondern nur mißfarbig, brüchig, fistulös durch-

[1]) *Körner,* Otitische Erkrankungen usw.

Digitized by Google

brochen, bisweilen sequestriert[1]). Die Dura ist in der Umgebung ebenso verfärbt, mit Granulationen bedeckt, verdickt, schwammig aufgetrieben, mit Eiter infiltriert und zerfällt schließlich an mehreren Stellen brandig. Gewöhnlich sind vorher Verwachsungen der anliegenden Pia und Hirnrinde entstanden, so daß die Zerstörung sich bis auf die Hirnsubstanz und Sinusinhalt fortsetzen kann, aber nicht zwischen Dura und Pia. Die Ausdehnung der Extraduralabscesse ist oft erstaunlich. (Abb. 201.) Eine abgrenzende Verwachsung zwischen Dura und Knochen bildet sich selten aus. Bisweilen wird die Dura von fibrös-narbigem Gewebe bis zu $1^1/_2$ cm Dicke bedeckt.

Der extradurale Eiter kann bei geringem Zusammenhang mit dem Ohreiter von diesem gänzlich verschieden sein, geruchlos oder stinkend, zäh schleimig oder dünn jauchig.

Wie schon *Toynbee* 1851 betonte, gehen Erkrankungen der Pauke auf die mittlere Schädelgrube, die des Warzenfortsatzes und des Labyrinthes auf die hintere. *Neumann* beobachtete Durchbruch des oberen Bogenganges in die mittlere Schädelgrube[2]). „Die otitischen Hirnerkrankungen beginnen in der Regel an der Stelle, wo die ursächliche Eiterung im Schläfenbein bis zum Schädelinhalt vorgedrungen ist.“ [3])

Abb. 203. Extraduralabsceß. Tod an Occipital-Hirnabsceß. Sinusverlauf gestrichelt.

Ein Extraduralabsceß kann sich spontan durch Pauke und Gehörgang entleeren, anderseits die platten Schädelknochen durchbrechen, besonders an der Schuppe[4]), während das bei den dicken Wänden der hinteren Schädelgrube unmöglich ist. Doch sah *Braunstein*[5]) einen Durchbruch durch die Hinterhauptschuppennaht.

Die Dura widersteht lange der Eiterung, Sequester können ihr jahrelang aufliegen.

Braunstein veröffentlichte 43 chronische und 48 akute **Extraduralabscesse**, die gänzlich abgeschlossen mit dem Mittelohre höchstens durch eine feine Fistel in Verbindung standen. Der Sitz war 63 mal in der hinteren, 22 mal in der mittleren, 3 mal in beiden Schädelgruben, 1 mal ein doppelter, perisinuös und an der hinteren Schläfenbeinfläche. Bei den chronischen Extraduralabscessen reichte die Erkrankung des Schläfenbeines meist bis an die Dura oder war eine **Wegleitung** durch Fistelgänge, durch mit eitrig infiltrierter Schleimhaut ausgekleidete, kleine pneumatische Zellen, durch grauverfärbte, von einer Zelle zur anderen reichende Granulationen oder durch cariöse Defekte am Tegmen tympani oder

[1]) *Körner*, Die otitischen Erkrankungen III, 26.
[2]) Zeitschr. f. Ohrenheilk. **49**, 319.
[3]) *Körner*, Die otitischen Erkrankungen III, 18.
[4]) *Chavanne*, Arch. internat. de Laryngol. XVIII, Nr. 5.
[5]) Archiv f. Ohrenheilk. **55**, 182.

Digitized by Google

antri nachzuweisen. Dagegen war bei mehr als einem Drittel der akuten Fälle die Ohreiterung schon abgelaufen oder hatte überhaupt nicht (5 mal) bestanden. Aber die Warzengegend erschien fast stets geschwollen, gerötet, druckempfindlich, bei der Operation fanden sich cariöse Zerstörungen, Anfüllung von Antrum und Zellen mit Eiter und Granulationen und Wegleitungen wie bei den chronischen. Fast die Hälfte der Abscesse hatte sich durch die Mittelohrräume, Fisteln in der Schuppe, einmal durch die Sutura mastoidea occipitalis entleert. Ödeme oder Abscesse in der Gegend des Emissarium mastoideum weisen auf Absceß in der hinteren Schädelgrube, solche in der Nähe der Spina supra meatum, Linea temporalis oder des knöchernen Gehörganges auf die mittlere Schädelgrube hin.

Grunert und *Zeroni*[1]) sahen Tegmencaries zu einem Extraduralabsceß führen, dann zu Hirnabsceß, der sich bis zur Sinuswand ausdehnte und infektiöse Thrombose verursachte.

Schulze[2]) berichtet über einen Extraduralabsceß der hinteren Schädelgrube am vorderen Rande des Foramen magnum, der sich bis zum 2. Halswirbel in den Wirbelkanal hinein erstreckte, zwischen Hinterhauptbein und Atlas seitlich durchbrach und zu einem tiefen, hauptsächlich in der Nackengegend gelegenen Senkungsabsceß führte.

Von *Macewen*[3]) wurde das Krankheitsbild des subduralen Abscesses, Rindenabscesses[4]), zwischen Pia und Dura zuerst beschrieben, bei dem sich Verlötungen ausbilden, die eine diffuse Ausbreitung der Eiterung verhindern und es nur zur oberflächlichen Entzündung der Hirnsubstanz kommen lassen. Wie die Hirnsubstanz können hierbei auch die Hirnhäute zerfallen und der Eiter an der Dura und wohl auch durch das Tegmen tympani austreten. Besteht eine Entzündung lange Zeit, so kann sich an einen Extraduralabsceß eine adhäsive Entzündung der Innenseite der Dura anschließen, welche zu einer Verlötung der weichen Hirnhäute durch Fibrinfäden führen kann. Dadurch kann einer ausgebreiteten Leptomeningitis vorgebeugt werden. Führt eine Zunahme der Entzündung nach Eintritt der Verklebungen zu Zerfall der Gewebe, so wird eine Erweichung der infiltrierten Hirnhäute und Eiterbildung im Subduralraum. Zerfall der Pia und oberflächliche Hirneiterung eintreten, ein Absceß, der innen von Hirnsubstanz, außen von den Hirnhäuten umschlossen ist. Dehnt sich der Absceß aus und zerstört die Verklebungen, so kann die Entzündung in dem Subduralraum sich weiter ausbreiten oder der Absceß durch Entleeren in den Subduralraum zu akuter Leptomeningitis führen. Auch ausgedehntere Eiterungen können längere Zeit im Subduralraum bestehen, ohne in die durch Granulationen verdickte und dadurch geschützte Pia einzudringen. Dabei können sie zwischen die Hirnwindungen sich tief einsenken.

Interdurale Eiterungen. d. h. solche zwischen den Durablättern, kommen vor beim Saccus endolymphaticus und dem Ganglion Gasseri[5]).

[1]) Jahresber. d. Hall. Ohrenklinik. Archiv f. Ohrenheilk. **46**, 153.
[2]) Archiv f. Ohrenheilk. **61**, 256.
[3]) A. a. O. S. 75.
[4]) *Körner* S. 75.
[5]) *Körner*, Nachtrag S. 12.

Digitized by Google

Geschwülste der Dura scheinen selten zu sein. *Hegener*[1]) beschrieb ein Alveolarendotheliom, welches möglicherweise vom Duraüberzug ausgegangen war und an dessen Bildung sich Lymphgefäß-, Blutgefäßendothel und Bindegewebe beteiligt hatten.

Pia mater.

Anatomie[2]).

Die weiche Hirnhaut besteht aus dem inneren Blatt, der Pia mater, dem äußeren, der Arachnoidea, und dem zwischen ihnen liegenden Bälkchenwerk. Sie ist Trägerin der Blutgefäßverzweigungen für das Gehirn und Behälter der Cerebrospinalflüssigkeit, die das Gehirn gegen Erschütterungen schützt und schwimmend erhält. Die Arachnoidea schmiegt sich eng an die Dura, die Pia an das Gehirn an. Beide bestehen aus spärlichen Bindegewebsbündeln von starrem Verlauf, von welchem sich die Bündel abzweigen, die zwischen beiden ausgespannt sind. Alle Binnenräume sind von einer ununterbrochenen Epithelschicht überzogen. Die Arachnoidea trägt nach der Dura zu eine epitheliale Bedeckung. Die Pia ist mit dem Gehirn allenthalben verwachsen, ein subpialer Raum besteht nicht.

Die Nerven, sowohl die aus dem Gehirn wie auch die aus dem Rückenmark, erhalten ihre Hüllen von den 3 Häuten, von denen die 2 äußeren loser als die innere anliegen[3]). Die Arachnoidea setzt sich als Hülle für die Nerven nur auf eine kurze Strecke hin fort, um dann in das Epineurium und Perineurium überzugehen. Da die Subdural- und Subarachnoidealflüssigkeit sich den Nerven entlang bis in die Extremitäten fortsetzt, kann eine Leptomeningitis eine ungeheuere Ausdehnung gewinnen.

Die Cerebrospinalflüssigkeit dient dem Ausgleich des intracraniellen Druckes, da sie durch das Foramen Magendie ausweichen kann. Sein Verschluß kann zu Hydrocephalus internus führen. Operationen an der Basis sind gefährlich, weil sie das Wasserkissen, auf dem das Gehirn ruht, entleeren. Der Subarachnoidealraum kommuniciert durch das Foramen Magendie mit den Ventrikeln, das vom unteren Teile des IV. Ventrikels durch die den Ventrikel abschließende Pia mater hindurchführt. Zwei andere Öffnungen liegen hinter den oberen Wurzeln des Glossopharyngeus in der taschenförmigen Ausbreitung der Pia mater unterhalb des Flocculus[3]).

Die Pia mater ist außerordentlich gefäßreich. Jedes Gefäß ist von einer dichten perivasculären Lymphscheide umgeben, die, von der Pia stammend, in die Hirnsubstanz mit eindringt. Daher ist eine Leptomeningitis ohne einen gewissen Grad von Encephalitis nicht möglich[4]).

Aus dem Liquor cerebrospinalis unter der Dura des Kleinhirns kann sich Blut und Eiter leicht in den untersten Abschnitt des Rückenmarkes senken und hier durch Lumbalpunktion entleert werden.

---

[1]) Zeitschr. f. Ohrenheilk. **37**, 117.
[2]) *Merkel*, Topogr. Anat. S. 75.
[3]) *Macewen* S. 45.
[4]) *Macewen* S. 48.
[5]) *Macewen* S. 51.

Digitized by Google

Erkrankungen der Pia mater.

Auf dem Wege der Blutbahnen dringen Keime von der Infektionsquelle nach den Hirnhäuten oder dem Gehirn, entweder indem sich eine Venenthrombose in die Pia oder das Gehirn fortsetzt oder Brocken eines umschriebenen, zerfallenen Thrombus durch den beim Fehlen der Klappen leicht zurückfließenden Blutstrom nach innen geführt werden; ferner indem die perivasculäre Arterienscheide mit einem Infektionsherd in Berührung kommt, oder indem durch Entzündung der Arterienwand in dem Gefäß primäre Thrombosen entstehen und embolische Abscesse sich bilden. Auch in größeren Arterien, z. B. Carotis interna, können, z. B. bei Mittelohreareies, Thromben entstehen und zu Embolie in entfernten Hirnteilen führen.

Dringen Entzündungserreger durch die äußere Schicht der Dura in das weitmaschige Capillarnetz der Innenschicht, bevor eine Verlötung der Hirnhäute eintrat, so kann ausgedehnte akute Leptomeningitis entstehen. Eine akute Entzündung in der Arachnoidea breitet sich schnell aus, bis sämtliche Cerebrospinal-, Subdural-, Intraventricularräume sowie die Pia mater und in den meisten Fällen auch die Hirnoberfläche angegriffen ist. Außerdem wird die Scheide der Gehirn- und Rückenmarksnerven auf eine beträchtliche Entfernung hin befallen. Bereits innerhalb 24 Stunden kann das ganze Cerebrospinalsystem ergriffen sein[1]).

Ist die Ausschwitzung der Cerebrospinalflüssigkeit nur serös mit Fibrinflocken, Leukocyten und vereinzelten Eiterkörperchen, so sprechen wir von Leptomeningitis serosa. Sie kann durch Verschluß der Hirngefäße zu plötzlichem Tod führen oder chronisch verlaufen und zu Hydrocephalus internus führen, zuweilen auch zu Hydrocephalus externus. Die seröse Flüssigkeit umspült viele der kleinen Arterien, welche sich von der Pia abheben, als wenn sie in der Flüssigkeit schwämmen. Die Arterien scheinen vermehrt, die Venen erweitert und strotzend gefüllt, die ödematöse Pia lebhaft injiziert. Die darunter liegende Hirnsubstanz ist feucht und glänzend, besonders die weiße; der Zwischenraum zwischen Dura und Hirnoberfläche erweitert[2]).

An der Leiche können alle diese Erscheinungen soweit zurückgehen, daß nur noch die erweiterten Venen und die kleinen Blutstropfen auf der Schnittfläche als Zeichen der serösen Meningitis bleiben. Bei dem Mangel an Sektionsbefunden einer rein serösen Meningitis, deren Diagnose häufig nur eben aus ihrer Heilbarkeit gestellt wurde, werden wir uns am besten an *Macewens* Auffassung halten und als Zeichen einer abgeschwächten Infektion oder Toxinwirkung die Meningoencephalitis in Vergleich setzen mit einem entzündlichen Ödem in der Nähe eines Infektionsherdes an irgend einer anderen Körperstelle, z. B. von Pleuraergüsse bei Rippencaries. *Merkens*[3]) wies auch darauf hin, daß schon bei vom Schädel entfernten Infektionskrankheiten, wie Typhus, Pneumonie, die Meningen ihre Neigung zu Miterkrankung durch reichliche Exsudatbildung erweisen, wie viel leichter bei Mittelohreiterung.

[1]) *Macewen-Rudloff* S. 86.
[2]) *Macewen* S. 87.
[3]) Zit. bei *Körner* S. 66 ff.

Digitized by Google

Ist die Meningitis durch Berührung mit kranken Knochen und Dura entstanden, so findet sie sich in der Regel zunächst an diesen Stellen, seltener sind hier nur leichte Trübungen und an entfernten Stellen große Eiterinfiltrate, oder es findet sich eine sprungweise Verbreitung der Meningitis, ohne daß an der Übergangsstelle makroskopische Veränderungen bemerkbar sind. Vielleicht entsteht diese Art der Meningitis durch Metastasen. Selten bleibt die Eiterung an der Überleitungsstelle umschrieben[1]).

Bei eitriger Meningitis[2]) finden sich außer Hyperämie und serösem Exsudat eine bedeutende Ausschwitzung von Leukocyten innerhalb der perivasculären Räume und starke Erweiterung der Venen, die von einem opakweißen, gelblichen, durch ausgewanderte und zum Teil zerfallene Leukocyten gebildeten Exsudat umgeben sind. Die Gefäßwände sind von Leukocyten durchsetzt und die Venen häufig durch körnige Coagula verstopft. Das Exsudat ist zunächst auf das Gewebe der Arachnoidea und die Spalten der Pia beschränkt, so daß die Windungen aus dem Eiter hervorragen.

Weiter kann es die Hirnoberfläche erreichen und durch die Fissura transversa zu den Telae chorioideae gelangen.

Die unter der Pia liegende Hirnsubstanz ist erweicht, die Ventrikelflüssigkeit serös-eitrig getrübt. Von der Basis aus kann die Entzündung leicht das Rückenmark bis an das Ende der Wirbelsäule ergreifen.

Im Gefolge der eitrigen Meningitis treten häufig Blutungen auf und zwar kleinere in den perivasculären Scheiden, größere in der Hirnsubstanz selbst, die von Erweichungsherden umgeben sind, aus denen sich Abscesse bilden können.

Zu der Pachymeningitis interna, dem subduralen Abceß, der zugleich Oberflächeneiterung des Gehirnrindenabscesses ist, kommt als neuestes Krankheitsbild die intrameningeale Eiterung, *Witzels*[3]) phlegmonöse Meningitis. *Manasse* fand bei der Operation eines solchen Falles dicken Eiter aus dem Meningealsack der hinteren Schädelgrube kommen, bei der Sektion weder Leptomeningitis noch Kleinhirnabceß.

Für die epidemische Cerebrospinalmeningitis nimmt *Alt* außer dem bekannten Weg von den Meningen ins Ohr auch den umgekehrten als möglich an. Für eine vom Ohr ausgehende Meningitis wird also nicht die epidemische Ursache auszuschließen sein. *Goeppert*[4]) fand in 50—62% der Fälle, *Westenhofer* bei Kindern in 100% Beteiligung des Mittelohres an der Meningitis cerebrospinal. epidemica.

Es sind einige Fälle von tuberkulöser Meningitis bei Tuberkulose des Mittelohres beschrieben worden, aber nur in 4 Fällen Fortleitung durch Kontaktinfektion. Da die Tuberkulose des Schläfenbeines und des Ohres meist eine Mischinfektion darstellt, wird auch mit der tuberkulösen zugleich eine Eiterinfektion des Schädelinhaltes zustandekommen, die zum Tode führen wird, ehe sich Tuberkulose deutlich ausgebildet hat[5]).

[1]) *Körner* S. 44.
[2]) *Macewen* S. 88.
[3]) *Körner*, Nachtrag 13.
[4]) Zeitschr. f. Ohrenheilk. 59.
[5]) *Körner* III, 78.

Digitized by Google

Lumbalpunktat.

Ein Hilfsmittel für die Diagnose intrakranieller Ohrleiden, deren Wert häufig überschätzt worden ist, bildet die *Quincke*sche Lumbalpunktion. Der pathologisch-anatomische Befund des Lumbalpunktates kann sehr verschieden sein und erfordert in seiner Deutung große Vorsicht[1]). So kann der Eitergehalt aus einem mit dem Ventrikel verbundenen Hirnabsceß stammen. Auch nur durch toxische Einwirkung eines den Ventrikeln benachbarten Hirnabscesses kann es in diesen zu Leukocytenanhäufung kommen, die dann in dem Spinalkanal sich absetzen. Eine umschriebene Meningitis wird keinen Eiter im Lumbalpunktat erscheinen lassen. Ebenso wird die Klarheit einer geringen Menge abgelassener Flüssigkeit eine diffuse eitrige Meningitis der Schädelhöhle nicht ausschließen. In seinem Nachtrag zu den otitischen Erkrankungen des Hirnes usw. von 1908[2]) kommt *Körner* zu dem Schluß, daß makroskopische Untersuchung des Lumbalpunktates nicht zur Diagnose ausreicht.

Auch der mikroskopische Befund von Leukocyten beweist eine Meningitis im anatomischen Sinne nicht: 5 Fälle von Hirnabscessen, teils unkompliziert, teils mit Encephalitis und Ventrikeleiterung, zeigten Leukocyten, ebenso 2 Sinusthrombosen bei freien Meningen und eine Labyrintheiterung. Auch Bakterien im Lumbalpunktat beweisen keine anatomisch erkennbare Leptomeningitis.

Körner schließt:

1. Von Hirnabscessen, Sinusphlebitis, Labyrintheiterung können Leukocyten und Bakterien in das Hirnwasser gelangen, ohne eine eitrige Entzündung in den Maschen der Pia herbeizuführen.

2. Trotzdem können die klinischen Symptome einer solchen schon bestehen.

In der großen Mehrzahl der Fälle spricht aber Eiter- und Bakteriengehalt für vollentwickelte eitrige Leptomeningitis.

Besteht durch Verwachsungen oder sulziges Exsudat oder Kleinhirntumoren oder Abscesse ein Abschluß zwischen Hirn- und Rückenmarks-Subarachnoidealräumen, so ist keine Flüssigkeit aus dem Schädel zu erhalten.

Zu viel Flüssigkeit abzulassen ist gefährlich, da durch die Raumverschiebungen schützende Verklebungen zerrissen werden können und bei Kleinhirnabscessen plötzlicher Tod durch Einpressen der Medulla in den Wirbelkanal entstehen kann. Mit dieser Einpressung erkläre ich mir auch die Verschlimmerung in einem Falle meiner Beobachtung (s. Abb. 208).

Macewen[3]) lieferte zuerst den einwandfreien Nachweis von der Heilbarkeit der Meningitis.

Tedesko[4]) heilte Meningitis, bei der die Lumbalpunktion eitrige Flüssigkeit unter starkem Druck lieferte, die vorwiegend polymorphkernige Leukocyten mit Streptokokken im Grampräparat und kulturell ergab. Nach

[1]) *Körner* S. 51ff.
[2]) S. 21.
[3]) Fall XXVI.
[4]) Ges. f. inn. Med. Wien 1911. Nr. 7.

Digitized by Google

3 Tagen zweite Punktion bei Fieber von 39,4°, tags danach 36,2°. Dritte Punktion entleerte unter geringem Druck steriles Punktat.

L. Haymann[1]) konnte bereits 12 Fälle geheilter Meningitis mit eitrigem, bakterienhaltigem Lumbalpunktat sammeln. Sie betrafen 11 chronische Mittelohreiterungen, 1 Exacerbation, 7 Labyrintheiterungen, 2 Sinusthrombosen; der Liquor enthielt 3 mal Streptokokken.

Ich erklärte auf der Versammlung der deutschen otologischen Gesellschaft 1910 Präparate von geheilter, dem Fieber (bis 39,5°) nach wohl eitriger Meningitis mit Schläfenbeinbruch und Labyrinthöffnung von einer Kranken, die nach einem Jahre an Frauenleiden gestorben war.

Bei der Kopfsektion fanden sich mäßig feste Verwachsungen des Schädels mit der Dura. Knochen etwas kompakter, wenig Zwischensubstanz, Gehirn etwas hyperämisch. Pia zart, leichtes Ödem, Windungen etwas atrophisch. Konvexität gut gewölbt, kleine Residuen von Meningitis. Verwachsungen zwischen linker Kleinhirnhemisphäre und Medulla

Abb. 204. Fibrinfäden an der Medulla oblongata als Reste geheilter Meningitis.

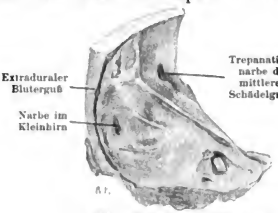

Abb. 205. Extradurale Blutungen, etwa $1^1/_2$ Jahr alt.

oblongata fadenförmig (Abb. 204). Hemisphären blutarm, sonst normal. Ependym zart, glänzend, Plexus chorioideus und Kleinhirn ohne Besonderes. Sinus frei. In der Dura mater zwei Narben, eine nach der mittleren, eine nach der hinteren Schädelgrube. Die weitere Behandlung des herausgenommenen Schläfenbeines ergab folgende Aufschlüsse. Zwischen Dura und Knochen ist an der ganzen Schläfenbeinfläche ein ausgedehntes Blutcoagulum vorhanden (Abb. 205). Duranarben nach dem Klein- und Großhirn werden gesondert eingebettet und geschnitten. Die vernarbten Öffnungen in der Schädelkapsel zeigen abgerundete Ränder. Der Defekt ist mit lockerem Bindegewebe ausgefüllt: Bei der Kleinhirnnarbe haben sich auch einige Muskelfasern an der Deckung beteiligt (Abb. 206). (Der Befund im Schläfenbein, s. oben Abb. 97 und 98).

Wittmaack sah eine Ohreiterung auf dem Wege der Nervenscheiden der N. glossopharyngeus, Vagus accessorius zu den Meningen vordringen. Der überaus häufige Weg durch den Acusticus ist bei den Labyrintheiterungen beschrieben (S. 102flg).

[1]) Centralbl. f. Ohrenheilk., Juni 1911.

Digitized by Google

Das von *Gradenigo*[1]) zuerst aufgestellte Krankheitsbild der Abducenslähmung bei Mittelohreiterung wird von ihm dadurch erklärt, daß eine Entzündung von der Pauke sich durch die pneumatischen peritubären Räume und den Canalis caroticus auf die Pyramidenspitze fortsetzt. Da der Verlauf gutartig ist, liegen beweisende Sektionsergebnisse auch jetzt noch nicht vor. Meines Erachtens würde ein kollaterales Ödem die Erscheinungen hinreichend erklären.

Herpes labialis ist nicht selten bei otogener Meningitis[2]).

Die Verbreitung der Meningitis und ihre Entstehung von dem eitrigen Labyrinth aus, durch die Aufmeißelung eines sklerotischen Warzenfortsatzes, die *Zeroni*[3]) als ein häufiges Ereignis betrachtete, ist durch eine Statistik *Körners*[4]) auf die beruhigende Zahl von ½% herabgedrückt worden, wobei zu berücksichtigen ist, daß unter seinen 216 Freilegungen der Mittelohrräume 21 mit sicher nachgewiesener Labyrintherkrankung waren.

Auch ich hatte bei einem Fall den Gedanken an eine etwaige Verschlimmerung nach der Mittelohrfreilegung (Abb. 102—104).

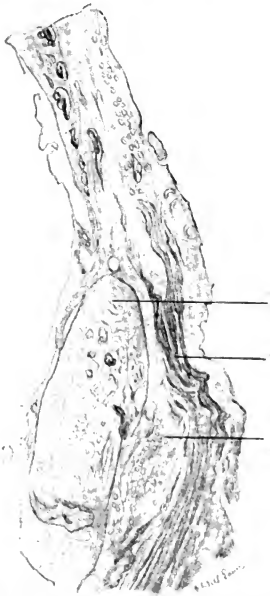

Abb. 206. Verwachsene Trepanationsöffnung über dem Kleinhirn.

Tierversuche, die natürlich immer mit großer Vorsicht auf die menschliche Pathologie zu übertragen sind, führte *Streit*[5]) aus. Er impfte in einen Duraeinschnitt hinter dem Ohre Hunden und Katzen Bakterienagar-

[1]) Arch. f. Ohrenheilk. **74**, 149.
[2]) *Körner* S. 45.
[3]) Archiv f. Ohrenheilk. **66**, 199.
[4]) Nachtrag.
[5]) Archiv f. Ohrenheilk. **83**, 202.

Digitized by Google

kultur ein oder verrieb diese nur auf die Oberfläche. Im ersten Falle fand sich nach einem Tage die Duraöffnung durch einen Pfropf von Eitermassen und Bakterien ausgefüllt, eitriges Exsudat auf Duraaußen- und -innenfläche, gelappt kernige Leukocyten und Bakterien in den weichen Hirnhäuten. Bereits nach 5 Tagen Organisationsvorgänge im pachymeningitischen Exsudat und in den durch Bindegewebe verdickten weichen Hirnhäuten; 10 Tage post op. Verschluß des Duraloches, nach 14 Tagen Verschwinden der akuten Entzündung. Nach 20—24 Tagen Duradefekt bindegewebig geschlossen, die Hohlräume im Bindegewebe mit Endothel ausgekleidet. Dura dadurch verdickt, weiche Hirnhaut in fibröse Stränge verwandelt, Bindegewebe zwischen den Hirnsulci. Die Bakterien schwinden bald, wenn nicht Knochensplitter einheilen. Im Hirn zum Teil kleine Rindenabscesse und Erweichungen. In der zweiten Versuchsreihe machten hochvirulente Streptokokken circumscripte Leptomeningitis und Pachymeningitis fibrinosa. Bei Auflegen schwach virulenter Staphylokokken außen zelliger, innen fibrinöser Beschlag der Dura. Nach 10—40 Tagen Duraverdickungen und Infiltrationen und Verlötungen der Hirnhäute und der Hirnoberfläche.

Lage des Gehirns zum Schläfenbein[1]).

Die vordere Pyramidenfläche ist nach vorn, aufwärts und auswärts gerichtet. Am oberen Rande ihrer hinteren Fläche verläuft der Sinus petrosus superior, während auf der vorderen Fläche die Hervorwölbung des Canalis semicircularis superior emporragt. Unterhalb dieser Horizontalebene durch den Sinus petrosus superior senkt sich ein großer Teil des Temporosphenoidallappens herab. Der Schläfenlappen kann demnach lateral vom Antrum tiefer als dessen Dach liegen. Die Dura ist mit dem Tegmen tympani fest verwachsen, die Pia liegt der Dura dicht an.

Die obere Windung des Temporosphenoidallappens wird durch die Arteria fossae Sylvii, die untere durch die Arteria cerebralis posterior versorgt.

Das Kleinhirn liegt median höher als der Sinus lateralis, zwischen den Hirnhemisphären, beinahe in Höhe des Orbitaldaches[2]). Nach unten erstreckt es sich in den Wirbelkanal, beträchtlich unterhalb des Foramen magnum, so daß es nicht nur die Medulla, sondern oft sogar den oberen Teil des Rückenmarkes umgibt.

Encephalitis und Hirnabceß.

Wie im vorigen Kapitel beschrieben, bildet sich beim Übergang einer Entzündung auf die Meninges häufig zugleich eine Encephalitis aus.

Durch Anschwellung der Hirnsubstanz und Entwickelung eines Exsudates aus Serum, Leukocyten und roten Blutkörperchen kommt es zur eitrigen Encephalitis[2]). Treffen zahlreiche kleine Hämorrhagien zusammen, so spricht man von roter Erweichung. In die perivasculären Räume und in die Hirnsubstanz dringen rote Blutkörperchen ein, beson-

[1]) *Macewen-Rudloff* S. 18.
[2]) *Macewen* 103.

Digitized by Google

ders aber durchwandern Leukocyten die Gefäßwände. Die befallene Hirnpartie wird ödematös und überragt auf dem Durchschnitt die Schnittfläche des gesunden Gewebes. Die kranke Hirnsubstanz zerfällt molekulär. Die weiße Hirnerweichung besteht in Ausbildung eines an Leukocyten reichen Exsudates, welches vereitern und molekular zerfallen kann[1]). Durch den Zerfall wird der intrakranielle Druck vermindert.

Kommt in eine Cerebralarterie oder Vene ein virulenter Embolus, so entsteht zunächst ein hämorrhagisches Extravasat. Bald treten Leukocyten durch die Gefäßwände, die Extravasat und Hirnsubstanz durchsetzen und sich in Eiter umwandeln, während die benachbarte Hirnsubstanz zerfällt und sich verflüssigt. Wird eine Arterie befallen, so bildet sich anämische, ödematöse, glänzende Nekrose aus, bei Venenthrombose hämorrhagische, rötlichbraune Nekroseherde[1]).

Der Eiter der Hirnabscesse zeigt nach Farbe und Konsistenz Verschiedenheiten. Enthält er zerfallenes Parenchym mit extravasiertem Blut, so ist er grünlichgelb, stinkend, dünnflüssig, serös und enthält abgestorbene Gewebsteile. Er enthält meist dieselben Keime wie der Mittelohreiter.

Die Hirnsubstanz in der Umgebung der akuten Abscesse ist lebhaft entzündet, erweicht, zerfallen. Die Gefäße thrombosiert. In ihrer Umgebung häufen sich Massen von Leukocyten und roten Blutkörperchen an. Bei heftiger Entzündung sind die Gefäße der Wände gleichfalls infiltriert, sind in dem Exsudat kaum zu erkennen, ihre Lichtung ausgefüllt.

Auf der Oberfläche des Abscesses finden sich abgestorbene ödematös durchtränkte Gewebsteile von grauer Farbe, eingehüllt in Eiterkörperchen, die auch die Buchten der Umgebung erfüllen. Die umgebende Hirnsubstanz ist rauh, zottig, uneben, Gefäße ragen vor, deren vorherige Thrombose Blutungen verhindert hat. Nur bei schnellem Zerfall blutet es in die Abscesshöhle.

Die weichen Hirnhäute über der kranken Hirnsubstanz zeigen oft ein trübes milchiges Aussehen.

Abscesskapsel.

Wenn der molekulare Zerfall, der zur Entstehung eines Abscesses geführt hat, zum Stillstande kommt und die Hirnsubstanz zu einer formativen Tätigkeit genügende Kraft besitzt, so tritt in der Umgebung der aus Parenchympartikelchen, Körnchenzellen, Leukocyten, roten Blutkörperchen und eingedicktem Eiter bestehenden Zerfallsmasse ein Netzwerk von Fibrinfäden auf, das mit Leukocyten durchdrungen wird, durch Spindelzellen in bündelförmiger Anordnung verstärkt und schließlich, besonders an der Außenfläche, mit primitiven Blutgefäßen versorgt wird, die nur wenig Leukocyten zuführen[2]).

So entsteht eine Abscessmembran, deren Fibrinnetz das Eindringen weiterer Leukocyten verhindert, die sich allmählich bindegewebig verdickt und wohl den Austritt von Serum aus der Abscesshöhle in die Gefäße gestattet, aber die Eiterresorption verhindert.

[1]) *Macewen* 106.
[2]) *Macewen* 108.

Digitized by Google

Die Kapsel ist 1—5 mm dick, innen glatt, außen uneben, rauh, ihre Form rundlich oder oval, im Gegensatz zu der unregelmäßigen Begrenzung des akuten Abscesses. Die Zeitdauer ihrer Ausbildung ist verschieden. Abscesse von 3 Wochen Dauer werden ohne Kapsel gefunden.

Macewen untersuchte den Inhalt eines mit dicker Kapsel versehenen, mindestens monatelang, wahrscheinlich mehrere Jahre bestehenden, zum Teil von selbst entleerten Abscesses[1]). Er war dünnflüssig, strohgelb, eigentümlich, im Gegensatz zur foetiden Umgebung nicht wirklich stinkend. Beim Stehen im Glase schied sich nach 4 Stunden eine obere wolkigseröse Flüssigkeit von dem unteren Drittel, einer trüben Masse von schmutzigelber Farbe, die zerfallene Formelemente, kleine Fettropfen und verfettete und vergrößerte Eiterzellen enthielt.

In der Peripherie eines Hirnabscesses kann es zu starker Bindegewebsbildung kommen, das schrumpft, gefäßarm wird, verkalken kann, wie sogar der Inhalt. Durch Resorption des flüssigen Eiters infolge des Druckes der umgebenden Hirnsubstanz und das Eindringen von Blutgefäßen kommt es zur Resorption kleiner Hirnabscesse, wofür nach *Miodowski*[2]) allerdings noch keine einwandfreie Beobachtung vorliegt. Auf der anderen Seite kann, wenn die Absceßkapsel durch üppige Granulationen ersetzt wird, von neuem Eiterbildung erfolgen. Der Absceß nimmt an Ausdehnung zu und übt von innen einen Druck auf die Kapsel aus, die dünner wird, berstet und ihren Inhalt in die Ventrikel oder den Subduralraum ergießt.

Um einen abgekapselten Abseeß kann sich ein neuer Abseeß bilden, wenn von neuem in den umgebenden Geweben eine Entzündung entsteht. Wahrscheinlich gelangen aus dem ersten Absceß Entzündungserreger in die Umgebung, die dort auf einem frischen Nährboden ihre frühere Virulenz wieder erlangen.

Durch vorhandene Knochenlücken, z. B. im Tegmen tympani, mit dem die Hirnhäute verlötet sind, kann sich ein Hirnabsceß durch das Mittelohr nach außen entleeren, indem die dazwischen liegende Hirnsubstanz durch den Druck des Absceßinhaltes verdünnt und resorbiert wird. Indessen gehören solche Vorgänge zu den Seltenheiten und sichern keine endgültige Heilung.

Macewen[3]) beobachtete einen Durchbruch in die hintere Schädelgrube, von da durch das Foramen condyloid. post., dessen Vene eitrig thrombosiert war, in das obere Halsdreieck unter die Fascia profunda.

Wie in den Subduralraum kann ein Hirnabsceß auch in die Ventrikel eindringen. Gelangen auch nur geringe Eitermengen und Bakterien in den Ventrikel, so folgt eine starke Entzündung, die subakut verläuft, wenn das Eindringen langsam erfolgt. Dringt der Absceßinhalt schnell ein, so entwickelt sich schnell eine eitrige tödliche Leptomeningitis.

Ein Ventrikeleinbruch kann durch Größenzunahme des Plexus chorioideus, neugebildete Gefäße, Fibrinniederschläge, die organisiert werden, wenigstens vorübergehend geschlossen werden.

[1]) S. 111 u. 180.
[2]) Archiv f. Ohrenheilk. 77, 288.
[3]) *Macewen* S. 85.

Digitized by Google

Gruber[1]) beobachtete Ausheilung der eitrigen Ohr- und Warzenfortsatzentzündung bei fest bestehendem Hirnabsceß, der nach 3 Monaten zum Tode führte.

Hirnabscesse üben einen geringeren Druck auf ihre Umgebung als ein solider Tumor; aber die Ödem- und Entzündungserscheinungen im akuten Stadium sind bedeutender als bei den meisten Tumoren. Festigkeit der Peripherie des Abscesses und entzündliches Exsudat und Anschwellung der umgebenden Gewebe verstärken den Druck. So kommt es zu Abflachung und Anämie der Hirnwindungen, besonders in der Nähe des Abscesses, und Lähmungserscheinungen beim Temporosphenoidalabsceß infolge Druck auf die motorischen Hirngebiete, zunächst des Facialis, des Armes und auf dem Oculomotorius.

Ja sogar zu Usur, Verdünnung, Defektbildung in den Schädelknochen kann es kommen[2]).

Hirnabscesse können den ganzen Temporosphenoidallappen ausfüllen, im Kleinhirn können sie bei der Nähe des Athemzentrums keine erhebliche Größe erreichen.

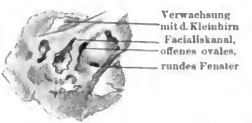

Abb. 207. Schläfenbein zu Abb. 103, 104, 208. Facialis bei der Sektion herausgerissen.

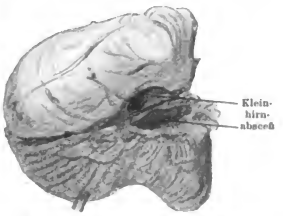

Abb. 208. Aufgeschnittener, etwas aufgestülpter Kleinhirnabsceß zu Abb. 103, 104. Kleinhirneinpressung in das Hinterhauptsloch nach Lumbalpunktion.

Otitische Hirnabscesse sind nach *Macewen* in 87% solitär, viermal häufiger im Groß- als im Kleinhirn, auf der rechten Seite häufiger als links. Kleinhirnabscesse kommen bei Erwachsenen relativ häufiger vor als bei Kindern.

Bever[3]) stellt aus der Literatur über 160 Großhirnabscesse die Fortleitungswege vom Mittelohr zusammen: 130 mal war es das Tegmen tympani, 14 mal ging die Infektion durch die hintere Schädelgrube, 6 mal vermittels Sinusthrombose, 5 mal mittels Extraduralabsceß über die Pyramidenkante hinweg.

Durch Entzündung der hinteren Sinuswand werden auch die Venen des Kleinhirns thrombosiert und dieses infiziert. Auch die Kleinhirnarterien können von der entzündeten Dura aus Emboli bis in ihre Endigungen verschleppen. Die Mehrzahl der Kleinhirnabscesse stehen mit dem Sinus in Berührung.

---

[1]) Lehrbuch 1888, S. 456.

[2]) *Körner* III, 145.

[3]) Die Fortleitungswege von Mittelohreiterungen in das Gehirn bei Entstehung von Großhirnabscessen. Dissertation. Erlangen 1907.

Digitized by Google

Auch durch die Acusticusscheiden kann sich die Infektion auf das Kleinhirn fortsetzen und zu Absceßbildung führen. Ebenso durch Abscesse im Meatus acusticus internus (Abb. 207 und 208).

Abweichungen von der von *Körner* aufgestellten Regel, daß der Hirnabsceß in der Nähe des erkrankten Ohres sitze, beobachteten Mehrere. In *Klaus*'[1]) Fall beweist der Durchbruch auf dem Scheitelbein bei Verbindung mit dem Warzenfortsatz keine Trennung vom ursprünglichen Eiterherde; dagegen fand *Zebrowski*[2]) einen Schläfenlappenabsceß bei normalem Mittelohrknochen und Labyrinth und *Schwabach*[3]) bei schwerer linksseitiger Labyrinthknocheneiterung einen Absceß im rechten Stirnlappen. *Miyaj*[4]) einen walnußgroßen Kleinhirnabsceß links bei rechtsseitiger Mittelohreiterung. *Alexander*[5]) Schläfenlappenabsceß neben Labyrintheiterung. *Nager*[6]) rechts Cholesteatom mit Sinusthrombose, links Kleinhirnabsceß; *Hegener*[7]) rechts Sinusthrombose und Absceß der rechten motorischen Rindenregion, wohl vom Sinus lat. durch die Trolardsche Vene zur Vena fossae Sylvii geleitet.

Heilung des entleerten Abscesses.

Nach Entleerung eines akuten Abscesses dehnt sich die Hirnsubstanz, die ihre Elastizität erhalten hat, in wenigen Minuten oder Stunden bis zum Verschluß der Lücke aus.

Chronische, abgekapselte Abscesse brauchen Tage bis zum Verschluß ihrer Höhle.

Schließt sich die Wunde nach dem Austritt des Absceßeiters sofort und wird die Dura zurückgelagert, dann treten wahrscheinlich keine Verwachsungen zwischen Hirn und Dura ein. In der Regel aber wird Hirnsubstanz und Pia an die Dura anheilen, zumal wenn die Wunde durch Granulationsgewebe heilt. Solche Verwachsungen können bei plötzlichen Bewegungen zu kurzer Bewußtlosigkeit und bei Wiederholungen zu ausgedehnter Encephalitis führen (*Macewen*).

Passow[8]) gibt den mikroskopischen Befund eines operativ geheilten Großhirnabscesses, dessen Träger 70 Tage nach der Operation sich das Leben nahm. Bei Herausnahme des Gehirnes blieb ein etwa erbsengroßes Stück an der Dura auf dem Tegmen haften. Von dieser Lücke zog sich eine 1,5 cm lange, fast unsichtbare Narbe ohne Pigment, Erweichung oder deutliche Bindegewebsbildung ins Gehirn. Mikroskopisch ist die Dura in der Umgebung der Narbe verdickt, verjüngt sich und fehlt schließlich auf 1,5 mm ganz. Hier tritt eine dünne Bindegewebsschicht an ihre Stelle, die aus Spindelzellen besteht, zwischen denen Leukocytenhaufen liegen. Die Pia ist mit der Dura verwachsen und verliert sich völlig in der Hirnnarbe. An Stelle der Absceßhöhle findet sich Narbengewebe

[1]) Therapeutische Monatshefte **19**, 90.
[2]) Monatsschr. f. Ohrenheilk. **40**, 544.
[3]) *Lucae*-Festschrift.
[4]) Archiv f. Ohrenheilk. **46**, 159.
[5]) Archiv f. Ohrenheilk. **76**, 112.
[6]) Zeitschr. f. Ohrenheilk. **53**, 155.
[7]) Deutsche otol. Ges. 1907, 201.
[8]) Zeitschr. f. Ohrenheilk. **37**, 111.

Digitized by Google

und pathologisch veränderte Hirnsubstanz. Kleine Rundzellen und größere runde Zellen mit feinkörnigem Protoplasma und großem Kern liegen zwischen Bindegewebssträngen. Außerdem fanden sich Fremdkörperriesenzellen um Baumwollfasern.

Hirnvorfall.

Besteht die Entzündung und dadurch Drucksteigerung im Gehirn und seinen Höhlen nach Entleerung eines Abscesses fort, so entwickelt sich ein Hirnprolaps.

Reinking[1]) unterscheidet mit Hirnhaut überkleidete, die als Meningoencephalocele durch eine Knochenlücke brechen, und durafreie Encephalocelen, die weit häufiger sind. An allen Stellen des Schädels, Decke oder Basis, kann das Hirn vorfallen, auch mehrfach. Abhängig von der Größe der meist operativen Knochenlücke ist nur der Ansatz, nicht die Größe des Vorfalles. Die Prolapse können sofort bei der Duraspaltung auftreten oder als Spätprolapse.

Stenger sah einen Hirnprolaps 3 Monate nach der Operation rapid zurückgehen, nachdem er durch Lumbalpunktion unter hohem Druck 500 mm stehenden Liquor abgelassen hatte, ein Zeichen, daß er nur durch den Hydrocephalus verursacht war.

Durch ungleichmäßiges Vorfallen des Hirnes kann die ursprüngliche Abceßöffnung durch Hirnmasse verdeckt werden[2]).

Auch Encephalitis ohne Abceß kann zu Hirnvorfall führen.

Durch Stauung und entzündliche Exsudation werden nur die Venen zusammengedrückt und dadurch der Hirnvorfall dunkelblaurot, weich. Das Gewebe erweicht, die Ganglienzellen degenerieren und schwinden zuletzt völlig. Bei sehr hohem intrakraniellen Druck kann der Vorfall oder Stücke von ihm gangränös zerfallen.

Bei der leicht möglichen Infektion des Prolapses kann zu Stauung entzündliches Ödem, kleinzellige Infiltration, Proliferation treten. Die Oberfläche eitert, die Granulationen werden mißfarbig. Durch Zerfall und auch durch Abscedierung im Innern bei erhaltener Oberfläche, kann der Ventrikel eröffnet werden. Meningitis und riesige Vergrößerung des Vorfalles eintreten, die aber meist auf Kosten von Ödem geht.

Auch vom Rande aus können die Arachnoidealräume eröffnet und infiziert werden.

Arrosion von Hirngefäßen können tödliche Blutungen bewirken.

Günstig ist Eintrocknen der Oberfläche des Vorfalles zu einer lederartigen Kruste, nach *Reinking* nur infolge hochgradiger Zirkulationsstörung. Läßt der Druck nach, so kann sich das mortifizierte Gewebe abstoßen.

Wächst der Druck im Schädel nicht weiter und wird der Prolaps nicht infiziert, so kann er gleich groß bleiben, sich mit gesunden Granulationen decken, auf die vom Rande Epidermis überwächst.

Läßt der Druck nach durch Heilung eines Abscesses oder einer Encephalitis oder Meningitis, so wird der Vorfall bald kleiner durch Rückgang des Ödemes, Narbenbildung im Innern und auf der Oberfläche,

[1]) Zeitschr. f. Ohrenheilk. **58**, 13.
[2]) *Reinking*, Zeitschr. f. Ohrenheilk. **58**, 22.

Digitized by Google

so daß meist nur eine feste Narbe zurückbleibt. In einer kleinen Zahl der Fälle bleibt eine Geschwulst bestehen.

Im Innern gehen Nerven und Ganglien früh zugrunde, Gefäß- und Gliagewebe wuchert und schrumpft, häufig cystöse Räume, die meist mit dem Subarachnoidealraum zusammenhängen, zwischen sich lassend. Bei dünner Außenhaut können diese Geschwülste fluktuieren, durchscheinen.

Schmigelow[1]) fand in einem abgetragenen Stück eines Hirnprolapses außerordentlich starke Infiltration von Leukocyten, die an mehreren Stellen große Abscesse bilden, bedeutende Vermehrung des Bindegewebes, wogegen das Nervengewebe so reduziert ist, daß die ursprüngliche Struktur nicht mehr zu erkennen ist.

Öfters hat die Erschütterung des Schädels bei Aufmeißelung des sklerotischen Warzenfortsatzes zu einem Durchbruch eines Hirnabscesses in den Seitenventrikel geführt oder ihn aus der Latenz heraustreten lassen, z. B. bei Kleinhirnabscessen Lähmung des Atemzentrums verursacht. Auch können durch sie Verwachsungen einer umschriebenen Hirnhauteiterung gesprengt und deren Verbreitung veranlaßt werden. Schließlich auch infektiöse Thromben im Sinus gelockert und losgerissen, vielleicht auch Sinusephlebitis selber hervorgerufen werden[2]), doch siehe oben unter postoperativer Meningitis (S. 213).

Sinus (Abb. 209, s. auch Abb. 202, S. 205).

Die venösen Sinus verlaufen in der Substanz der Dura und haben keine begleitenden Arterien, sie nehmen das Blut aus dem Gehirn und den Schädelknochen auf. Nur im Sinus sphenoparietalis ist gewöhnlich ein Übergang zwischen Sinus und Venae meningeae zu finden.

Die Sinus besitzen nicht die Häute der anderen Venen, keine Klappen, nur Epithel wie diese. Sie fallen nicht zusammen.

Die Sinus des Gehirnes sind alle auf den Zweck hin gebaut, durch Verlangsamung des Abflusses dem Gehirn einen gleichmäßigen Blutgehalt zu sichern[3]).

Hauptabzugsöffnung ist das Foramen jugulare[4]). Der Sinus transversus sammelt das Blut aus den Sinus sagittales; vom Zusammenfluß geht der sehr variable Sinus occipitalis nach unten, der sich ebenfalls mit dem Ende des Sinus transversus im Foramen jugulare verbindet. Mit den Sinus cavernosi steht der Sinus transversus durch den Sinus petrosus sup. und inf. in Verbindung.

Die Sinus unterliegen großen Schwankungen in ihrer Ausbildung, können sogar ganz fehlen, was sowohl am Longitudinalis, als an den Transversi und am Cavernosus beobachtet wurde.

Die Fossa sigmoidea wird durch zahlreiche für Venen bestimmte Kanäle durchbohrt; diese sind besonders reichlich am Knie und nach der Schädelbasis zu an der Vereinigungsstelle der Pars petrosa und mastoidea. Beim

[1]) Zeitschr. f. Ohrenheilk. **63**, 311.
[2]) *Körner* III, 20.
[3]) *Macewen* S. 31f.
[4]) *Merkel*, Topogr. Anat. S. 67.

Digitized by Google

Neugeborenen bildet die Fossa eine sehr seichte Furche. Mit dem Sinus anastomisiert das Emissarium mastoideum und zuweilen auch das Emissarium condyloideum anterius und posterius.

Der obere Teil des Sinus sigmoideus liegt an der Vereinigungsstelle des hinteren und mittleren Drittels der Kleinhirnhemisphäre. Hier kann

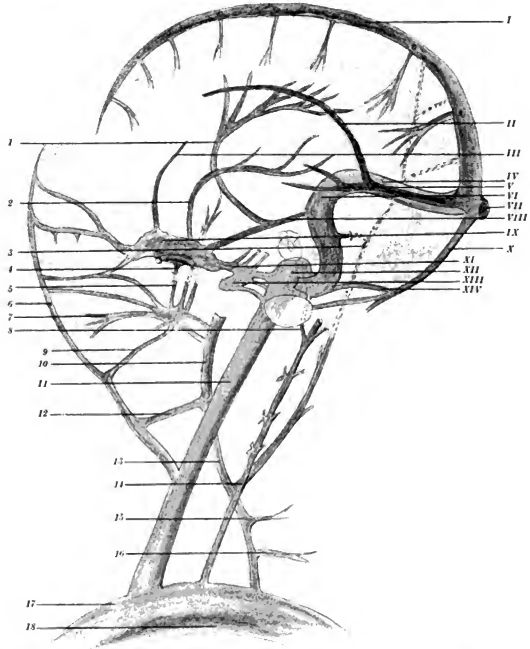

Abb. 209. Venen und Sinus der rechten Kopfhälfte von innen gesehen nach Macewen, Diseases of the brain, S. 31.

1 **Vena anastomotica magna,** *2* **Vena cerebralis medin,** *3* **Einfluß d. Vena mastoid. in die** *4* **V. occipit. cutanea,** *5* **Vena Vesalii,** *6* **Venae meningea med.,** *7* **Vena facialis,** *8* **Vena sphenomast.,** *9* **V. communicans faciei,** *10* **V. temporalis,** *11* **V. jugularis interna,** *12* **V. communicans faciei,** *13* **V. jugularis externa,** *14* **V. vertebralis,** *15* **V. cervicalis transversa,** *16* **V. suprascapularis,** *17* **V. innominata.** *18* **V. subclavia.** *I* **Sinus longitudinalis superior,** *II* **Sinus longitudinalis inferior** *III* **Sinus sphenoparietalis,** *IV* **Sinus transversus,** *V* **Sinus rectus,** *VI* **Sinus sigmoideus,** *VII* **Confluens sinum,** *VIII* **Sinus petrosus sup.,** *IX* **Sinus cavernosus mit circularis,** *X* **Sinus occipitalis,** *XI* **Sinus petrosus inferior,** *XII* **Bulbus venae jugularis,** *XIII* **Sinus basilaris,** *XIV* **Sinus marginalis. Zwischen** *XIII* **und** *8* **Foramen magnum.**

Digitized by Google

also durch Sinusthrombose Kleinhirnentzündung entstehen. Vor und hinter dem Sinus kann das Kleinhirn freigelegt werden.

Henrici und *Kikuchi*[1]) haben aus *Körners* Klinik eine Arbeit „Über die wechselnden Arten der occipitalen Sinusverbindungen" veröffentlicht. Die beiden Sinus transversi entstehen aus dem Sagittalis sup., dem Longitudinalis und Sinus rectus; die Sinus occipitales aus den Transversi in der Gegend des Confluens und münden im Foramen jugulare wieder in dieselben ein; sie sind also Kollateralen der Transversi und können sie ersetzen. In 43% teilen sich Sagittalis sup. und rectus in je 2 Äste, die sich zu je einem Transversus vereinigen; in 23% fließt der Sagittalis sup. ungeteilt nach rechts, um mit dem rechten Ast des Rectus den rechten Transversus zu bilden, während der linke Transversus nur vom linken Rectusaste gebildet wird. In 11% der Fälle ist es umgekehrt. Selten bildet der Sagittalis sup. den einen Transversus, der Rectus den anderen.

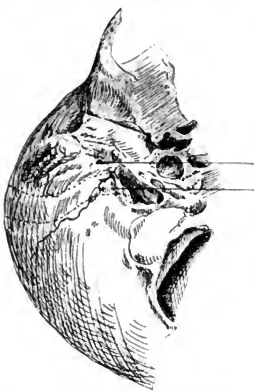

Abb. 210. Boden des Sinus sigmoideus und Bulbus venae jugularis.

Macewen[2]) gab zur Aufsuchung des Sinus transversus, der bei granulierender Dura nur schwer oder nicht zu finden ist, an, daß eine Linie von der tiefsten Stelle der Incisura parietalis zu der Spitze des Warzenfortsatzes den mittleren Teil des Sinus oder seine hintere, links häufig seine vordere Kante treffe. *Rudloff*[3]) wies nun nach, daß das beim Kind nicht zutreffe, sondern der Sinus von *Macewens* Linie folgende Abstände nach hinten habe: a) in der Höhe des Proc. zygomaticus, b) der Sutura parietomastoidea

a)			b)		
beim Neugeborenen	6 mm		beim Neugeborenen	7 mm	
beim 1jährigen	6	„	beim 1jährigen	10	„
beim 2—3jährigen	10	„	beim 2—3jährigen	17	„
beim 6jährigen	3	„	beim 6jährigen	7	„
beim 9—10jährigen	7	„	beim 9—10jährigen	16	„

Allmählich rückt der Sinus zu *Macewens* Linie vor.

[1]) Zeitschr. f. Ohrenheilk. **42**, 351.
[2]) *Macewen-Rudloff* S. 312.
[3]) *Rudloff*, Zeitschr. f. Ohrenheilk. **45**, 220.

Digitized by Google

Buhe[1]) fand einmal Fehlen des Sinus transversus vom Emissarium an samt Bulbus venae jugularis. An Stelle des Sinus minimale Verdickung der Dura. Emissarium mastoideum sehr stark entwickelt. Vena jugularis nur $^1/_4$ der normalen stark, ohne Zufluß bis zur Spitze der Schläfenbeinpyramide, wo sie endet.

Die Vena mastoidea verläuft vom Sinus sigmoideus nach hinten und etwas nach unten durch den Schädel. Sie, wie die Vena condyloidea post., sind häufig von beträchtlicher Größe, können aber auf der einen Seite fehlen oder sehr klein sein, wenn sie auf der anderen sehr groß sind. Das Emissarium condyloideum post. ist das konstantere und größere[2]). Die Vena mastoidea vereinigt sich unmittelbar nach dem Austritt aus dem Schädel mit einer großen Hauptvene des Hinterkopfes zu einem Stamm, der sein Blut in die Vena cervicalis profunda führt[3]) (Abb. 209). Diese mündet in die Vena vertebralis, bevor sich diese in die Vena subclavia ergießt. Die Vena mastoidea kann aber auch in mehreren Ästen durch den Schädel treten oder sich außerhalb mit der Vena auricularis post. vereinigen, welche in die Vena jug. ext. mündet. Da die Hautvene in die Vena mastoidea mündet, kann die Thrombose dieser wegen des normalen Blutgehaltes des gemeinsamen Stammes unbemerkt bleiben.

Der Sinus petrosus inf. wird gespeist durch den Sinus cavernosus, die Venae cerebelli inferiores und die Venae Aquaeductus cochleae, vestibuli und Fossae subarcuatae. Er mündet in den Bulbus venae jugularis. Mit ihm vereinigen sich einige kleine Venen, die durch das Foramen lacerum hindurchtreten[4]).

Der Sinus petrosus sup. geht vom Sinus cavernosus zum Knie des Transversus, empfängt die Venae cerebrales inf. und Venae cerebelli superiores und einige kleine Paukenvenen durch die Fissura petrososquamosa.

Der Plexus basilaris über dem Processus basilaris des Hinterhauptbeines steht mit dem Sinus petrosus inf. beider Seiten und dem tiefer gelegenen Plexus spinalis ant. in Verbindung.

Die Vene des Emissarium condyloideum post. verbindet den Sinus sigmoideus mit den tiefen Nackenvenen und dem Plexus vertebralis. Durch das Emissarium kann Eiter aus der hinteren Schädelgrube nach der Außenseite des Schädels fließen und eine Zellgewebsentzündung im oberen Teile des unteren Halsdreieckes und ausgedehnten Abceß unter der tiefen Halsfascie entstehen lassen.

Der Sinus occipitalis steht mit dem Sinus sigmoideus und dem Plexus spinalis post. in Verbindung. Er nimmt das Blut verschiedener Venen des Kleinhirns und der Medulla oblongata auf und entleert es durch die Venae vertebrales oder Vena jugularis in die Vena innominata.

Die Mehrzahl der Venae mastoideae gehen in den Sinus sigmoideus, die Venen der Pars petrosa in ihn oder die Petrosi.

Die Vena diploetica temporalis post. mündet in den Sinus lateralis, die Vena dipl. temp. ant. verzweigt sich nach außen in die Vena

[1]) Archiv f. Ohrenheilk. 57. 101.
[2]) *Macewen* S. 26.
[3]) *Macewen-Rudloff* S. 31.
[4]) *Macewen* S. 31.

Digitized by Google

temporalis profunda, nach innen in den Sinus sphenoparietalis, die Vena diploetica occipitalis nach außen in die Vena occipit., nach innen in den Sinus lateralis.

Haike[1]) betonte als wichtig für die Anatomie des Plexus caroticus seine Ausbildung zu einem weiten, für eine Infektion bedeutsamen Sinus.

Durch das Foramen condyloideum anterius verlaufen mit dem N. hypoglossus zahlreiche kleine, von den Hirnhäuten kommende Venen, die bei Meningitis den Eiter nach außen führen können. Das Foramen condyloideum anterius kann sehr groß sein und an Stelle des dann fehlenden oder kleineren Foramen condyloideum anterius eine Vene aus dem Sinus sigmoideus empfangen[2]).

Beyer[3]) beobachtete bei operativer Freilegung Verdoppelung des Sinus sigmoideus, in einem zweiten Fall auf dem Sektionstische Trennung der Verdoppelung durch eine 12 mm lange Scheidewand.

Bei Verschluß des unteren Teiles des Sinus sigmoideus und Freibleiben des Lateralis geht das Blut durch das Emissarium mastoideum und Sinus lateralis zur anderen Kopfseite.

Bei Thrombose des ganzen Sinus lateralis fließt das Blut vom Sinus petrosus sup. in den Cavernosus zurück und nach der anderen Seite oder durch den Sinus petrosus inferior oder die Vena ophthalmica oder abwärts durch kleine Kanäle in den Plexus pterygoideus. Alleinige Bulbusthrombose zwingt das Blut durch den Sinus occipitalis, Emissarium condyloid. post., Emissarium mastoideum und Diploevenen zu fließen, das Blut des Petrosus inf. zum Cavernosus zurückzukehren (*Macewen*).

Die intrakraniellen Lymphgefäße[4]) entspringen in der Pia mater des Gehirns und des Plexus chorioidei der Ventrikel. Sie kommen aus der Schädelhöhle und laufen der Carotis int., den Vertebralarterien und der Vena jugularis int. entlang nach den Halslymphdrüsen. Andere gehen von den Plexus chorioidei der Seitenventrikel und der dritten Hirnkammer aus und vereinigen sich zu einem Lymphgefäß, welches die Venae Galeni geleitet.

Eine intrakranielle Entzündung zeigt sich zuerst in den tiefen Lymphdrüsen des Halses. Außerdem in den Glandulae suboccipitales.

Pathologie des Sinus.

Beachtenswerte Ergänzungen der älteren Versuche von *Eberth-Schimmelbusch* über Thrombose bildet *Stengers*[5]) Arbeit. Er brachte bei Hunden mit stark virulenten Streptokokken getränkte Tampons an oder in den Sinus und wies nach, daß zur Bildung einer Thrombose stets eine vorherige Gefäßwanderkrankung nötig ist. Durch Abschaben der Innenwand war sie zu erreichen. Die Bildung der Thrombose geschieht, ehe die Bakterien ins Blut kommen, die Infektion derselben ist ein sekundärer Vorgang.

Beim Menschen setzt in Fällen akuter Mittelohreiterung die Sinuswand der Infektion einen gewissen Widerstand entgegen und entzündet

[1]) Archiv f. Ohrenheilk. **55**, 36.
[2]) *Macewen* S. 28.
[3]) *Passows* Beiträge **5**, 45.
[4]) *Macewen-Rudloff* 39.
[5]) Deutsche otol. Ges. XIII, 109.

Digitized by Google

sich erst bei stärkerer Virulenz der Bakterien in Form einer Lymphangitis und Perilymphangitis; „die Thrombenbildung erfolgt, sobald das Blut mit den diffundierenden Gewebssäften überladen ist und die roten Blutkörperchen zum Zerfall gebracht sind." Die Bakterien durchwandern die Gefäßwände weiter und dringen in den Thrombus ein.

In einer ausgedehnten Arbeit an 20 Hunden und 6 Affen über experimentelle Sinusthrombose und otogene Pyämie kommt *Haymann*[1]) zu folgenden Schlüssen:

1. Experimentell wird Sinusthrombose am besten durch Auflegen eines infizierten Tampons erreicht.

2. Erreger können ohne Thromben in die Blutbahn gelangen.

3. Sinusthrombose entsteht meist randständig, allmählich verschließend oder auch nicht selten „auf einmal" in einem größeren Abschnitt der Blutsäule.

4. Die Thromben können von vornherein Bakterien enthalten oder erst sekundär, von außen her oder aus dem Blute. Die Enden sind meist bakterienärmer. Bakterien hindern die Organisation nicht.

5. Wandständige Thromben können organisieren.

6. Thromben wachsen meist zentral. Unterbrochene Thrombose kann durch thrombosierte Duravenen im freien Teil des Sinus veranlaßt werden.

7. Organisation trat beim Tierversuch schon sehr früh ein, war in 15 bis 22 Tagen vollendet.

8. Das Aussehen der Sinuswand läßt keine Schlüsse auf den Inhalt zu. Ein scheinbar gutartiger Thrombus kann mikroskopisch infektiös sein.

9. Einschnitt und Kompression führen nicht zur Thrombose (beim Tier).

10. Aber bei Bakteriämie.

Jugularisunterbindung bei 3 Affen veranlaßte keine ausgedehntere Thrombose. Die Wand vom Thrombusende bis zur Unterbindung blieb unverändert. Zweimal verstärkten sich die klinischen Erscheinungen nach der Unterbindung.

Wie auf der Dura können auf der Sinuswand Granulationen wachsen und sich ein Extraduralabsceß ausbilden. Da die Sinuswand nur die, wenn auch nicht genaue, Hälfte der Dura darstellt, wird sich auch die Innenwand leicht entzünden und ein Thrombus auf ihr entstehen[2]).

Jeder Thrombus, der im nicht zusammengedrückten Sinus entsteht, ist zunächst wandständig und kann es bleiben oder bis zum Verschluß des Sinus wachsen (Abb. 211 und 212).

Alle Eigentümlichkeiten der Hirnsinus, die zu Verlangsamung des Blutstromes und gleichmäßiger Blutversorgung des Gehirnes dienen, begünstigen die Entstehung von Thromben.

Die infektiöse Thrombose kommt hauptsächlich bei Erwachsenen, selten bei alten Leuten und nur ausnahmsweise bei Kindern vor. Sie ist oft mit Meningitis und Hirnabsceß verbunden.

[1]) Archiv f. Ohrenheilk. **83**. 1910.
[2]) *Macewen* S. 74.

Digitized by Google

Pflanzt sich eine Entzündung im Zusammenhang auf den Sinus fort und ergreift die Wand, so gerinnt das Blut im Innern; es bildet sich Thrombophlebitis aus. Auch der Thrombus einer kleinen Vene kann in den Sinus hineinwachsen[1]). Auch vom Knochen durch die Vena mastoidea, von der Schnecke durch die Venae aquaeduct. cochleae oder Vena auditiva int.[2]) und durch die Venen des Plexus caroticus.

Bei infektiöser Thrombose wird das Endothel zerstört, die Wand erweicht und verdickt, zuweilen durchbrochen (Abb. 211 und 212). Da das

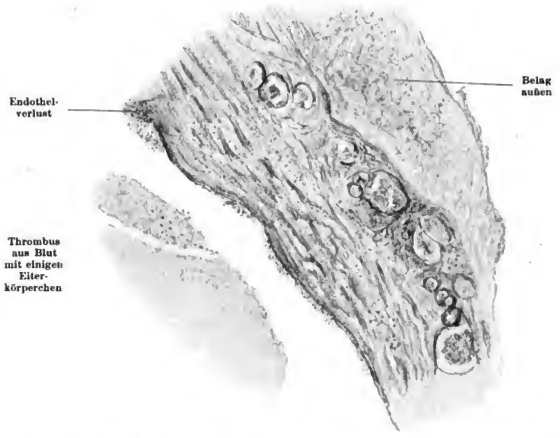

Abb. 211. Wandständige Thrombose im Sinus, der vor einigen Tagen freigelegt war, Tod an Meningitis. Starke Füllung der Vasa vasorum, Blutaustritte. Sinusschichten auseinandergedrängt, darin einzelne Leukocyten und Fibrin.

Blut an der endothelfreien Stelle koaguliert, kommt es selten zu Blutungen. Der Pfropf zerfällt durch Eindringen von Eiter von der Gefäßwand aus und Keime gelangen in den Kreislauf und zwar[3]):

1. Durch Venen, die in der Nähe des Thrombus münden und durch Verschluß des Sinus rückläufig werden.

2. Durch Zerfall des Thrombus kann die Zirkulation zum Teil wieder hergestellt werden.

[1]) *Macewen* 235.
[2]) *Körner* 81.
[3]) *Macewen* 236.

Digitized by Google

3. Durch die Sinuswandungen können die Keime in die stark gefüllten Gefäße und perivasculären Räume der Umgebung gelangen.

Organisierte Thromben können die Eiterverschleppung verhüten.

Bisweilen verjaucht oder vereitert der Thrombus nur in der Nähe des kranken Knochens und bleibt nach beiden Seiten fest. Diese soliden Thromben enden oft spitz, so daß sie an der betreffenden Stelle das Gefäß nicht völlig verschließen[1]).

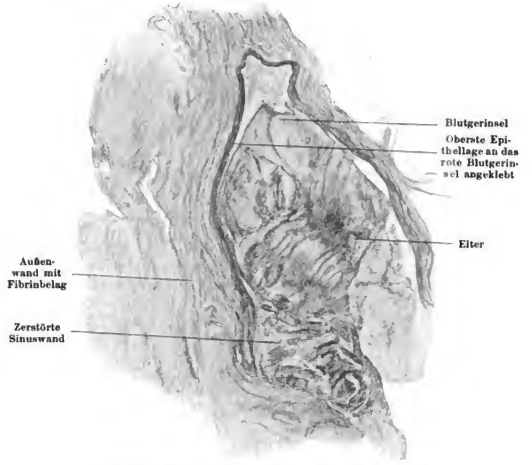

Abb. 212. Chronische Sinusthrombose bei Cholesteatom.

R. Hofmann[2]) fand in einem bindegewebig obliterierten Sinus eine etwa 1 cm lange Strecke voll mißfarbiger Jauche.

v. Tôrôk beschreibt Verletzung des Sinus, Verwachsung mit den Weichteilen der Spitze des Proc. mastoideus. Bindegewebiger Thrombus bis zum Torcular, von da an eitriger Thrombus bis in den Transversus der anderen Seite und Sinus superior. Als Ursache davon entzündliche Weichteilschwellung der Schädeldecke.

Die Wände des Sinus können völlig in einem Absceßinhalt aufgehen[3]).

[1]) *Körner* III, 84.
[2]) Archiv f. Ohrenheilk. **50**, 77.
[3]) *Blackwell*, New-York. med. journ.

Digitized by Google

Nicht selten besteht eine breite Verbindung zwischen einer cariösen Knochenhöhle und einem durch teilweisen Zerfall der Thromben wiederhergestelltem Lumen des Sinus. Ich fand hierbei ein klaffendes Loch, danach fieberlosen Verlauf.

Cholesteatome können in den Sinus hineinwachsen, meist wird aber Infektion des Cholesteatomes vorher zu eitriger Thrombophlebitis führen (Abb. 212).

In der Umgebung des thrombosierten Sinus kann sich ein Exsudat, gewöhnlich ein plastisches, entwickeln. Wird dieses organisiert, so wirkt es als Schutz für die Umgebung[1]).

Ernst Urbantschitsch[2]) beobachtete sterilen Thrombus bei reichlichem Gehalt an grampositiven Diplo- und Streptokokken im perisinuösen Eiter.

Der Thrombus kann sich in die Vena jugularis externa und in die anderen Blutleiter und Emissarien ausdehnen. *Kretschmar*[3]) fand einen operierten Thrombus des linken Sinus transversus nach dem rechten Sinus bulbus und jugularis sich kontinuierlich fortsetzen, ebenso im rechten Petrosus inf. und rechten Sinus cavernosus vereiterte Thromben.

Biehl[4]) beobachtete Verschleppung von Thrombenmaterial in verschiedene Stellen der Hirnblutleiter. Begünstigend für „retrograden Transport" wirkten behinderte Atmung infolge Pleuraerguß und Meteorismus, gesteigerter Druck im Thorax und Venensystem, rhythmische Kompression des Thorax infolge forcierter Exspiration.

In einigen Fällen ist eine sprungweise Verbreitung der Thrombose beobachtet worden. *Muck*[5]) beschreibt Erkrankung der Sinuswand da, wo sie dem kranken Knochen anlag, Jugularis bei der Operation collabiert, bei der Sektion nach 13 Tagen herzwärts ein mißfarbiger Thrombus. *Hansberg*[6]) entleerte den Sinus sigmoideus und fand bei der Sektion gegen das Torcular hin einen weiteren 2 cm langen verschließenden gelbroten Thrombus mit Kapselkokken durch ein völlig gesundes Sinusstück vom unteren getrennt. *Lombard* sah tödliche Thrombose beider Sinus cavernosi des Sinus petrosus sup., occipitalis, Plexus basilaris neben gesundem Sinus transversus bei chronischer Mittelohreiterung.

Spontane Sinusblutung bei Scharlachmastoiditis berichten *Eulenstein*[7]) und *Lebram*[8]).

Während im allgemeinen Verletzungen des Sinus ohne Schaden verlaufen, beobachtete *Bonain*[9]) bei einem 62jährigen apoplektische Insulte infolge schwerer subduraler Blutung in der Schläfenhinterhauptgegend mit tödlichem Ausgang. *Brühl*[10]) sah an der Punktionsstelle bei einer wandständigen Sinusthrombose Gewebszerfall mit starken Blutungen eintreten. Auch bloße Freilegung kann zu Thrombose führen.

[1]) *Macewen* 237.
[2]) Österr. otol. Ges. **31**, I, 10.
[3]) Archiv f. Ohrenheilk. **50**, 56.
[4]) Monatsschr. f. Ohrenheilk. 1899, 1.
[5]) Zeitschr. f. Ohrenheilk. **37**, 189.
[6]) Zeitschr. f. Ohrenheilk. **44**, 347.
[7]) Zeitschr. f. Ohrenheilk. **43**, 29.
[8]) Zeitschr. f. Ohrenheilk. **50**, 77.
[9]) Revue hebdomadaire 18. Nov. 05.
[10]) Monatsschr. f. Ohrenheilk. **39**, 121.

Digitized by Google

Daß die von Vielen als so harmlos angesehenen Blutungen aus dem Hirnsinus übel endigen können, beweist die Zusammenstellung *Eulensteins*. Von 18 Fällen starben 8 während der Blutung, 2 kurz danach infolge derselben, 5 ohne unmittelbaren Zusammenhang. Die Blutung entstammte 12mal dem Transversus, je 1mal dem Sinus petrosus sup. und inf., 1mal dem Sinus caroticus, 1mal mehreren Sinus, 2mal dem Bulbus venae jugularis. Die Zeit des Auftretens in den genannten Fällen schwankte von 7 Tagen bis zu einem Jahr.

Im Bulbus venae jugularis kann eine primäre Thrombose durch Mikroorganismen verursacht werden, die oberhalb des Bulbus eingedrungen, erst in ihm günstige Bedingungen zur Ansiedelung finden, infolge der in ihm stattfindenden Verlangsamung und Wirbelbildung des Blutstromes.

Grunert und *Zeroni*[1]) fanden nach einer Septicopyämie infolge Thrombose des Bulbus venae jugularis als Ursache eine durch Schläfenbeinbruch entstandene Fraktur des Sulcus sigmoideus, wobei die Sinus- und Venenwand innen und außen normal aussah. In einem Blutgerinnsel des Bulbus venae jugularis fanden sich aber mikroskopisch Staphylo- und Streptokokken eingelagert.

17 Tage nach einer Jugularisunterbindung erlebte *Nürnberg*[2]) eine Blutung infolge Arrosion der Carotis inf. Die tiefen Wundpartien waren hochgradig nekrotisch.

Bouvier[3]) beschreibt einen seltenen Verlauf von Thrombose der Jugularis int. und des Sinus transversus sowie der Vena des Emissarium mastoideum nach Angina und vorübergehenden Ohrschmerzen. Dabei zur Zeit der Operation, 14 Tage später, normales Trommelfell und Warzenfortsatzzellen. Die Sektion deckte Eiter in der linken Tonsille und eine vereiterte Lymphdrüse an der Vena jugularis auf.

Gleichfalls otogene Pyämie durch Drüsenentzündung neben der Jugularis beschrieb *Ruttin*[4]).

Beyer[5]) beobachtete isolierte Thrombose des Sinus petrosus inferior dexter neben Meningitis während der Operation und post mortem.

Schwartze und *Körner* stellten zuerst das Krankheitsbild der Osteophlebitispyämie ohne Sinusthrombose auf, die besonders bei Kindern und jungen Leuten beobachtet wird, stets an akute Mittelohr- und Schläfenbeineiterungen sich anschließt und Metastasen in Gelenken, Schleimbeuteln, Muskulatur setzt, während die Lunge meist freibleibt, wohl weil ihre Capillaren von den Keimen leicht passiert werden. Sie sind also wohl nicht in Thrombenteilchen gehüllt und stammen aus den kleinen Knochenvenen. *Leuterts* Ansicht, daß bei hohem Fieber immer zunächst der Sinus als Ausgangspunkt zu betrachten sei, hat sich allgemeine Geltung verschafft; auch *Körner* erklärt in der 3. Auflage seines Buches (1902) über die oti-

[1]) Archiv f. Ohrenheilk. **49**, 158.
[2]) Archiv f. Ohrenheilk. **81**, 200.
[3]) Passows Beiträge **4**, 26.
[4]) Österr. Otol. **30**, I, 11.
[5]) *Passows* Beiträge **4**, 6.

Digitized by Google

tischen Erkrankungen des Hirns, der Hirnhäute und der Blutleiter die Osteophlebitis für seltener, als er früher angenommen, und einige Berichte über einzelne Fälle von Osteophlebitispyämie halten einer genauen Prüfung nicht stand. Mit solchen Ausnahmen ist also praktisch kaum zu rechnen. *Kobrak*[1]) verlangt außer anatomischer und mikroskopischer Untersuchung des ganzen Blutleitersystemes eine eingehende bakteriologische Untersuchung des Ohreiters, Sinusinhaltes, des Körperblutes, der Metastasen. Befund gleicher Bakterien würde für die Quelle der Pyämie im Ohr sprechen, das Gegenteil sie nicht ausschließen.

Durch tuberkulöse Sinusthrombose sahen *Schulze*[2]) und *Großmann*[3]) Miliartuberkulose entstehen. Im letzteren Falle war der Sinus 1 cm oberhalb des Knies erbsengroß eröffnet und von da bis zur Jugularis mit weißgelber schmieriger Masse erfüllt. Die Sektion deckte die Fortsetzung dieser Massen bis zum Torcular auf, die beiden äußeren Drittel der Sinuswand waren frei, Intima ganz in Granulationsgewebe verwandelt, mit epithelioiden, Riesenzellen und kleinsten Tuberkeln.

Sinusthrombose kann durch das Emissarium mastoideum hindurchreichen und in der oberen Nackengegend einen Absceß bilden. Fester Thrombus in der Vena mastoidea kann den Eiterabfluß verhindern.

Aus der Umgebung des Sinus kann Eiter durch das Emissarium mastoideum abfließen. Gewöhnlich erweicht das Exsudat nur den entzündeten Sinus, hebt als Eiter die Dura vom Knochen ab und kann längs der Vena mastoidea nach außen gelangen und zu einem Absceß führen. Durch die Vene selbst kann der Eiter ebenfalls an die Außenseite kommen. Bei leichter Infektion wird der Sinus durch Granulationen geschlossen.

Wird der Sinus cavernosus von der Thrombose erreicht, so bilden sich im Zellgewebe der Orbita, besonders längs der Vena ophthalmica, Eiterherde, Exophthalmus, Ödem der Augenlider und Nasenwurzel. Durch Übergreifen auf den Plexus pterygoideus kann Ödem im Pharynx entstehen, durch Übergang auf die Vena facialis Gesichtsödem. Andererseits können sich die Venae faciales kollateral durch Anastomose mit der Vena ophthalmica erweitern.

Jansen[4]) erwähnt einen Durchbruch einer Cavernosusthrombose in die Keilbeinhöhle[5]).

Infektion des Sinus cavernosus von der Paukenhöhle aus beschreibt *Lombard*[6]).

Geht der Sinuseiter durch das Foramen condyloid. post., so bildet sich ein Absceß unter der tiefen Halsfissur im oberen Dritteil des hinteren Halsdreieckes.

Von der medialen Sinusseite kann der Eiter neben der Hypoglossusscheide und der begleitenden Vene zum Plexus vertebralis durch das Foramen condyl. ant. nach außen gelangen.

[1]) Archiv f. Ohrenheilk. **60**, 1.
[2]) Archiv f. Ohrenheilk. **61**, 30.
[3]) Archiv f. Ohrenheilk. **59**, 199.
[4]) *Macewen* 238.
[5]) Archiv f. Ohrenheilk. **35**, 63.
[6]) Rf. Archiv f. Ohrenheilk. **64**, 316.

Digitized by Google

Jordan[1]) wies auf einen Fall von Pyämie mit Lungeninfektion hin, bei dem nur eine leicht verfärbte Stelle im Sinus und Sulcus als ehemaliger Sitz der Thrombose erkennbar war. An dieser Stelle erwies sich unter dem Mikroskop die Dura fast in ganzer Ausdehnung herdweise kleinzellig infiltriert. An mehreren Stellen finden sich an der Innenwand thrombotische Auflagerungen. Der Thrombus besteht teils aus fädigen, fibrinösen, teils homogenen Massen und ist von zerfallenen Leukocyten durchsetzt. Die kleinzellige Infiltration der Sinuswand ist in der Nähe des Thrombus besonders stark, und hier finden sich zerfallene Leukocyten auch auf der dem Felsenbein zugewandten Fläche. Ferner finden sich in der Nähe des Thrombus innerhalb der Sinuswand einzelne Herde jüngeren und älteren Granulationsgewebes.

Überall wo Duragefäße und Blutleiter dem Schläfenbein anliegen, münden zahlreiche kleine Knochenvenen in sie hinein. Andererseits ergießen sich in sie vom Hirn kommende Venen, die von perivasculären Lymphräumen umgeben sind. Es kann sich daher eine Entzündung von den Blutleitern innerhalb der Gefäße und längs derselben in das Hirn hinein verbreiten. Am häufigsten erfolgt aber die Erkrankung des Schädelinhaltes durch Ausbreitung der Knochenerkrankung bis zu ihm[2]). Auch Embolie oder Thrombose kann zu Gangrän der Hirnteile führen.

Breitet sich infektiöse Sinusthrombose zentralwärts aus, so können Groß- und Kleinhirnabscesse enstehen.

Durch den zerfallenden Thrombus kann es zu Verfärbungen des Knochens und des Kleinhirnes kommen[3]). In der Nähe der Vena jugul. int. condyloid. post. und vertebralis, auch der Weichteile außerhalb des Schädels.

Der Tod infolge Sinusphlebitis tritt ein[4]):

1. durch pyämische und septische Allgemeinintoxikation;
2. durch pyämische Metastasen, insbesondere durch Pyopneumothorax infolge von Durchbruch von Lungenabscessen;
3. durch komplizierende Meningitis oder Hirnabsceß;
4. durch Sinusblutung (selten);
5. durch Vaguslähmung (selten).

Metastasen.

Die Infarcte[5]) finden sich am häufigsten in der Lunge, seltener in der Leber und den Nieren.

Die Sinusthromben erreichen nur selten die Größe wie bei den Becken- und Schenkelvenen und die für tödliche Lungenembolie nötige Länge.

Selten sind die Lungeninfarcte nicht infektiös, gewöhnlich entwickeln sich Abscesse und zwar in der Regel mehrfache.

Außer in den Lungen entwickeln sich Metastasen in dem subcutanen Zellgewebe[6]), besonders an der Stelle von subcutanen Injektionen, in den

[1]) Archiv f. Ohrenheilk. **44**, 169.
[2]) *Körner*, S. 15.
[3]) *Macewen* 539.
[4]) *Körner* III, 105.
[5]) *Körner* III, 92.
[6]) *Körner* III, 94.

Digitized by Google

Gelenken und deren Nachbarschaft, den Schleimbeuteln, der Muskulatur, auch in der Haut: Dermatomyositis septica *Fränkel*[1]).

Von Geschwülsten der Sinus habe ich in der Literatur nur das Folgende gefunden. *Politzer*[2]) fand ein cavernöses Angiom, das vom Sinus lateralis ausgehend, Schläfen- und Hinterhauptlappen des Gehirns tief eingedrückt hatte. Auch Kleinhirn und Medulla oblongata waren seitlich zusammengedrückt und stark verdrängt, Ausläufer waren durch die hintere Gehörgegend und das Trommelfell hindurchgewachsen. Die Geschwulst war zum Teil verknöchert.

[1]) Deutsche med. Wochenschr. 1894, Nr. 9.
[2]) Lehrbuch.

Digitized by Google

Namenregister.

Alexander 12, 84, 98, 135, 137, 139, 142, 146, 172, 201, 202, 218.
Alt 134, 210.
Arzt 171.
Asai 146.
Aschoff 60.
Ash 80.

Baratoux 98.
Barnick 54.
Bechterew 155.
Beck, O. 148, 171, 173.
Berens 78.
Bever 217.
Beyer 201, 224, 229.
Bezold 51, 59, 73, 74, 127, 129, 170.
Biehl 22, 228.
Bing 24.
Blackwell 227.
Blakely 50.
Blau 146.
Bock 173.
Bonain 228.
Boncour 159.
Bouvier 229.
Braislin 36.
Braunstein 206.
Brieger 21, 47, 48, 56.
Brown-Séquard 22.
Brühl 28, 69, 154, 159, 166, 172, 228.
Bryant 138.
Buffon 201.
Buhe 223.

Calamida 78.
Caldera 46.
Castex 7, 29.
Chavanne 206.
Chimani 23.
Citelli 23.

Daae 47.
Dallmann 29, 46.
Darcanne 22.
David 148.
Delleyre 80.
Denker 90, 173, 174.
Donalies 70.

Ehrlich 148.
v. Eicken 138.
Engelhardt 72.
Eschweiler 80.
Eulenstein 29, 59, 228, 229.
Ewald 138.
Eysell 36.

Felix 148.
Ferreri 44.
Fester 150.
Finger 148.
Fischer 22.
Forestier 8.
Fränkel 232.
Frey 73, 148.
Friedrich 113, 120, 126.

Goeppert 210.
Görke 61, 90, 112, 116, 120, 122, 134, 173.
Gradenigo 37, 56, 147, 154, 213.
Green, Orne 62.
Großmann 230.
Gruber 24, 35, 37, 217.
Grünberg 56, 123, 148.
Grunert 20, 33, 44, 69, 70, 72, 129, 207, 229.
Grünwald 13.
Guisez 11.

Habermann 5, 6, 8, 10, 11, 22, 25, 27, 28, 31, 33, 34, 35, 36, 37, 51, 52, 55, 56, 66, 68, 71, 79, 93, 94, 95, 97, 102, 111, 116, 120, 121, 131, 132, 133, 146, 153, 154, 170, 172.
Hahn 69.
Haike 56, 146, 224.
Halbey 62.
Hammerschlag 159, 170, 173.
Hansberg 228.
Haßlauer 51.
Haug 23, 24, 27, 28, 36, 37, 63.
Haymann 48, 212, 225.
Hechinger 23.
Hegener 5, 122, 123, 218.
Heine 79.
Held 81, 87.
Helmholtz 137, 138.
Henrici 79, 222.

Digitized by Google

Heppe 24.
Hertwig 7, 18, 80.
Herzfeld 24, 80.
Herzog 56, 93, 114, 115, 117, 121.
Hinsberg 8, 112.
Hirsch 50.
Hirschberg 24.
His 20.
Hoffmann, Richard 227.
Hoffmann, Rudolf 23.
Honda 46.
Hunt, Ramsay 62.
Huschke 86.
Huß 21.

Iseiner 122.
Israel 20.
Iwanoff 8, 79.

Jansen 38, 114, 230.
Jordan 231.
Joschi 91.
Jürgens 62.

Kalischer 158.
Karutz 20.
Katz 34, 161, 170.
Kessel 33.
Kikuchi 222.
Kindt 22.
Kipp 24.
Kirchner 22, 30, 80.
Kishi 89, 202.
Klauss 218.
Kobrak 47, 50, 230.
Koch 97.
Kohnstamm 154.
Kohner 89.
Körner 7, 8, 12, 56, 61, 72, 159, 170, 205, 206, 207, 210, 211, 213, 217, 218, 220, 226, 227, 229, 231.
Krebs 26, 77.
Kretschmann 64, 70, 72, 101, 228.
Kühn 21, 24, 63, 65.
Kümmel 23, 46, 47, 63, 65.

Labarière 24.
Lange 88, 112, 120, 126, 130, 136.
Lannois 61.
Lauffs 47.
Lebram 228.
Leidler 25, 73.
van Lennep 203, 204.
Lermoyez 26.
Leutert 46, 50, 64, 229.
Levy 80.
Lewin 43, 50.
Liarus 56.
List 40.
Lombard 228, 231.
Lommel 50.
Lubarsch 12.
Lucae 37, 131.

Macewen 204, 207, 209, 210, 211, 214, 215, 216, 218, 220, 222, 223, 224, 225, 226, 231.
Magnus 26, 77.
Mahler 12.
Malan 25.
Manasse 24, 47, 69, 82, 135, 136, 138, 159, 166, 167, 169, 170, 171, 172, 210.
Marx 7, 8, 9, 90, 91, 116, 138.
Matte 76, 138.
Mayer 148, 158, 170, 171, 173.
Mendel 159.
Menières 96.
Merkel 204, 220.
Merkens 209.
Meyer, L. 22.
Meyjes, Postumus 62.
Michel 90.
Miodowski 216.
Miyaj 218.
Möller 159.
Moos 66, 68, 97, 154.
Most 18, 19, 25, 26, 38, 39, 72.
Moure 63.
Muck 8, 228.
Müller 46, 47.
Mygind 119.

Nadoleczny 51.
Nager 21, 24, 66, 91, 116, 117, 126, 129, 135, 140, 218.
Nasiloff 33.
Neumann 47, 66, 116, 122, 206.
Nürnberg 116, 229.

Obersteiner 139.
Oertel 77, 80.
Oppenheim 155, 158.
Ostmann 29, 80.

Parreidt 22.
Passow 79, 122, 218.
Perrin 23.
Piffl 55.
Pinaroli 46.
Pochon 23.
Politzer 1, 7, 12, 37, 38, 51, 63, 66, 67, 70, 97, 112, 116, 122, 130, 154, 159, 232.
Ponfick 60.
Preysing 46, 61.
Pritchard, Urban 62.

Quix 149, 202, 203.

Raoult 51.
Rawitz 201, 202.

Digitized by Google

v. Recklinghausen 171.
Reick 61.
Reinhold 63.
Retzius 83, 84, 86.
Ribbert 93.
Richards 16.
Riester 9, 10.
Raoult 23.
Reinhard 47.
Reinking 219.
Rohrer 32.
Rudloff 8, 209, 214, 222, 223, 224.
Rudolph 51.
Rugani 36.
Ruprecht 26.
Ruß 47.
Ruttin 23, 47, 229.

Sarai 61.
Schade 40.
Scheibe 50, 78.
Schilling 9, 159.
Schimanski 72.
Schimmelbusch 25, 26.
Schin-izi-hibas 82.
Schmigelow 220.
Schmorl 92, 94.
Schoetz 115.
Schuhmacher 51.
Schultze 72.
Schulze 207, 230.
Schwabach 65, 97, 132, 218.
Schwamm 139.
Schwartze 8, 21, 22, 28, 32, 37, 72, 90, 154, 229.
Schwarzkopf 15.
Schwidop 30.
Shambough 85.
Siebenmann 2, 24, 29, 30, 31, 38, 40, 42, 51, 73, 74, 80, 82, 84, 85, 86, 87, 89, 90, 91, 110, 115, 137, 138.
Simon 22.
Simoni 47.
Specker 51.
Stacke 128.
Stein 47.
Steinbrügge 9, 22, 66, 68, 84, 131, 132, 154.
Stenger 61, 136, 219, 224.
Streit 213.
Suckstorff 51.
Sugár 25, 32.
Süpfle 46, 47.

Taptas 76.
Tedesko 211.
Todd 24.
Tomassi 22.
Tomka 32.
v. Török 227.
Toynbee 95, 206.
Trautmann 32, 40, 45.
v. Tröltsch 40, 70, 102.

Urbantschitsch 23, 72, 173, 228.

Valentin 22, 148.
Vielle 46.
Virchow 90, 150.
Voltolini 102, 131.
Voß 22, 23, 47.

Wagenhäuser 36.
Wagner 122.
Wallenberg 171.
Wassermann 171.
Weber 40.
Weigert 111.
Weil 50.
Weiß 61.
Wendt 37, 39, 45, 51, 70.
Westenhofer 210.
Wildermuth 20.
Winkler 8.
Wittmaack 3, 46, 48, 49, 50, 68, 83, 89, 91, 93, 112, 137, 138, 139, 140, 141, 142, 144, 145, 146, 158, 212.
Witzel 210.
Wolf 78.

Yoshii 115, 137, 138, 140.

Zebrowski 218.
Zemann 129.
Zeroni 24, 207, 213, 220.
Zuckerkandl 76.

Digitized by Google

Sachregister.

Abscess, extraduraler 204; intrameningealer 210; des Kleinhirns 217; des Schläfenlappens 217; perisinuöser 225; suboccipitaler 231; subperiostaler 77.
Abducenslähmung bei Mittelohreiterung 211.
Acid. acetic zum Fixieren 3.
Acusticus, Atrophie 140; Zerfall an der Leiche 139; Zentrum 158; Hämorrhagien 146; Neubildungen 149.
Adenom 68.
Adenoide Wucherungen 48.
Adhäsionen im Mittelohr 66.
Aditus ad antrum 41.
Äußeres Ohr 18; Krankheiten des 21; Mißbildungen 20.
Ätzungen 62.
Amboß, Anatomie 40; Caries 70; Entwicklung 40.
Anpullen des häutigen Labyrinthes 83, 84.
Anatomie des äußeren Ohres 18; des inneren Ohres 80; des mittleren Ohres 40; der Schädelbasis 205; des Schläfenbeines 8.
Anencephalen-Ohr 7.
Angiome der Ohrmuschel 23.
Antrum mastoideum 41; tympanicum 41.
Aquaeductus cochleae 85; vestibuli 65.
Atresie des äußeren Gehörganges 20, 25; angeborene 20; erworbene 25.
Atrophie des Cortischen Organes 137.
Äußeres Ohr 18.
Aurikularanhänge 20.

Bakteriologie der Mittelohrentzündung 45.
Bezolds Mastoiditis 73.
Blitzschlag des Ohres 36.
Blutgefäße des äußeren Ohres 18; des inneren Ohres 89; des mittleren Ohres 42.
Blutungen im Gehörgang 25; Innenohr 95; Mittelohr 44; Acusticus 146.
Bogengänge des Labyrinthes, Anat. 82; Einbruch von Entzündung in sie 113.
Bulbusthrombose 224, 229; Knochenlücken 7.
Bulbusverletzung 7.

Canalis facialis, Verlaufsarten 8.
Carcinom des äußeren Ohres 24; des Gehörganges 29; des Mittelohres 64.
Carotis int., Blutungen 8.
Celloidineinbettung 3.
Cerebrospinalflüssigkeit 211.
Cerumen 25; -Pfropf 27.
Chininvergiftung des Ganglion cochleare 146.
Cholesteatom des Gehörganges 27; des Mittelohres 70; -Taubheit 134.
Chlorom des Schläfenbeines 12.
Chorda tympani 41.
Claudiussche Zellen 87.
Cochlea 84.
Corpora amylana 139.
Cortisches Organ, Bau 87; Degeneration 137; Membran 81; Entwicklung der 81.
Cristae ampullares 84; cupula terminalis 84; Mißbildung 179.
Cysten des Kiemenganges 20; im Mittelohr 66.

Degeneration des Gehörorganes bei Tieren 201; Sklerose 158; Taubheit 173.
Degenerative Schwerhörigkeit 172; Defektszenzen d. Schläfenbeines 7; Deiterszellen 187; Deiterskern 154.
Diabetes 59.
Diphtherie des Gehörganges 28; des Mittelohres 50.
Ductus cochlearis, Bau des 84; Collaps 94; Erweiterung 94; endolymphaticus 83.

Ekzem des Gehörganges 25; der Ohrmuschel 20.
Embolien im Trommelfell 32; Mittelohr 45; Schnecke 96.
Emphysem des Warzenfortsatzes 79.
Endocarditis mit Ohrleiden 45.
Entkalken 3.
Epitheliom des Gehörganges 29.
Epitympanum 41.
Erblichkeit bei Sklerose 154; Taubheit 173.
Erfrierung der Ohrmuschel 21.

Digitized by Google

Exostosen des Gehörganges 28.
Exsudat im Labyrinth 94; im Mittelohr 48.
Extraduralabsceß 204.

Facialis, Lage 8; als Weg zu intrakranieller Eiterung 129; Lähmung durch Acustieustumor 149; rheumatische 61.
Fenestra cochleae 83; Durchbruch 113; Erkrankung 113.
Fenestra vestibuli 83; Durchbruch 113; Erkrankung 113.
Fettfärbung 6.
Fibrom des Mittelohres 6.
Fissuren im Schläfenbein 13; am Warzenfortsatz 13.
Fisteln des Kiemenganges 20; im Labyrinth 113.
Fixierung 3.
Folgekrankheiten, Extraduralabsceß 204; Hirnabsceß 214; Meningitis 209; Sinusthrombose 224.
Formalin zur Fixierung 3.
Fossa subarcuata 8.
Frakturen des Gehörganges 13; des Schläfenbeines 13.
Fremdkörper im äußeren Gehörgang 30; in der Tube 40.
Furunkel im äußeren Gehörgang 25; Ödem dabei 25.

Ganglienfärbung 6.
Ganglion spirale 88; vestibuli 88.
Gangrän des Gehörganges 31.
Gehirnabsceß 214.
Gehirnhautentzündung 209.
Gehirntumoren mit Hörstörungen 155.
Gehörgang, äußerer 24; Atresie 25; Cholesteatom 27; Diphtherie 28; Condylome 24; Ekzem 25; Entzündung 25; Furunkel 25; Hämorrhagien 25; Hinterwand, Schwund der 31; Lymphgefäße 2; Neubildungen 28; Parasiten 21; Steine 30; Syphilis 28.
Gehörgang, innerer 9; Corpora amylacea 139; Erweiterung 9; Neubildungen im 149.
Gehörknochen, Amboß 40; Hammer 40; Steigbügel 40.
Gliom des Acusticus 149.
Granulationen im Mittelohr 68.
Großhirntaubheit 158.

Hämorrhagien im äußeren 25; im Hörnerven 146; im inneren Ohr 97; im Mittelohr 44.
Hämatoxylinfärbung 5.
Hämatotympanum 44.
Halbzirkelkanäle 50.
Halsabscesse 72.
Hammer 40; Bänder 40; Caries 70; Bruch 62.
Hensens Zellen 87.
Heredität b. Ohrleiden 154, 173.
Herpes zoster oticus 6.
Hiatus subarcuatus 3.
Hirnabscesse 214; Kleinhirn 217; Schläfenlappen 217; vielfache 217.
Hirnprolaps oder Vorfall 219.
Hörrinde 158.
Hyalin 93.
Hydrocephalus int. 95.
Hypotympanum 41.

Infektionskrankheiten, äußeres Ohr 23; des Mittelohres 50.
Innerer Gehörgang 9.
Insekten im Gehörgang 30; im Mittelohr 62.
Interglobularräume 82.
Intoxikationen 96.

Jugulariserkrankung 229.

Katzenohr 19.
Kesselschmiedetaubheit 146.
Keuchhusten 41.
Kleinhirnabsceß, Entstehung 217.
Kleinhirnbrückenwinkeltumor 149.
Knochenlücken 7.
Knochenneubildung im Mittelohr 134; im inneren Ohr 110, 117.
Körnchenzellen 67; innerhalb des runden Fensters 116.
Kretinismus, Folgen im inneren Ohr 171; im Mittelohr 135.
Kuppelraum 41.

Labyrinth, Anatomie 80; Arterien 89; Blutungen 95; Eiterungen 102; Entzündungen 102; umschriebene 114; Leukämie 97; Mißbildungen 90; Syphilis 98; Tuberkulose 120; Venen 90.
Labyrinthitis 102; Ätiologie 102; serosa 114; umschriebene 114.
Labyrinth, Nekrose der Weichteile 123; der Knochen 128.
Lamina spiralis ossea 84.
Leukämie des inneren 97; des Mittelohres 44.
Liquor cerebrospinalis 210.
Lumbalpunktat 211.
Luftdruckerkrankungen des inneren Ohres 97; des Mittelohres 44.
Luftzellen des Mittelohres 41, 42.
Lupus der Ohrmuschel 23.

Digitized by Google

Macula seu area cribrosa 88.
Macula neglecta 83; sacculi 83; utriculi 82.
Masernerkrankungen des Ohres 50.
Mastoiditis 76; Bezoldsche 73; Senkungsabscesse dabei 72; Senkung d. hint. ob. Gehörgegend 30.
Membrana basilaris cochleae 86; Corti s. tectoria 81; Shrapnelli seu flaccida 32; tympani 31; tympani secundaria 83.
Membrana Reißneri 84; Ausbuchtung 117; Depression 94.
Menièreskrankheit 96.
Meningitis, eiterige 209; epidemische mit Taubheit 132; Heilung 211; seröse 209.
Meningoencephalitis 208.
Menstruationsblutungen im Gehörgang 25.
Mesotympanum 40.
Mikrodem 4.
Milzbrand, Blutungen bei, im Mittelohr 45; ins Innenohr 120.
Mißbildungen des äußeren Ohres 22.
Mittelohr, Anatomie 40; Bakterien bei Entzündung 45; Blutgefäße 42; Cholesteatom 70; Entzündungen, mesotympanale 48; epiretrotympanale 49; bei Infektionskrankheiten 50; der Säuglinge 60; Frakturen 16; Neubildungen 62; Polypen 66.
Morbilli, Ohrerkrankungen 50.
Morbus maculosus Werlhofii 32.
Myelinfärbung 6.
Myringitis acuta 32; villosa 33.

Nasenrachenraumerkrankungen als Ursache v. Ohrleiden 48.
Nekrose des Labyrinthes 41.
Nervus cochlearis 88; octavus 87; vestibularis 87.
Neubildungen des äußeren 23; Mittelohrs 62.
Neuritis cochlearis 145.
Neurome des octavus 149.

Ohr, äußeres, Anatomie 18; Blutgefäße 18; Entwicklung 18; Krankheiten 20; Lymphgefäße 18; Mißbildungen 22; Tuberkulose 23.
Ohr, inneres, Anatomie 80; Krankheiten 95; Syphilis 98; Tuberkulose 120.
Ohrblutungen 25, 44.
Ohrenschmalz, Drüsen 25; Pfropf 27.
Ohrläppchentuberkulose 23.
Ohrmuschel, Entwicklung 18; Ekzem 21; Erfrierung 21; Lupus 23; Lymphgefäße 18; Mißbildungen 25; Noma 23; Perichondritis 21.
Osmiumsäure zur Fett- und Markscheidendarstellung 3.
Osteomyelitis 11.
Osteosarkome des Schläfenbeines 11, 12.
Osteosklerose 158.
Osteoklasten 164.
Othaematom 22.
Otitis externa 26.
Otitis media neonatorum 60.
Otolithen = Statolithen 84.
Otomycosis 29.
Otosklerose 158.

Pachymeningitis ext. 204.
Papilla basilaris seu spiralis 86.
Paukenhöhle s. Mittelohr 40.
Perforationen des Trommelfelles 34.
Perichondritis d. Ohrmuschel 21.
Pertussis 41.
Periostitis des Warzenfortsatzes 77.
Phthisis pulmonum mit Ohrleiden 54.
Plasmazellen 69.
Polypen im Mittelohr 67.
Prolapsus cerebri 219.
Psammome 150.
Pyämie 231; Metastasen 231.

Rachitis 10.
Retropharyngealabsceß infolge Paukenleidens 72.
Rupturen des Trommelfelles 36.

Sacculus 83.
Saccus endolymphaticus 83; Empyem des 122.
Säuglingsotitis 60.
Salpetersäureentkalkung 3.
Salvarsanschädigung des Octavus 148.
Sarkome des Schläfenbeines 11, 12.
Scarlatina 50.
Schädelhyperostose 9.
Schalleinwirkung auf das Ohr 137.
Schimmel 30.
Schläfenbein, Anatomie 6; Dehiszenzen 7; Frakturen 12—18; Sarkom 11.
Schläfenlappenabsceß 217.
Schnecke, Anatomie 84; Blutgefäße 89.
Schneckenfenster 83.
Schneiden des Celloidinblocks 4.
Schwangerschafterkrankungen 9.
Schwerhörigkeit, endemische 174; erbliche 174; progressive 172.
Senkungsabscesse 72.
Sequester des Labyrinthes 128.
Serienschnitte 4.
Sinnesepithel des Labyrinthes 84, 87.
Sinus des Hirns 220.
Sinusphlebitis 224.
Sinusthrombose 224.
Sklerose 158
Spirochäten im Ohr 56.
Spongiosierung 158.
Statolithen = Otolithen 66.

Digitized by Google

Steigbügel 43; Entwicklung 41; Ankylose 158; Luxation 109.
Steine des Gehörganges 30.
Stria vascularis 85; Atrophie 204.
Sulcus sigmoideus 220.
Syphilis des äußeren 28; des inneren 98; des Mittelohres 56.
Syphilis, ererbte, des Schläfenbeines 10; des Mittelohres 56; bei Sklerose 173; des inneren Ohres 98.
Systemerkrankungen des inneren Ohres 137.

Tabes dorsalis-Ohrleiden 154.
Taubstummheit, Einteilung 173; angeborene 174; erworbene 174, 189; intrauterin erworbene 174.
Technik der Untersuchung des Schläfenbeines 1; Herausnahme 1; mikroskopische 3.
Thrombophlebitis 224.
Thrombose der Sinus 224; der Jugularis 229; des Bulbus venae jugularis 224, 229.
Toxämie 231.
Transudate im Mittelohr 44.
Trommelfell 31; Atrophie 36; Einziehung 35; Erkrankungen 32; Narben 35; Perforationen, hohe 35; zitzenförmige 34; Verletzungen 36; Verkalkungen 36; Verknöcherungen 35.
Trommelhöhle siehe Mittelohr 40.
Tube 38; Erweiterung 40; Fremdkörper 40; Senkungsabscesse entlang. 72; Stenose 35.
Tuberkulose des äußeren 23; der Hörnerven 147; des inneren Ohres 120; des Mittelohres 54; des Schläfenbeines 10.
Typhus, Erkrankung des Mittelohres 51.

Utriculus 82.

Variola des Mittelohres 51.
Verätzungen des Mittelohres 62.
Vergiftungen des Innenohres 146.
Vergiftung mit Chinin u. Salicyl 146.
Vikariierende Blutungen aus d. Gehörgang 25.
Vestibulariskerne 155.
Vestibularorgane 83.
Vorhof 83.

Warzenfortsatz, Anatomie 73; Cholesteatom 70; Entwicklung 73; Emphysem 79; Entzündung 76; Hämorrhagie 76; Osteomyelitis 9; Periostitis 77; Tuberkulose 79; Verletzungen 80.
Wassermanns Reaktion bei Sklerose 173.

Digitized by Google

Druck der Spamerschen Buchdruckerei in Leipzig.

Digitized by Google

Verlag von F. C. W. VOGEL in Leipzig.

Soeben erschienen:

Zweite, vollständig neubearbeitete Auflage

des

Handbuches der Kinderheilkunde

Ein Buch für den praktischen Arzt

Herausgegeben von

Prof. Dr. M. PFAUNDLER und **Prof. Dr. A. SCHLOSSMANN**
in München in Düsseldorf

unter Mitwirkung von

Prof. Dr. B. BENDIX-Berlin, Prof. Dr. J. von BÓKAY-Budapest, Dr. W. CAMERER-Stuttgart, Dr. S. ENGEL-Düsseldorf, Prof. Dr. E. FEER-Heidelberg, Prof. Dr. H. FINKELSTEIN-Berlin, Prof. Dr. R. FISCHL-Prag, Dr. W. FREUND-Breslau, Dr. J. K. FRIEDJUNG-Wien, Dr. D. GALATTI-Wien, Dr. E. GALEWSKY-Dresden, Privatdoz. Dr. F. HAMBURGER-Wien, Privatdoz. Dr. R. HECKER-München, Privatdoz. Dr. C. HOCHSINGER-Wien, Dr. A. F. JAPHA-Berlin, Privatdoz. Dr. J. IBRAHIM-München, Privatdoz. Dr. W. KNÖPFELMACHER-Wien, Prof. Dr. J. LANGER-Graz, Prof. Dr. L. LANGSTEIN-Berlin, Dr. C. LEINER-Wien, Privatdoz. Dr. E. MORO-München, Privatdoz. Dr. P. MOSER-Wien, Prof. Dr. H. NEUMANN-Berlin, Dr. R. NEURATH-Wien, Prof. Dr. K. von NOORDEN-Wien, Prof. Dr. M. PFAUNDLER-München, Prof. Dr. H. PFISTER-Charlottenburg, Prof. Dr. C. Frh. von PIRQUET-Breslau, Prof. Dr. W. PRAUSNITZ-Graz, Prof. Dr. R. W. RAUDNITZ-Prag, Dr. O. ROMMEL-München, Prof. Dr. B. SALGE-Freiburg i. B., Dr. B. SCHICK-Wien, Prof. Dr. A. SCHLOSSMANN-Düsseldorf, Prof. Dr. C. SEITZ-München, Prof. Dr. P. SELTER-Solingen, Prof. Dr. F. SIEGERT-Köln, Dr. P. SOMMERFELD-Berlin, Dr. J. H. SPIEGELBERG-Zell.-Ebenhausen, Prof. Dr. W. von STARCK-Kiel, Prof. Dr. W. STOELTZNER-Halle, Prof. Dr. M. STOOSS-Bern, Dr. N. SWOBODA-Wien, Prof. Dr. M. THIEMICH-Magdeburg, Privatdoz. Dr. J. TRUMPP-München, Privatdoz. Dr. J. ZAPPERT-Wien.

Vier Bände in Groß-Oktav-Format mit
2194 Druckseiten, 516 Textfiguren und 69 zum größten Teil bunten Tafeln.

Preis M. 50.— in 4 eleg. Halbfranzbänden gebunden M. 60.—

Außerdem sind noch **2 *Ergänzungsbände*** *erschienen, mit denen* ***das Handbuch*** *abgeschlossen ist.*
Inhaltsverzeichnis, sowie nähere Angaben über die Ergänzungsbände siehe folgende Seiten.

Preis des kompletten Werkes Band I—VI. gr. 8°. 3590 Seiten. 122 Tafeln 943 Figuren M. 110.—, in 6 eleg. Halbfranzbänden gebd. M. 127.—

= Ausführliche Prospekte über das komplette Werk auf Verlangen. =

Digitized by Google

Handbuch der Kinderheilkunde. — 2. Auflage.

INHALTSANGABE.

I. Band.

Einleitung. Von Prof. Dr. A. Schloßmann in Düsseldorf.

Allgemeine Pathogenese und Pathologie des Kindesalters. Von Privatdozent Dr. F. Hamburger in Wien.

Allgemeine Prophylaxis. Von Prof. Dr. B. Bendix in Berlin.

Allgemeine Therapie. Von Prof. Dr. H. Neumann in Berlin.

Mortalität und Morbidität im Kindesalter. Von Prof. Dr. W. Prausnitz in Graz.

Milch. Von Prof. Dr. R. W. Raudnitz in Prag.

Weibliche Brust Von Dr. S. Engel in Düsseldorf.

Stoffwechsel und Ernährung im ersten Lebenjahr. Von Dr. W. Camerer in Stuttgart.

Ernährung und Stoffwechsel jenseits des ersten Lebensjahres. Von Prof. Dr. A. Schloßmann in Düsseldorf und Dr. P. Sommerfeld in Berlin.

Erkrankungen der Neugeborenen. Von Privatdozent Dr. W. Knöpfelmacher in Wien.

Frühgeburt und Lebensschwäche. Von Dr. O. Rommel in München.

Asphyxie und Atelektase. Von Dr. O. Rommel in München.

Skleroödem und Sklerem. Von Dr. O. Rommel in München.

Erkrankungen in der Pubertätszeit. Von Prof. Dr. C. Seitz in München.

II. Band.

Erkrankungen des Blutes und der blutbereitenden Organe. Von Dr. A. F. Japha in Berlin.

Hämorrhagische Erkrankungen. Von Privatdozent Dr. R. Hecker in München.

Barlowsche Krankheit. Von Prof. Dr. W. v. Starck in Kiel.

Rachitis. Von Prof. Dr. W. Stoeltzner in Halle a. S.

Diabetes mellitus. Von Prof. Dr. K. v. Noorden in Wien.

Diabetes insipidus. Von Prof. Dr. K. v. Noorden in Wien.

Lymphatische Konstitution, Neuro-Arthritismus und exsudative Diathese. Von Prof. Dr M. Pfaundler in München.

Scharlach. Von Dr. R. Schick in Wien.

Masern. Von Privatdozent Dr. P. Moser in Wien

Rötein. Von Prof. Dr. J. v. Bókay in Budapest.

Dukes' „Vierte Krankheit". Von Prof. Dr. J. v. Bókay in Budapest.

Erythema infectiosum. Von Prof. Dr. M Pfaundler in München.

Varicellen. Von Dr. N. Swoboda in Wien.

Vakzination. Von Prof. Dr. C. v. Pirquet in Breslau.

Diphterie. Von Privatdozent Dr. J. Trumpp in München.

Epidemische Parotitis. Von Privatdozent Dr. E. Moro in München.

Bauchtyphus. Von Prof. Dr. R. Fischl in Prag.

Dysenterie (Ruhr). Von Prof. Dr. J. Langer in Graz.

Influenza. Von Dr. J. H. Spiegelberg in München.

Keuchhusten. Von Dr. R. Neurath in Wien

Akuter Gelenkrheumatismus. Von Privatdozent Dr. J. Ibrahim in München.

Syphilis. Von Privatdozent Dr. C. Hochsinger in Wien.

Tuberkulose. Von Prof. Dr. A. Schloßmann in Düsseldorf.

Skrofulose. Von Prof. Dr. B. Salge in Freiburg i. B.

Serumkrankheit. Von Prof. Dr. C. v. Pirquet in Breslau und Dr. B. Schick in Wien.

III. Band.

Erkrankungen der Mundhöhle. Von Privatdozent Dr. E. Moro in München.

Erkrankungen der Tonsillen, des Pharynx und des Ösophagus. Von Prof. Dr. med. et phil. H. Finkelstein in Berlin.

Ernährungsekrankheiten des Säuglings. Von Prof. Dr. R. Fischl in Prag.

Lokale Erkrankungen des Magens und Darmes im frühesten Kindesalter. Von Prof. Dr. R. Fischl in Prag.

Magendarmerkrankungen älterer Kinder. Von Prof. Dr. R. Fischl in Prag.

Pylorusstenosen im Säuglingsalter Von Prof. Dr. M. Pfaundler in München.

Erkrankungen des Wurmfortsatzes. Von Prof. Dr. P. Selter in Solingen.

Tierische Parasiten. Von Prof. Dr. J. Langer in Graz.

Erkrankungen des Bauchfells. Von Prof. Dr. M. Stooß in Bern.

Erkrankungen der Leber. Von Prof. Dr. M Stooß in Bern.

Pathologie des Stoffwechsels. Von Dr. W. Freund in Breslau.

Darmflora. Von Privatdoz. E. Moro in München.

Vergiftungen. Von Prof. Dr. A. Schloßmann in Düsseldorf.

Erkrankungen von Nase, Luftröhre, Bronchien, Lunge und Pleura. Von Prof. Dr. E. Feer in Heidelberg.

Erkrankungen des Kehlkopfes. Von Dr. D. Gralatti in Wien.

Erkrankungen des Thymus, Status lymphaticus und plötzliche Todesfälle im Kindesalter. Von Dr. J. K. Friedjung in Wien.

Erkrankungen des Kreislaufsystems. Von Privatdozent Dr. C. Hochsinger in Wien.

Erkrankungen der Schilddrüse. Von Prof. Dr. F. Siegert in Köln.

IV. Band.

Erkrankungen des Urogenitalsystems. Von Prof. Dr. L. Langstein in Berlin.

Eigenheiten des kindlichen Zentralnervensystems. Von Prof. Dr. H. Pfister in Charlottenburg.

Organische Erkrankungen d. Nervensystems. Von Privatdozent Dr. J. Zappert in Wien.

Funktionelle Erkrankungen des Nervensystems. Von Prof. Dr. M. Thiemich in Magdeburg.

Erkrankungen der Meningen. Von Prof. Dr. M. Thiemich in Magdeburg.

Hautkrankheiten (mit Ausnahme der tuberkulösen). Von Dr. E. Galewsky in Dresden.

Tuberkulöse Erkrankungen der Haut. Von Dr. C. Leiner in Wien.

Register zu Bd. I—IV.

V. und VI. Band (Ergänzungsbände) **siehe folgende Seiten.**

Digitized by Google

Verlag von F. C. W. VOGEL in Leipzig.

1. Ergänzungsband (V. Band) zum ***Handbuch der Kinderheilkunde:***

Chirurgie und Orthopädie

im

Kindesalter

von

Prof. Dr. Fritz Lange und **Dr. H. Spitzy**
in München Privatdozent in Graz

Mit 21 zum Teil bunten Tafeln und 221 Textfiguren

Preis broschiert M. 20.—, gebunden M. 23.—

Die deutsche Literatur hat seit Karewski 1894 kein Werk über die chirurgischen und orthopädischen Erkrankungen im Kindesalter aufzuweisen, obwohl der weitausgreifende Ausbau der Kinderheilkunde, die genauere Erkenntnis der physiologischen und pathologischen Zustände im Kindesalter, ganz besonders in der chirurgischen Auffassung vieler Krankheitsbilder eines Wandels bedarf. Das vorliegende Werk soll diese Lücke ausfüllen, es sollen in ihm dem Kinderarzte in knappester Form die wichtigsten chirurgischen Indikationen und therapeutischen Winke gegeben werden.

Das Hauptgewicht wurde auf jene Kapitel verlegt, die von der Chirurgie der Erwachsenen differieren, die in den großen Handbüchern keine spezielle Ausarbeitung erfahren haben.

So die Operationen an Säuglingen, die Säuglingshernien, angeborene Mißbildungen und ihre Frühoperation, die Fracturen im frühen Kindesalter, die Wachstumsdeformitäten, die Bauchchirurgie im Kindesalter, sowie jene Infekte, die einer chirurgischen oder orthopädischen Behandlung zugänglich sind.

Die neuen Werte, die die Biologie und Antropologie für die Aetiologie vieler Krankheitstypen geprägt, wurden besonders berücksichtigt, und dementsprechend die Prophylaxe und körperliche Pädagogik in den Vordergrund gerückt, bezüglich der Technik der großen Operationen, soweit sie nicht im Kindesalter spezifische Abänderungen erfahren, wurde auf die entsprechenden Handbücher verwiesen.

Die klinischen und therapeutischen Erfahrungen basieren hauptsächlich auf dem großen Krankenmaterial der Kinderklinik Graz, und entspringen persönlichen langjährigen Erfahrungen, deren Niederschlag in dem Buche wiedergegeben sein soll.

Auf diese Weise sei dem Prinzipe des Werkes aus der Praxis für die Praxis geschrieben zu sein, Rechnung getragen. Die Haltungsanomalien der Wirbelsäule stammen aus der Feder eines der bedeutendsten Vertreter der modernen Orthopädie Professor Dr. F. Lange in München.

Digitized by Google

Verlag von F. C. W. VOGEL in Leipzig.

2. Ergänzungsband (VI. Schlußband) zum ***Handbuch der Kinderheilkunde:***

Die Ohrenkrankheiten
im Kindesalter

von

Prof. Dr. Gustav Alexander

Mit 9 Tafeln und 127 Textfiguren
Preis M. 20.—, elegant gebunden M. 22.50

Die Sprach-u. Stimmstörungen
im Kindesalter

von

Dr. Max Nadoleczny
in München

Mit 2 Tafeln und 33 Textfiguren
Preis M. 5.—, elegant gebunden M. 7.—

Die Augenerkrankungen
im Kindesalter

von

Prof. Dr. Oskar Eversbusch
in München

Mit 21 farbigen Tafeln und 46 Textfiguren
Preis M. 20.—, elegant gebunden M. 22.50

Die vorstehend angezeigten 3 Werke bilden den

II. Supplement-(Schluß-)Band zu dem Pfaundler-Schloßmann'schen Handbuch der Kinderheilkunde

Preis in **einem** Band . . M. 40.—
In eleg. Halbfranzband geb. M. 44.—

Jeder Band ist auch einzeln zu den unter den Titeln angegebenen Preisen käuflich.

PROSPEKTE AUF WUNSCH GRATIS

Digitized by Google

VERLAG VON F. C. W. VOGEL IN LEIPZIG

LEHRBUCH
DER
ALLGEMEINEN PATHOLOGIE
UND DER
PATHOLOGISCHEN ANATOMIE

VON

PROF. DR. HUGO RIBBERT
IN BONN

MIT 848 ABBILDUNGEN

VIERTE AUFLAGE 1911

Preis M. 16.—, gebunden M. 18.—

Der Wert eines Lehrbuches kann nach seinen Auflagen beurteilt werden. — Vor drei Jahren erst war die dritte Auflage erschienen, die Ribbert damals aus dem bis dorthin getrennt erschienenen allgemeinen und speziellen Teile zusammengezogen hatte. Nicht zum Nachteile des Werkes. — In der neuen 4. Auflage ist die Einteilung des Stoffes die gleiche geblieben, einige der Kapitel haben aber eine teilweise Umarbeitung erfahren. Die Zahl der Abbildungen, woran das Lehrbuch sehr reich ist, hat sich von 827 auf 848 erhöht. Die Vermehrung verteilt sich fast auf alle Abschnitte. Der Vorzug des Lehrbuches von Ribbert vor anderen besteht in seiner Klarheit und Kürze. Es eignet sich deshalb vor allem für Studierende. Aber auch der Arzt wird es mit Nutzen zur raschen Orientierung in die Hand nehmen können.

Digitized by Google

VERLAG VON F. C. W. VOGEL IN LEIPZIG

Der muskuläre Kopfschmerz

von Dr. med. A. Müller, M.-Gladbach

Mit 5 Abbildungen
1911. Preis M. 2.75

Die vorliegende Arbeit ist zuerst in der „Deutschen Zeitschrift für Nervenheilkunde" (40. Band, Heft 3/4) erschienen. Für die neue Ausgabe hat der Autor, abgesehen von kleineren Ergänzungen an verschiedenen Stellen die Kapitel über Prognose und Therapie vollständig umgearbeitet und vervollständigt, sowie ein Kapitel über die Prophylaxe neu hinzugefügt. Die Arbeit hat dadurch für denjenigen, der sich in den Gegenstand einarbeiten will, an Brauchbarkeit bedeutend gewonnen.

Klinische Untersuchungen über die Schallerscheinungen des Herzens

von Prof. E. Roos, Freiburg i. B.

Mit 14 Textabbildungen und 12 Lichtdrucktafeln
1911. Preis M. 10.—

Die Störungen der Sprache

von weil. Dr. Adolf Kußmaul
Professor in Straßburg

Vierte Auflage. 1910. Herausgegeben und mit Kommentar nebst Ergänzungen versehen von

Prof. Dr. Hermann Gutzmann
Leiter des Universitäts-Ambulatoriums für Sprachstörungen in Berlin

brosch. M. 10.—, geb. M. 11.25

Das Werk des großen Klinikers Kußmaul erscheint hiermit in neuer Auflage. Wer Kußmauls Werk zur Hand nimmt, wünscht sein Wort zu hören. Der Herausgeber hat deshalb in der neuen Auflage Text und Anordnung unverändert bestehen lassen. Damit sich aber der Leser über den heutigen Standpunkt der Wissenschaft leicht unterrichten und kritisch vergleichen könne, damit er die zu genauerem Studium schwebender und schwieriger Fragen nötigen literarischen Hinweise bequem zur Hand habe, hat der Herausgeber, Herr Professor Gutzmann, einen kleinen Kommentar zu den einzelnen Kapiteln und Abschnitten verfaßt, in dem er veränderte Auffassungen und ergänzende Erfahrungen in kurzen Zügen objektiv darzustellen sich bemüht hat. Aus diesem Kommentar, dessen Vorhandensein den Genuß der Lektüre nicht stören kann, wird der Leser immerhin erfahren, wie modern der weitsichtige klinische Meister auch jetzt noch ist.

Digitized by Google

VERLAG VON F. C. W. VOGEL IN LEIPZIG

Soeben erschienen, März 1912:

PATHOLOGISCHE PHYSIOLOGIE

EIN LEHRBUCH FÜR STUDIERENDE UND ÄRZTE

VON

DR. LUDOLF KREHL

ORDENTL. PROFESSOR UND DIREKTOR DER MEDIZINISCHEN KLINIK IN HEIDELBERG

Siebente neubearbeitete Aufl. 1912

Preis M. 17.—, gebunden M. 18.50

Digitized by Google

:: VERLAG VON F. C. W. VOGEL IN LEIPZIG ::

Soeben erschien 1912:

LEHRBUCH DER ARZNEIMITTELLEHRE UND ARZNEIVERORDNUNGSLEHRE

Unter besonderer Berücksichtigung der deutschen und österreichischen Pharmakopoe

von DR H. V. TAPPEINER

Ord. Professor d. Pharmakologie und Vorstand d. Pharmakologischen Instituts d. Universität München

Neunte, neubearbeitete Auflage. Preis brosch. M. 8.75, geb. M. 10.—

Die Einteilung des Stoffes ist, soweit es tunlich erschien, nach dem therapeutischen System vorgenommen, d. h. nach den Wirkungen, welche bei der Anwendung in Krankheiten vorzugsweise in Betracht kommen. Den Anfang machen die hauptsächlich als Corrigentia und Constituentia gebrauchten Mittel, da deren Kenntnis für die Verordnung aller folgenden von Wichtigkeit ist. Hierauf folgen die vorzugsweise örtlich wirkenden Mittel, dann die elektiv nach der Resorption wirkenden Stoffe, und den Schluß bilden jene Mittel, welche auf Wärmehaushalt, Ernährung usw. Verwendung finden. An sie reihen sich noch einige Kapitel über Organ- und Serumtherapie und über Nährpräparate und Enzyme. — Der Auswahl des Stoffes ist das Arzneibuch für das deutsche Reich (5. Ausgabe 1910) und die österreichische Pharmakopoe (8. Ausgabe 1906) zugrunde gelegt. Außerdem sind auch alle neueren Mittel aufgenommen, vorausgesetzt, daß die bisher darüber bekannt gewordenen Erfahrungen eine allgemeinere, länger dauernde Anwendung in einige Aussicht stellen. Eine Auswahl der übrigen findet sich in einem Anhange am Schluß des Buches kurz zusammengestellt. — Die beigegebenen Rezepte bittet der Verfasser nur als Übungsbeispiele zu betrachten, dazu bestimmt, das selbständige Verordnen des angehenden Arztes anzubahnen.

DIE PATHOLOGISCH-HISTOLOGISCHEN UNTERSUCHUNGSMETHODEN

von PROF. DR. G. SCHMORL

Geh. Medizinalrat und Direktor der Pathologisch-anatomischen Abteilung am Stadtkrankenhaus Friedrichstadt Dresden

Sechste, neubearbeitete Auflage. 1912

Preis brosch. M. 10.—, geb. M. 11.25

Bei der Bearbeitung der neuen Auflage ist der Verfasser bestrebt gewesen, den Fortschritten, die seit 1909 auf dem Gebiet der histologischen Technik gemacht worden sind, möglichst gerecht zu werden. Er hat dabei an den Grundsätzen, die für die Bearbeitung der früheren Auflagen maßgebend waren, festgehalten und dementsprechend vorwiegend nur solche Methoden neu angenommen, deren Brauchbarkeit für pathologisch-histologische Zwecke erprobt war. — Bei der Durchsicht, die alle Kapitel erfahren haben, wurden die meisten der darin enthaltenen Methoden und Vorschriften mit den Originalvorschriften verglichen und kleine Irrtümer, die sich hier und da eingeschlichen hatten, richtig gestellt. — Mit Rücksicht auf die neuesten Forschungsergebnisse wurden die Abschnitte über den Nachweis der fettigen Substanzen und über die fettige Degeneration sowie über die Darstellung der Glia einer Umarbeitung unterzogen.

Digitized by Google

Digitized by Google

LANE MEDICAL LIBRARY

To avoid fine, this book should be returned on or before the date last stamped below.

APR 25 23
JAN 1 '27
MAR 10 1934

Digitized by Google